

Relato de Caso

Teratoma do mediastino simulando derrame pleural no estudo radiológico do tórax*

Mediastinal teratoma mimicking pleural effusion on chest X-rays

Miguel Angelo Martins de Castro Júnior¹, Nelson Perelman Rosenberg²,
Miguel Angelo Martins de Castro³, Angela Potter de Castro⁴,
Cacio Wietzycoski⁵, Cleiton Mespaque⁵

Resumo

Teratomas mediastinais representam 8 a 13% dos tumores nesta região. Uma paciente de 27 anos apresentou-se com dor torácica e dispnéia de evolução arrastada. O radiograma de tórax revelou opacidade quase total do hemitórax direito, levando à suspeita de derrame pleural. A tomografia de tórax evidenciou coleção pleural heterogênea, de contornos regulares (10,1 x 11,7 cm), nos dois terços inferiores do hemitórax direito, sem envolvimento de estruturas adjacentes. Na toracotomia exploradora, pela hipótese de teratoma cístico benigno do mediastino, realizou-se ressecção total da lesão, com boa evolução pós-operatória. A apresentação atípica e grande crescimento do tumor dificultaram o diagnóstico pré-operatório.

Descritores: Teratoma; Neoplasias do mediastino; Derrame pleural; Radiografia torácica.

Abstract

Teratomas account for 8–13% of all mediastinal tumors. A 27-year-old patient presented with chest pain and dyspnea of prolonged evolution. A chest X-ray revealed near total opacification of the right hemithorax. On a tomography scan of the chest, a collection of heterogeneous fluid, with irregular borders and 10.1 x 11.7 cm in size, was seen in the pleura of the lower two-thirds of the right hemithorax but was not encroaching on any of the adjacent structures. Based on the hypothesis that these findings represented a benign mediastinal teratoma, an exploratory thoracotomy was performed, during which such a teratoma was found and completely excised. The post-operative evolution was favorable. The atypical presentation and considerable growth of the tumor hindered the pre-operative diagnosis.

Keywords: Teratoma; Mediastinal neoplasms; Pleural effusion; Radiography thoracic.

Introdução

Teratomas mediastinais são raros e contribuem com 8 a 13% dos tumores nesta região. Ocorrem primariamente no mediastino anterior e em adultos jovens.^(1,2) Teratomas do mediastino originam-se de células germinativas pluri-potentes e são compostos de uma grande diversidade de tecidos originados das três camadas embrionárias.^(2,3) Podem conter vários tipos de tecidos: epiteliais, musculares, cartilagens e até dentes. Os teratomas benignos são geralmente de crescimento lento, assintomáticos por longos períodos ou demonstrando sintomas mínimos, muitas vezes não valorizados tanto pelo paciente quanto pelo médico. São

descobertos freqüentemente quando um radiograma de tórax de rotina é feito. Normalmente surgem como massas bem circunscritas e são ressecados geralmente sem muita dificuldade.^(2,3,4)

Relato do caso

Uma paciente de 27 anos, natural e procedente de Taquara (RS), previamente hígida, procurou atendimento médico em sua cidade por apresentar dor torácica e dispnéia progressiva. Estudo radiológico realizado na urgência

* Trabalho realizado no Serviço de Cirurgia Torácica do Hospital Nossa Senhora da Conceição, Departamento de Cirurgia, da Fundação Universidade Federal de Rio Grande – FURG – Rio Grande (RS) Brasil.

1. Mestre em Medicina pela Universidade Federal do Rio Grande do Sul – UFRGS – Porto Alegre (RS) Brasil.

2. Titular do Colégio Brasileiro de Cirurgiões – TCBC – Rio de Janeiro (RJ) Brasil.

3. Doutor em Medicina pela Universidade Federal de Minas Gerais – UFMG – Belo Horizonte (MG) Brasil.

4. Mestre pela Universidade Federal do Rio Grande do Sul – UFRGS – Porto Alegre (RS) Brasil.

5. Acadêmico de medicina da Fundação Universidade Federal de Rio Grande – FURG – Rio Grande (RS) Brasil.

Endereço para correspondência: Miguel Angelo Martins de Castro Junior. Rua Duque de Caxias, 585, Centro, CEP 96200-020. Rio Grande, RS, Brasil.

Tel 55 53 3231-6215. E-mail: miguelajr@hotmail.com

Recebido para publicação em 14/11/05. Aprovado, após revisão, em 7/4/06.

revelou opacidade quase total do hemitórax direito. Foi então submetida à toracocentese de alívio com saída de 500 mL de líquido de aspecto purulento, o que levou à suspeita de empiema pleural. Devido a esses achados a paciente recebeu antibioticoterapia e foi encaminhada ao Serviço de Cirurgia Torácica do Hospital Nossa Senhora da Conceição, em Porto Alegre (RS). No momento da internação já se encontrava assintomática. A paciente estava afebril e referiu não ter apresentado este sintoma nos dias anteriores. Devido a não melhora radiológica realizou-se tomografia computadorizada de tórax que evidenciou massa pulmonar heterogênea, de contornos regulares, medindo 10,1 x 11,7 cm, e ocupando os dois terços inferiores do hemitórax direito, sem invasão das estruturas adjacentes (Figura 1).

Frente a estes achados foi indicada a toracotomia exploradora. Foi realizada uma incisão em base pulmonar direita na linha axilar média. A abertura da cavidade torácica evidenciou grande lesão encapsulada com secreção amarelada em seu interior. A abertura da cavidade pleural não revelou presença de líquido nesse espaço. Devido às características da lesão foi aventada a hipótese de teratoma cístico benigno do mediastino, o que levou à ressecção da lesão em sua totalidade. A origem do cisto era o mediastino ântero-superior e ele teve crescimento em direção ínfero-lateral para a direita, comprimindo o pulmão (Figura 2). O exame anatomicopatológico da peça confirmou a presença de teratoma mediastinal benigno. A paciente teve boa evolução pós-operatória, recebendo alta assintomática e com reexpansão total do pulmão direito.

Discussão

O primeiro caso de teratoma mediastinal foi descrito em 1823 e desde então uma variedade de apresentações atípicas dessa patologia foi publicada.⁽⁴⁾ Muitas vezes esses tumores se apresentam clinicamente por suas complicações, sendo que a mais comum é a compressão das estruturas intratorácicas pelo crescimento do tumor.⁽²⁾ Perfuração para a cavidade pleural, saco pericárdico e brônquios, invasão do tecido pulmonar e hemoptise maciça também foram relatadas, sendo rara a malignização.^(2,5)

Discutimos o caso dando ênfase à apresentação atípica do teratoma cístico benigno do mediastino, simulando empiema pleural, e também atentando

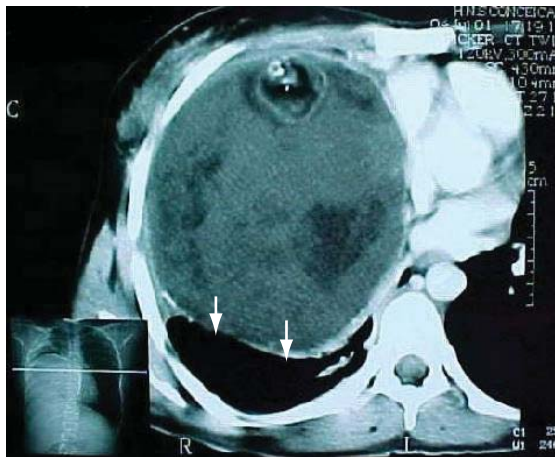


Figura 1 – Tomografia computadorizada de tórax evidenciando massa heterogênea de contornos regulares ocupando grande parte do hemitórax direito, causando colapso pulmonar (setas) e desvio contra-lateral do mediastino.

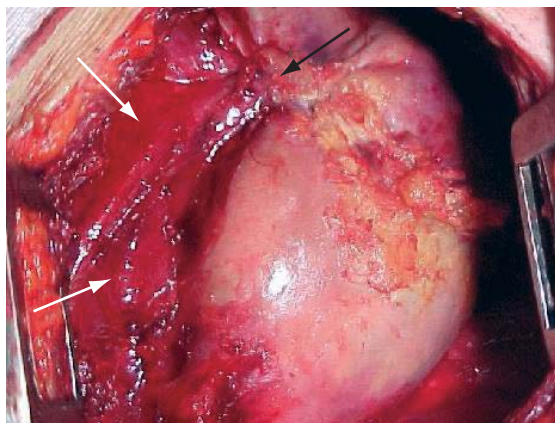


Figura 2 – Imagem intra-operatória do teratoma cístico benigno do mediastino demonstrando cápsula envolvendo grande quantidade de secreção amarelada. Origem do cisto no mediastino ântero-superior (seta preta) e pulmão colapsado posteriormente (setas brancas).

para a possibilidade de grande crescimento do tumor, o que dificulta o diagnóstico definitivo pré-operatório. Na revisão da literatura observamos que frente a um teratoma cístico benigno do mediastino de grande volume a maioria dos médicos faz um diagnóstico inicial de empiema pleural, devido à similaridade das características clínico-radiológicas, retardando o diagnóstico e onerando o tratamento. Desse modo, notamos a importância de se suspeitar da presença desta patologia frente a um paciente que apresente opacificação volumosa de um hemitórax, com limites precisos e sem história progressa

de infecção pulmonar ou outra condição que possa predispor ao empiema pleural. A cirurgia deve ser executada para esclarecimento diagnóstico ou sempre que as complicações, tais como a atelectasia pulmonar, a adesão ou a compressão de estruturas adjacentes, ou a transformação maligna são prováveis. Os resultados após a ressecção cirúrgica são excelentes.^(1,2,6) A radioterapia pode ser usada para se evitar recidiva local quando não se consegue realizar a ressecção total do cisto.⁽⁶⁾

Referências

1. Verhaeghe W, Meysman M, Noppen M, Monsieur L, Lamote J, Op De Beeck B, et al. Benign cystic teratoma: an uncommon cause of anterior mediastinal mass. *Acta Clin Belg.* 1995;50(2):126-9.
2. Savas B, Kucukarslan N, Gurkok S, Özcan A, Harun H. Surgical treatment of a benign mature teratoma localised in anterosuperior mediastinum. *Internet J Thorac Cardiovasc Surg* [serial on the Internet]. 2005;7(1) [cited 2005 Nov 12]. Available from: <http://www.ispub.com/ostia/index.php?xmlFilePath=journals/ijtcvs/vol7n1/teratoma.xml>
3. Cocks CE, Kamdar HH. Mediastinal teratoma: two case reports. *East Afr Med J.* 1994;71(1):63-6.
4. Wagner RB. The history of mediastinal teratoma. *Chest Surg Clin N Am.* 2000;10(1):213-22, xi.
5. Sakamoto K, Kase M, Mo M, Kurata H. Mediastinal mature teratoma perforated into the pericardial sac: a case report. *Kyobu Geka.* 2000; 53(1):74-7. Japanese.
6. Figueiredo JCB, Alexandre Neto A, Camargo MB, Orsi FL. Teratoma de mediastino. *J Bras Med.* 1985;49(2):31-2.