



ARTIGO DE REVISÃO

Bronquiolite obliterante em crianças*Bronchiolitis obliterans in children*Linjie Zhang¹, Fernando Abreu e Silva²**Resumo**

Objetivos: Apresentar uma revisão sobre os aspectos gerais da bronquiolite obliterante, com ênfase na bronquiolite obliterante pós-infecciosa em crianças.

Métodos: Foram selecionadas as publicações mais relevantes sobre a bronquiolite obliterante, utilizando basicamente o banco de dados do Medline (janeiro de 1966 a setembro de 1999).

Resultados: A presente revisão inclui os seguintes tópicos: introdução, aspectos gerais da bronquiolite obliterante (terminologia, histopatologia e classificação) e bronquiolite obliterante pós-infecciosa (agentes etiológicos, aspectos clínico-radiológicos, diagnóstico e investigação, e tratamento).

Comentários: A bronquiolite obliterante é uma síndrome clínica mais comum do que se imaginava na população pediátrica, merecendo atenção dos pediatras.

J. pediatr. (Rio J.). 2000; 76(3): 185-192: bronquiolite obliterante, pneumonia organizante.

Introdução

Bronquiolite obliterante (BO), no sentido clínico, refere-se a uma síndrome de obstrução crônica do fluxo aéreo associada a lesão inflamatória das pequenas vias aéreas¹. Patologicamente, o termo BO tem sido usado para descrever dois tipos de lesão bronquiolar, ou seja, bronquiolite proliferativa e bronquiolite constrictiva¹⁻³. Embora a descrição inicial de BO tenha ocorrido já há um século⁴, os aspectos da sua epidemiologia, patogenia, tratamento efetivo e prognóstico permanecem desconhecidos ou duvidosos.

Abstract

Objective: To review the literature on general aspects of bronchiolitis obliterans, with emphasis on childhood postinfectious bronchiolitis obliterans.

Methods: The most important publications on bronchiolitis obliterans were selected, using basically the Medline database (January of 1966 to September of 1999).

Results: This review is organized as follows: introduction, general aspects of bronchiolitis obliterans (terminology, histopathology and classification), and postinfectious bronchiolitis obliterans (etiological agents, clinical and radiological aspects, diagnosis and investigation, and treatment).

Comments: Bronchiolitis obliterans is a clinical syndrome which is more common than previously believed in the pediatric population, thus deserving pediatricians' attention.

J. pediatr. (Rio J.). 2000; 76(3): 185-192: bronchiolitis obliterans, organizing pneumonia.

A BO, tanto em adultos quanto em crianças, até recentemente, foi considerada uma doença rara⁵⁻⁷. Em 1941, LaDue descobriu só um caso em 42.038 autópsias realizadas na Universidade de Minnesota, num período de 42 anos⁸. Em 1988, Hardy e cols. confirmaram 19 casos pediátricos, após revisarem todos os casos de autópsia (n = 2.897) e biópsia pulmonar (n = 244) realizadas no Hospital Infantil *Saint Christopher*, na Filadélfia, durante um período de 25 anos⁹. No entanto, nas últimas décadas, surgiu um interesse crescente a respeito dessa doença em adultos (Figura 1), devido ao reconhecimento de novos fatores causais, principalmente transplante de órgãos¹⁰⁻¹⁶.

Em crianças, na maioria das vezes, a BO é precedida por uma infecção das vias aéreas inferiores, principalmente causada por adenovírus¹⁷⁻²¹. Em contraste com o número crescente de referências bibliográficas sobre a BO em adultos, essa doença ainda não chamou a atenção dos pediatras. Será que o relato escasso de BO em crianças reflete sua raridade na população pediátrica ou simples-

1. Doutor em Medicina: Pneumologia, pela Universidade Federal do Rio Grande do Sul; Professor Visitante do Departamento Materno-Infantil, Fundação Universidade Federal do Rio Grande.

2. Professor Adjunto; Doctor of Philosophy (Ph.D) pela Universidade de Edinburgh. Chefe da Unidade de Pneumologia Pediátrica, Departamento de Pediatria; Universidade Federal do Rio Grande do Sul.

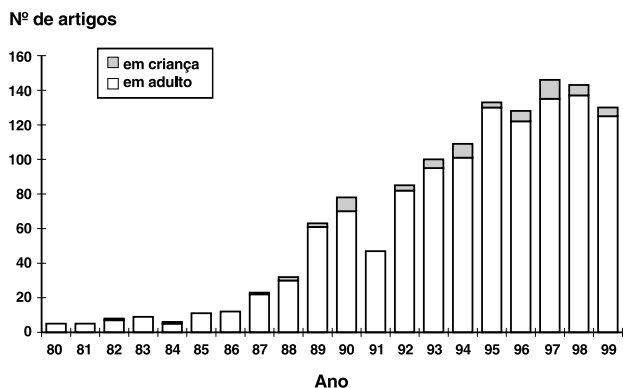


Figura 1 - Número de artigos sobre bronquiolite obliterante publicados em língua inglesa ou não, desde 1980

mente é devido ao nosso pouco conhecimento quanto ao diagnóstico dessa entidade mórbida? No presente não existem informações epidemiológicas a respeito da prevalência de BO na população infantil. Contudo, várias observações clínicas evidenciam que a prevalência dessa doença em crianças é mais alta do que se imaginava^{9,20,21}. Em nosso meio, Zhang e cols. identificaram 36 crianças com diagnóstico clínico de BO cadastradas no Setor de Pneumologia Pediátrica do Hospital de Clínicas de Porto Alegre (HCPA) durante um período de 8 anos²². Esse número de pacientes indica que a BO representa uma porção considerável das doenças respiratórias crônicas em crianças, trazendo um novo desafio a nossa prática pediátrica.

O principal objetivo deste trabalho é apresentar uma revisão sobre os aspectos gerais da bronquiolite obliterante, com ênfase na bronquiolite obliterante pós-infecciosa em crianças.

Terminologia da bronquiolite obliterante

Há muito tempo, a terminologia de BO tem sido confundida por clínicos e patologistas. Essa confusão origina-se do fato de que existem dois tipos de lesão bronquiolar representados por este termo. É também devida, parcialmente, ao uso dos termos clínicos e histopatológicos na literatura a caracterizarem essa síndrome.

Em 1901, Lange, pela primeira vez, aplicou o termo bronquiolite obliterante em dois pacientes com doença pulmonar idiopática⁴. O exame patológico desses 2 pacientes mostrou que a luz bronquiolar e os alvéolos adjacentes estavam preenchidos pelo mesmo tecido de granulação originado da parede bronquiolar. A partir de então, vários outros termos, tais como bronquiolite obliterante fibrosa, bronquiolite obliterante fibrosante, bronquiolite obliterativa e doença das pequenas vias aéreas, foram aplicados ocasionalmente na literatura para identificar esta entidade

mórbida em diversas situações clínicas^{8,9,23-26}. Esses termos eram relacionados a achados histopatológicos de obstrução da luz bronquiolar por tecido de granulação e fibrose, com ou sem envolvimento alveolar.

Em 1973, Gosink e cols. aplicaram o termo bronquiolite constritiva somente em uma minoria dos 52 pacientes portadores de BO, com lesão obliterativa que se restringia aos bronquíolos e sem envolvimento alveolar significativo²⁷. O motivo da criação desse termo foi para chamar atenção de que os achados patológicos nesses casos eram diferentes da maioria dos 52 pacientes, nos quais a lesão obliterativa ocorreu tanto nos bronquíolos quanto nos alvéolos. Esse termo não foi aceito, generalizadamente, na prática clínica e se tornou quase exclusivamente um termo histopatológico^{1,3,26,28}.

Em 1983, Epler e Colby²⁹ propuseram o termo bronquiolite obliterante com pneumonia organizante (BOOP), referindo-se exclusivamente aos casos de bronquiolite obliterante com envolvimento alveolar, em que o tecido de granulação dentro dos bronquíolos se estendia até os ductos alveolares e alvéolos. Desde então, a BOOP tem sido aceita como um termo clínico na literatura^{1,30-32}.

Dependendo da presença ou não de envolvimento alveolar, é óbvio que o termo genérico de bronquiolite obliterante pode referir duas entidades mórbidas, ou seja, BO sem pneumonia organizante e BO com pneumonia organizante. Ultimamente, na literatura, tem sido usado o termo bronquiolite obliterante, ou BO, para referir exclusivamente a BO sem pneumonia organizante^{33,34}. A fim de minimizar a confusão terminológica, a partir disso, usaremos BO para referir-nos a bronquiolite obliterante sem pneumonia organizante e BO (genérica) para referir a bronquiolite obliterante no seu conceito mais amplo. Embora a relação exata entre a BO e a BOOP não seja bem esclarecida, observa-se que elas possuem características clínicas, radiológicas, fisiológicas e histopatológicas próprias (Figura 2).

Deve-se salientar que, em 1983, Davison e cols. propuseram o termo pneumonia organizante criptogênica (POC) para identificar um grupo de 8 pacientes com quadro clínico, radiológico e patológico semelhante à BOOP idiopática³⁵. Já houve muitos debates na literatura sobre qual o termo mais adequado a ser utilizado para definir essa doença pulmonar³⁶⁻³⁸. Até hoje, estes dois termos são utilizados por diferentes autores como sinônimos^{39,40}. No entanto, a BOOP idiopática é o termo mais usado na literatura em todo o mundo⁴⁰⁻⁴².

Achados histopatológicos da bronquiolite obliterante (genérica)

Os termos histopatológicos que identificam a BO (genérica) foram definidos por Colby e Myers^{1,2}, que descreveram minuciosamente dois tipos de lesão bronquiolar, denominados bronquiolite constritiva e bronquiolite proliferativa. A bronquiolite constritiva inclui um espectro de altera-

BO (genérica)		
	BO	BOOP
Etiologia	transplante de órgãos, idiopática, doença do tecido conjuntivo, infecção, uso de substâncias irritantes	infecção, doença do tecido conjuntivo, inalação de drogas
Histopatologia	bronquiolite constrictiva	bronquiolite proliferativa
Fisiologia	padrão obstrutivo	padrão restritivo (predominantemente)
Radiologia	normal ou hiperinsuflação pulmonar	padrão alvéolo-ductal ou intersticial
Resposta à corticoterapia	variável	boa
Prognóstico	desfavorável	favorável

Figura 2 - Comparação entre BO e BOOP

ções morfológicas, que variam desde a inflamação bronquiolar, a fibrose peribronquiolar até a obstrução completa da luz bronquiolar por cicatrização submucosa (Figura 3)^{1,3}.

No estágio inicial, a bronquiolite constrictiva consiste em necrose do epitélio bronquiolar e em infiltração inflamatória da mucosa, da submucosa, da área peribronquiolar e da luz bronquiolar, predominantemente nos bronquíolos terminais^{1-3,26}. A infiltração inflamatória inclui um número variável de linfócitos, plasmócitos e neutrófilos. As células mononucleares predominam na parede bronquiolar, e os neutrófilos predominam na luz bronquiolar^{1,3}. Frequentemente, os bronquíolos apresentam-se deformados e contêm tampões de muco. Num estágio mais avançado, ocorre fibrose submucosa, que atinge a luz bronquiolar em padrão concêntrico^{1,26}. À medida que o processo fibroso vai progredindo, a luz bronquiolar vai se reduzindo e, eventualmente, se oblitera. A obliteração da luz bronquiolar tende a ser localizada focalmente ao longo de um bronquíolo, e, portanto, são necessárias secções seriadas para identificá-la¹⁰. A coloração do tecido elástico pode ajudar no reconhecimento das vias aéreas afetadas¹. A bronquiolite constrictiva, também chamada por alguns autores de bronquiolite obliterativa^{26,43}, é o principal achado histopatológico de BO, sendo considerada uma lesão irreversível¹.

A bronquiolite proliferativa é caracterizada por tecido de granulação em forma de tufo polipóide dentro da luz da via aérea, que envolve, predominantemente, os bronquíolos respiratórios, os ductos alveolares e os alvéolos^{2,3,26}. O tecido de granulação consiste em células (fibroblastos e um número variável de macrófagos, linfócitos, neutrófilos e plasmócitos) e uma matriz rica em proteoglicanos. Além do tufo polipóide, outras anormalidades podem ser identificadas nos espaços aéreos^{2,3,26,44}. O fenômeno mais comum é

o acúmulo dos macrófagos espumosos. Às vezes, neutrófilos também podem estar presentes no espaço alveolar. O interstício também apresenta alteração significativa. O septo alveolar usualmente espessa-se pela infiltração de células inflamatórias crônicas e hiperplasia dos pneumócitos tipo 2. O processo intersticial não é difuso, geralmente limitando-se à área onde existe tufo polipóide. A bronquiolite proliferativa é o principal achado histopatológico da BOOP, sendo potencialmente reversível¹.

Classificação da bronquiolite obliterante (genérica)

A classificação de BO (genérica) incluía apenas 3 categorias até a primeira metade da década de 70: idiopática, pós-infecciosa e associada a inalação de substâncias irritantes. À medida que novas causas e novas síndromes associadas foram reconhecidas, a classificação da BO (genérica) tornou-se mais complexa¹⁰⁻¹⁴.

Em 1983, Epler e Colby sugeriram a seguinte classificação clínica da BO (genérica): associada a inalação de substâncias irritantes, pós-infecciosa, associada a doença do tecido conjuntivo, associada a lesão localizada e BOOP idiopática²⁹.

Em 1994, Epler³³ propôs uma classificação clínica mais abrangente para as doenças bronquiolares (Tabela 1). Nessa classificação, a BO é considerada uma doença bronquiolar com obstrução do fluxo aéreo e inclui 7 categorias. A BOOP é considerada uma doença bronquiolar com lesão intersticial, sendo classificada também em 7 categorias.

Bronquiolite obliterante pós-infecciosa

A BO em crianças é frequentemente causada por infecção respiratória, sendo chamada de BO pós-infecciosa. Teoricamente, todas as infecções das vias aéreas inferiores

Tabela 1 - Classificação clínica das doenças bronquiolares³³

1. Bronquiolite sem obstrução do fluxo aéreo
2. Doenças bronquiolares com obstrução do fluxo aéreo
Bronquiolite (bronquiolite membranosa)
Bronquiolite aguda
Bronquiolite crônica
Bronquiolite respiratória em fumantes
Bronquiolite associada à inalação de poeira mineral
Panbronquiolite difusa
Bronquiolite obliterante (bronquiolite constrictiva)
idiopática
associada à inalação de substâncias irritantes
pós-infecciosa
associada à doença reumatóide (doença do tecido conjuntivo)
associada ao uso de drogas
pós-transplante
outras
3. Doenças bronquiolares intersticiais
Bronquiolite respiratória com doença intersticial pulmonar
BOOP
idiopática
pós-infecciosa
associada à doença reumatóide (doença do tecido conjuntivo)
associada à lesão localizada
associada ao uso de drogas
associada à doença imunológica
outras

potencialmente podem causar a BO, mas a bronquiolite viral aguda (BVA) é a doença precursora mais frequente^{20,22,45}. Estima-se que cerca de um por cento dos pacientes com BVA pode desenvolver a BO pós-infecciosa⁴⁶. Como a BVA é a infecção viral das vias aéreas inferiores mais comum em lactentes pode ocorrer em até 10% das crianças no primeiro ano de vida⁴⁷, essa estimativa nos faz imaginar o impacto em potencial que a BO pós-infecciosa poderia representar em nossa prática pediátrica. Essa situação nos estimulou a prosseguir nossos estudos nesta área, importante mas ainda pouca conhecida.

Devido à carência de referências bibliográficas, esta revisão sobre a BO pós-infecciosa baseia-se nos relatos de caso e nos dados obtidos nos 31 dos 36 pacientes do HCPA que foram acompanhados regularmente por nós.

Agentes etiológicos: o adenovírus (tipos 3, 7 e 21) associa-se mais frequentemente com o desenvolvimento de BO pós-infecciosa^{17-19,45}. Outros vírus (vírus sincicial respiratório, parainfluenza 2 e 3, influenza A e B e vírus do sarampo), *mycoplasma* e *streptococcus* tipo B também foram apontados como agentes etiológicos em alguns casos de BO pós-infecciosa^{9,46,48,49}. Dos 31 pacientes do HCPA, 3 tiveram estudo virológico na fase inicial da BVA, e o adenovírus foi identificado nas secreções nasofaríngeas em todos os 3 pacientes. Outros 5 pacientes tiveram o exame de imunoperoxidase dos tecidos pulmonares obtido através de biópsia. O tempo entre o início da doença e a biópsia varia

de 2 meses a 7 anos. Não foi identificada a presença de antígenos virais nos tecidos pulmonares nestes 5 pacientes.

Aspectos clínico-radiológicos: As manifestações clínico-radiológicas são muito heterogêneas, dependendo da gravidade e extensão das lesões broncopulmonares e do tempo de evolução da doença²⁰⁻²². Tipicamente inicia-se com o quadro de BVA: febre, tosse, chiado no peito e taquipneia. No exame físico, pode ser evidenciada a presença de tiragens (intercostal, subcostal e supra-esternal), sibilos e estertores finos. A radiografia de tórax pode mostrar o infiltrado peribronquico, hiperinsuflação pulmonar e atelectasia segmentar ou subsegmentar. Em vez da resolução esperada dentro de uma a duas semanas, esses sintomas e sinais respiratórios e anormalidades radiológicas permanecem após o episódio inicial da BVA.

A evolução clínico-radiológica da BO pós-infecciosa ainda não foi bem definida. Durante o período de acompanhamento, variando de 1,6 a 8,3 anos (média de 3,5 anos),

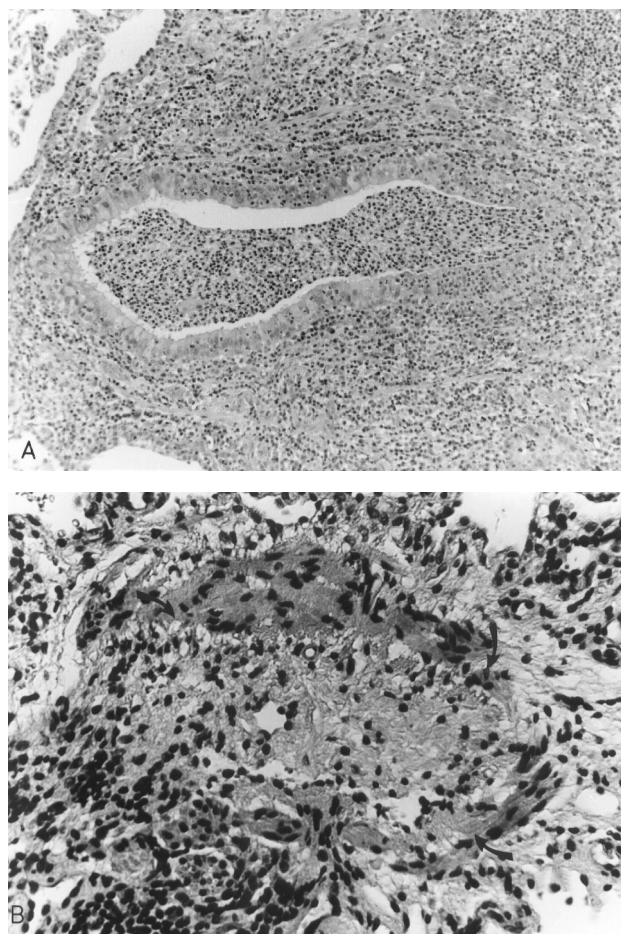


Figura 3 - Achado histopatológico da bronquiolite constrictiva
A - Obstrução parcial de um bronquíolo por fibrose peribronquiolar e infiltração inflamatória na parede e na luz bronquiolar
B - Obliteração completa de um bronquíolo (setas) por tecido fibroso

os 31 pacientes do HCPA apresentaram diferente evolução clínico-radiológica. Três pacientes morreram de insuficiência respiratória progressiva nos primeiros 3 anos após o episódio de BVA. Sete pacientes tornaram-se assintomáticos, com exame físico normal e com a mínima alteração na radiografia de tórax (espessamento brônquico). Nos 21 pacientes restantes, apesar de permanência dos sintomas e sinais respiratórios (tosse, chiado no peito, tiragens, sibilos e estertores finos) e das anormalidades radiológicas (espessamento brônquico, hiperinsuflação pulmonar, atelectasia e bronquiectasia), a melhora clínica sugerida pela diminuição gradual da intensidade dos sintomas e sinais respiratórios foi notada a partir do segundo ano após o episódio da BVA. Chama-se atenção de que essa melhora clínica deve ser interpretada com cautela. Sabe-se que o diâmetro das pequenas vias aéreas é desproporcionalmente menor nos lactentes, contribuindo para uma proporção maior da resistência total das vias aéreas⁵⁰⁻⁵². Com o crescimento, essa proporção é gradualmente reduzida^{50,52}, e as pequenas vias aéreas se tornarão uma área mais “silenciosa” quanto a sinais e sintomas^{45,53}. Portanto, o mesmo grau de lesão inflamatória nas pequenas vias aéreas, em crianças maiores, pode causar uma intensidade menor de sintomas e sinais respiratórios do que nos lactentes. Nesse sentido, a melhora clínica observada nos pacientes com BO pós-infecciosa pode ser devida ao crescimento dos tecidos pulmonares e não representa, necessariamente, a regressão das lesões broncopulmonares. Os fatores que poderiam influenciar a evolução clínico-radiológica dos 31 pacientes do HCPA não foram bem esclarecidos, mas a maior idade do paciente no episódio inicial da BVA e o nível elevado de IgE sérico parecem ser os fatores desfavoráveis aos seus prognósticos.

Cabe ainda mencionar uma variante clínico-radiológica da BO pós-infecciosa: síndrome de Swyer-James ou síndrome de Macleod^{54,55}. Geralmente, esses pacientes apresentam pouca sintomatologia no momento do diagnóstico, mas com a típica imagem radiológica: um pulmão hipertransparente com volume normal ou reduzido^{56,57}.

Diagnóstico e investigação: O diagnóstico da BO pós-infecciosa baseia-se nos dados clínicos^{20-22,48}. Sabe-se que, na maioria das vezes, os sintomas e sinais respiratórios da BVA desaparecem dentro de 5 a 7 dias⁵⁸. Nos casos graves, o quadro clínico pode permanecer por 2 semanas⁵⁹. Quando essa evolução esperada da BVA não ocorrer, e tanto sintomas quanto sinais respiratórios persistirem, o diagnóstico da BO pós-infecciosa deve ser cogitado. No diagnóstico diferencial, as doenças que podem causar obstrução crônica do fluxo aéreo, tais como refluxo gastroesofágico, fibrose cística, tuberculose pulmonar, imunodeficiência e deficiência de a 1-antitripsina, devem ser excluídas através das informações clínicas, radiológicas e laboratoriais. Uma outra entidade mórbida que pode confundir o diagnóstico de BO pós-infecciosa é a sibilância recorrente pós-bronquiolite que pode ocorrer em até 75% dos pacientes com BVA⁶⁰. A Tabela 2 mostra as diferenças entre a sibilância recorrente pós-bronquiolite e BO pós-infecciosa.

Tabela 2 - Diagnóstico diferencial entre a sibilância recorrente pós-bronquiolite e BO pós-infecciosa

	BO pós-infecciosa	Sibilância recorrente pós-bronquiolite
Sintomatologia	persistente	recorrente
Estertores finos	persistente	ausente
Alterações radiológicas	persistente	recorrente
Patofisiologia	obliteração dos bronquíolos	hiper-responsividade brônquica (?)
Resposta ao uso de broncodilatadores	insatisfatória	satisfatória
Prognóstico	desfavorável	favorável

As investigações diagnósticas incluem radiografia de tórax, cintilografia pulmonar, tomografia computadorizada de alta resolução (TCAR) e biópsia pulmonar a céu aberto^{9,20,48,61}. Os achados radiográficos, tais como espessamento brônquico, hiperinsuflação pulmonar, atelectasia e bronquiectasia, não são específicos, mas indicam que as lesões se restringem às vias aéreas. A cintilografia pulmonar perfusional e ventilatória mostra a típica imagem do defeito emparelhado (Figura 4). Comparando com a radiografia de tórax, a cintilografia pulmonar é mais acurada para definir a extensão e localização das lesões broncopulmonares⁶¹. Recentemente, a TCAR, considerada como o exame mais adequado para avaliar as lesões nas pequenas vias aéreas, tem sido usada na investigação dos pacientes com BO pós-infecciosa^{61,62}. Os principais achados da TCAR são espessamento brônquico, bronquiectasia, atelectasia e áreas mistas de hipo e hiperatenuação (Figura 5). A imagem de hipo e hiperatenuação, chamada também de perfusão em mosaico ou padrão em mosaico de atenuação pulmonar, é o sinal mais notável das lesões nas pequenas vias aéreas. Apesar da superioridade da TCAR na definição da natureza, da localização e da extensão das lesões broncopulmonares, o alto custo, a radiação excessiva e a complexidade técnica deste exame impedem seu uso generalizado na investigação dos pacientes com BO pós-infecciosa. A biópsia pulmonar a céu aberto, considerada como “padrão ouro”, geralmente é dispensável no diagnóstico da BO pós-infecciosa^{20,48}. Esse exame pode ser indicado nos pacientes que apresentam deterioração progressiva apesar dos tratamentos^{20,22}. O principal achado histopatológico da BO pós-infecciosa em crianças é a bronquiolite constrictiva²².

Ainda não existe um protocolo definido na investigação dos pacientes com suspeita de BO pós-infecciosa. Apresentamos, a seguir, um fluxograma de como conduzir essa investigação com base em nossa própria experiência clínica (Figura 6).

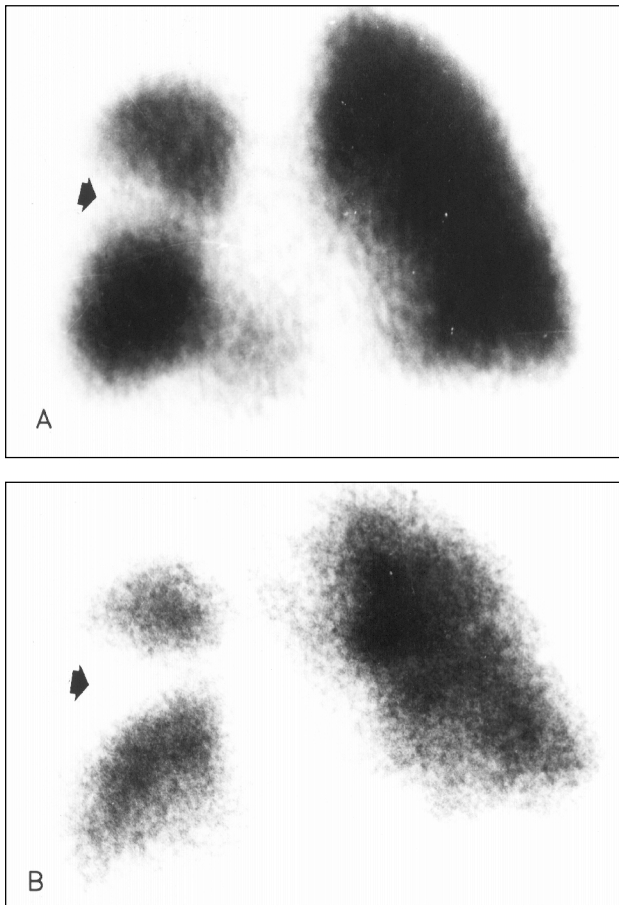


Figura 4 - Imagem da cintilografia pulmonar perfusional e ventilatória, demonstrando “defeitos emparelhados” (setas). **A** - Cintilografia pulmonar perfusional **B** - Cintilografia pulmonar ventilatória

Tratamento: O tratamento básico da BO pós-infecciosa é de sustentação, por não haver um método terapêutico efetivo^{20,22,48}. Quanto à corticoterapia sistêmica, ainda não existe ensaio clínico que avalie seu efeito nos pacientes com BO pós-infecciosa. O uso de corticosteroide baseia-se no trabalho de Moran, por demonstrar que a administração precoce dessa droga impedia a surgimento da BO induzida pela instilação intratraqueal de ácido nítrico em coelhos⁶³. Clinicamente, o efeito terapêutico de corticosteróides em pacientes com BOOP foi bem confirmado^{14,30,35,64}. Existem também alguns relatos que demonstram o efeito significativo de corticosteróides em pacientes com BO, sugerido pela redução do nível de neutrófilos no lavado broncoalveolar e pela melhoria da função pulmonar^{65,66}. Porém, devido à falta de evidências convincentes sobre seu efeito terapêutico e ao alto índice de efeitos colaterais, o uso sistêmico de corticosteróides deve ser muito cauteloso nos pacientes com BO pós-infecciosa.

Os broncodilatadores devem ser indicados nos pacientes que apresentam resposta evidenciada através do estudo da função pulmonar e/ou da avaliação clínica⁴⁸. Geralmen-

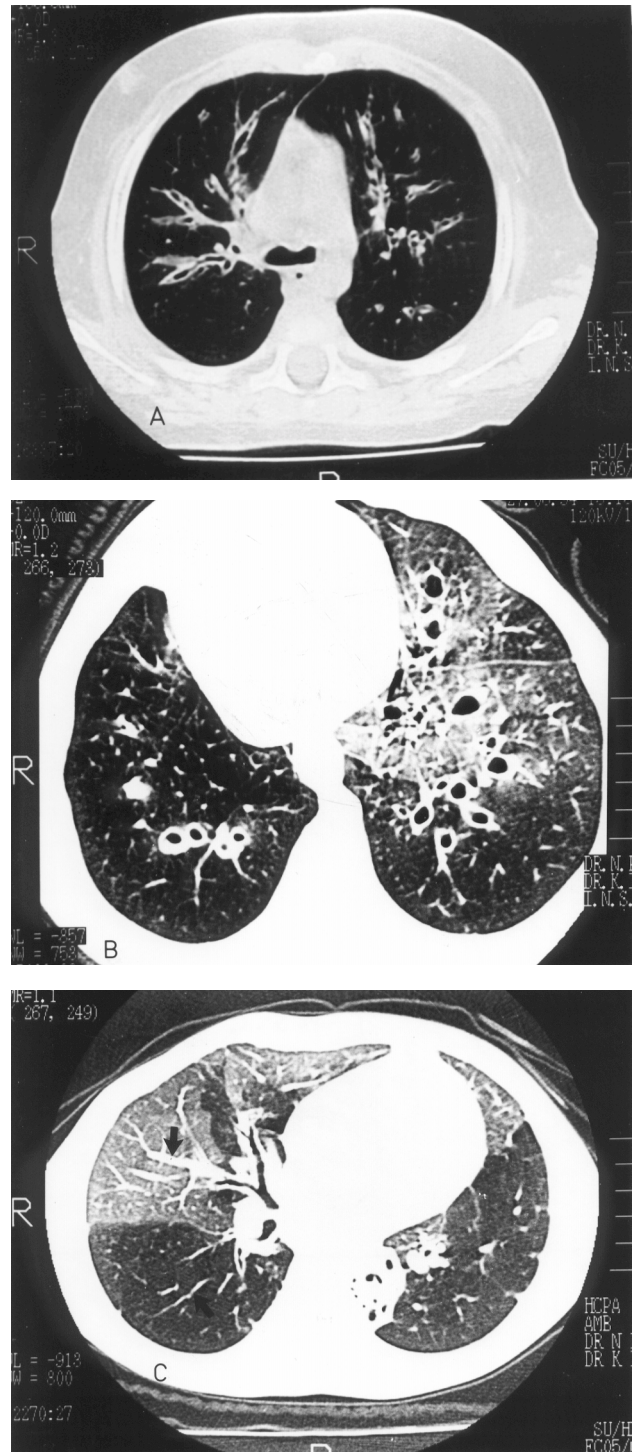


Figura 5 - Principais achados da TCA. **A**. Corte tomográfico axial demonstra bronquiectasias cilíndricas de grau leve e com espessamento brônquico no LSD e LSE, tomado no sentido longitudinal do brônquio **B**. Corte mostrando bronquiectasias cilíndricas de grau grave, com espessamento brônquico no LIE e língula, tomado transversalmente ao eixo do brônquio **C**. Corte tomográfico ilustra áreas de hipo e hiperatenuação no LM, LID e língula. Observe-se que o calibre dos vasos pulmonares na área de hiperatenuação é maior do que na área de hipoatenuação (setas)

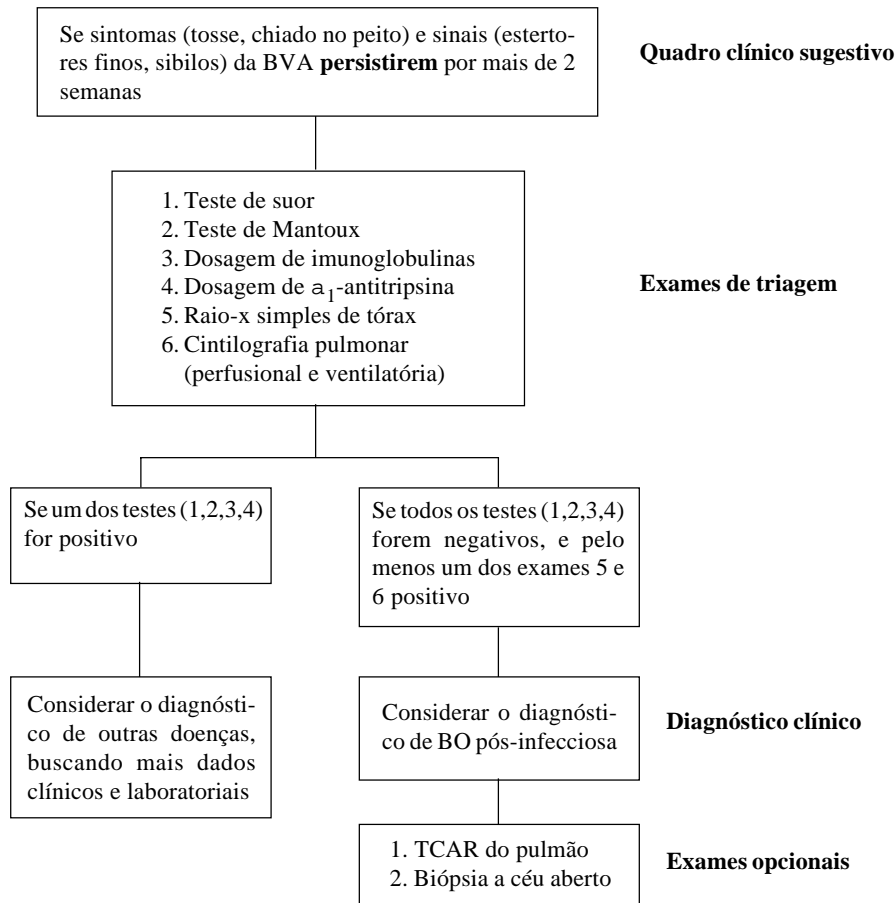


Figura 6 - Fluxograma da investigação dos pacientes com suspeita de BO pós-infecciosa

te, a resposta ao uso dos broncodilatadores é imprevisível nos pacientes com BO pós-infecciosa²².

A fisioterapia respiratória pode ser útil nos pacientes com bronquiectasias, cujas funções mucociliares estão prejudicadas pela alteração inflamatória da árvore brônquica⁴⁸. A antibioticoterapia é necessária nesses pacientes nas ocasiões de exacerbação clínica, principalmente em meses de inverno^{20,22}. O *Streptococcus pneumoniae* e o *Haemophilus influenzae* são os principais microorganismos identificados nesses pacientes, e, portanto, amoxicilina, ampicilina, cloranfenicol e sulfametoxazol-trimetoprim são os antibióticos de escolha²².

Referências bibliográficas

1. Wright JL, Cagle P, Churg A, Colby TV, Myers J. Diseases of small airways. *Am Rev Respir Dis* 1992; 146:240-62.
2. Colby TV, Myers JL. Clinical and histologic spectrum of bronchiolitis obliterans including bronchiolitis obliterans organizing pneumonia. *Semin Respir Med* 1992; 13:119-33.
3. Colby TV. Bronchiolar pathology. In: Epler GR, ed. *Diseases of the Bronchioles*. New York: Raven Press; 1994. p. 77-100.
4. Lange W. Ueber eine eigenthumliche Erkrankung der Kleinen Bronchien und Bronchiolen (Bronchitis et Bronchiolitis obliterans). *Dtsch Arch Klin Med* 1901; 70:342-364.
5. Baar HS, Galindo J. Bronchiolitis fibrosa obliterans. *Thorax* 1966; 21:209-214.
6. King Jr TE. Bronchiolitis obliterans. *Lung* 1989; 167:69-93.
7. Azizirad H, Polgar G, Borns PF, Chatten J. Bronchiolitis obliterans. *Clin Pediatr* 1975; 14: 572-83.
8. LaDue JS. Bronchiolitis fibrosa obliterans. *Arch Intern Med* 1941; 68:663-73.
9. Hardy KA, Schidlow DV, Zaeri N. Obliterative bronchiolitis in children. *Chest* 1988; 93:460-66.
10. Geddes DM, Corrin B, Brewerton DA, Davies RJ, Turner-Warwick M. Progressive airway obliteration in adults and its association with rheumatoid disease. *Q J Med* 1977; 46:427-44.
11. Roca J, Granena A, Rodriguez-Roisin R, Alvarez P, Agusti-Vital A, Rozman C. Fatal airway disease in an adult with chronic graft-versus-host disease. *Thorax* 1982; 37:77-8.
12. Churg A, Wright JL. Small airway lesions in patients exposed to nonasbestos mineral dusts. *Hum Pathol* 1983; 14:688-93.
13. Burke CM, Theodore J, Dawkins KD, Yousem SA, Blank N, Billingham ME, et al. Post-transplant obliterative bronchiolitis and other late lung sequelae in human heart-lung transplantation. *Chest* 1984; 86:824-29.
14. Epler GR, Colby TV, Mcloud TC, Carrington CB, Gaensler EA. Bronchiolitis obliterans organizing pneumonia. *N Eng J Med* 1985; 312:152-58.
15. Heng D, Sharples LD, McNei K, Stewart S, Wreghitt T, Wallwork J. Bronchiolitis obliterans syndrome: incidence, natural history, prognosis, and risk factors. *J Heart Lung Transplant* 1998; 17: 1255-63.
16. Husain AN, Siddiqui MT, Holmes EW, Chandrasekhar AJ, McCabe M, Radvany R, et al. Analysis of risk factors for the development of bronchiolitis obliterans syndrome. *Am J Respir Crit Care Med* 1999; 159: 829-33.

17. Lang WR, Howden CW, Laws J, Burton JF. Bronchopneumonia with serious sequelae in children with evidence of Adenovirus type 21 infection. *Brit Med J* 1969; 1:73-9.
18. Becroft DMD. Bronchiolitis obliterans, bronchiectasis and other sequelae of adenovirus type 21 infection in young children. *J Clin Pathol* 1971; 24:72-82.
19. Gold R, Wilt JC, Adhikari PK, MacPherson R. Adenoviral pneumonia and its complications in infancy and childhood. *J Can Assoc Radiol* 1969; 20:218-24.
20. Hodges IGC, Milner AD, Groggins RC, Stokes GM. Cause and management of bronchiolitis with chronic obstructive features. *Arch Dis Child* 1982; 57:495-99.
21. Omar AH, Manan A. Bronchiolitis obliterans in children. A report of six cases. *Med J Malaysia* 1989; 44: 204-9.
22. Zhang L. Bronquiolite obliterante pós-infecciosa em crianças. [Tese de doutorado]. Universidade Federal do Rio Grande do Sul; 1996.
23. Fraenkel A. Ueber Bronchiolitis fibrosa obliterans, nebst Bemerkungen über Lungenhyperämie und indurierende Pneumonia. *Dtsch Arch Klin Med* 1902; 73:484-512.
24. Blumgart HL, MacMahon HE. Bronchiolitis fibrosa obliterans: a clinical and pathologic study. *Med Clin North Am* 1929; 13:197-214.
25. Macklem PT, Thurlbeck WM, Fraser RG. Chronic obstructive disease of small airways. *Ann Intern Med* 1971; 74:167-77.
26. Katzenstein ALA, Askin FB, Bennington JL, eds. *Surgical Pathology of Non-neoplastic Lung Disease*. Philadelphia: WB Saunders; 1990. p. 40-57.
27. Gosink BB, Friedman PJ, Liebow AA. Bronchiolitis obliterans. *Am J Roentgenol* 1973; 117:816-32.
28. King TE Jr. Bronchiolitis. *Clin Chest Med* 1993; 140: 607-785.
29. Epler GR, Colby TV. The spectrum of bronchiolitis obliterans. *Chest* 1983; 83:161-2.
30. Cordier JF, Louire R, Brune J. Idiopathic bronchiolitis obliterans organizing pneumonia: definition of characteristic clinical profiles in a series of 16 patients. *Chest* 1989; 96:999-1004.
31. Tan WC, Chan RKT, Sinniah R. Idiopathic bronchiolitis obliterans with organizing pneumonia in Singapore. *Singapore Med J* 1990; 31:493-6.
32. Muller NL, Staples CA, Miller RR. Bronchiolitis obliterans organizing pneumonia: CT features in 14 patients. *AJR* 1990; 154:983-7.
33. Epler GR. The clinician's classification of the diseases of the bronchioles. In: Epler GR, ed. *Diseases of the Bronchioles*. New York: Raven Press; 1994. p. 101-12.
34. Kim JS, Müller NL. Obstructive lung disease. In: *Freundlich IM, Bragg DG, eds. A radiological approach to diseases of the chest*. 2ª ed. Baltimore: Williams & Wilkins; 1997. p. 709-22.
35. Davison AG, Heard BE, McAllister WAC, Turner-Warwick MEH. Cryptogenic organizing pneumonitis. *O J Med* 1983; 207:382-94.
36. Sulavik SB. The concept of "organizing pneumonia". *Chest* 1989; 96:967-8.
37. Geddes DM. BOOP and COP. *Thorax* 1991; 46:545-7.
38. Hansell DM. What are Bronchiolitis Obliterans Organizing Pneumonia (BOOP) and Cryptogenic Organizing Pneumonia (COP)? *Clin Radiol* 1992; 45:369-70.
39. Yousem SA, Lohr RH, Colby TV. Idiopathic bronchiolitis obliterans organizing pneumonia/cryptogenic organizing pneumonia with unfavorable outcome: pathologia predictors. *Mod pathol* 1997; 10: 864-71.
40. Izumi T. The global view of idiopathic bronchiolitis obliterans organizing pneumonia. In: Epler GR, ed. *Diseases of the Bronchioles*. New York: Raven Press; 1994. p. 307-12.
41. Nagai S, Kitaichi M, Itoh H, Nishimura K, Izumi T, Colby TV. Idiopathic nonspecific interstitial pneumonia/fibrosis: comparison with idiopathic pulmonary fibrosis and BOOP. *Eur respir J* 1998; 12: 1010-19.
42. Han SK, Yim JJ, Lee JH, Yoo CG, Chung HS, Shim YS, Kim YW. Bronchiolitis obliterans organizing pneumonia in Korea. *Respirology* 1998; 3: 187-91.
43. Schlesinger C, Meyer CA, Veeraraghavan S, Koss MN. Constrictive (obliterative) bronchiolitis: diagnosis, etiology, and a critical review of the literature. *Ann Diagn Pathol* 1998; 2: 321-34.
44. Myers JL, Colby TV. Pathological manifestation of bronchiolitis, constrictive bronchiolitis, cryptogenic organizing pneumonia, and diffuse panbronchiolitis. *Clin Chest Med* 1993; 14:611-22.
45. Wohl MEB, Chernick V. Bronchiolitis. *Am Rev Respir Dis* 1978; 118:759-81.
46. Milner AD, Murray M. Acute bronchiolitis in infancy: treatment and prognosis. *Thorax* 1989; 44:1-5.
47. Denny FW, Clyde WA. Acute lower respiratory tract infections in nonhospitalized children. *J Pediatr* 1986; 108: 635-8.
48. Hardy KA. Childhood bronchiolitis obliterans. In: Epler GR, ed. *Diseases of the bronchioles*. New York: Raven Press; 1994. p. 415-26.
49. Mayock DE, Rourke PP, Kapur RP. Bronchiolitis obliterans: a complication of group B Streptococcal disease treated with extracorporeal membrane oxygenation. *Pediatrics* 1993; 92: 157-9.
50. Hogg JC, Williams J, Richardson JB, Macklem PT, Thurlbeck WM. Age as a factor in the distribution of lower-airway conductance and in the pathological anatomy of obstructive lung disease. *N Engl J Med* 1970; 282:1283-7.
51. Matsuba K, Thurlbeck WM. A morphometric study of bronchial and bronchiolar walls in children. *Am Rev Respir Dis* 1972; 105:908-12.
52. Wohl MEB. Bronchiolitis. In: Chernick V, Kending Jr EL, eds. *Disorders of the Respiratory Tract in Children*. 15ª ed. Philadelphia: W.B. Saunders; 1990. p. 360-70.
53. Mead J. The lung's "quiet zone". *N Engl J Med* 1970; 282:1318-9.
54. Swyer PR, James GW. A case of unilateral pulmonary emphysema. *Thorax* 1953; 8: 133-6.
55. Macleod EM. Abnormal transradiancy of one lung. *Thorax* 1954; 9: 147-53.
56. Cumming GR, Macpherson RI, Chernick V. Unilateral hyperlucent lung syndrome in children. *J Pediatr*. 1971; 78:250-60.
57. Kogutt MS, Swischuk LE, Goldblum R. Swyer-James Syndrome (Unilateral hyperlucent lung) in children. *Am J Dis Child* 1973; 125:614-8.
58. Panitch HB, Callahan CW Jr., Schidlow DV. Bronchiolitis in children. *Clin Chest Med* 1993; 14: 715-31.
59. McMillan JA, Tristram DA, Weiner LB. Prediction of the duration of hospitalization in patients with respiratory syncytial virus infection: use of clinical parameters. *Pediatrics* 1988; 81: 22-26.
60. Henry RL, Hodges IGC, Milner AD, Stokes GM. Respiratory problems 2 years after acute bronchiolitis in infancy. *Arch Dis Child* 1983; 58: 713-6.
61. Zhang L, Irion K, Porto NS, Abreu e Silva FA. High resolution computed tomograph findings in pediatric patients with postinfectious bronchiolitis obliterans. *Journal of Thoracic Imaging* 1999; 14: 85-9.
62. Lynch DA, Brasch RC, Hardy KA, Webb WR. Pediatric pulmonary disease: assessment with high-resolution ultrafast CT. *Radiology* 1990; 176:243-8.
63. Moran TJ, Hellstron HR. Bronchiolitis obliterans. An experimental study of the pathogenesis and the use of cortisone in the modification of the lesions. *Arch Path* 1958; 66:691-707.
64. Izumi T, Kitaichi M, Nishimura K, Nagai S. Bronchiolitis obliterans organizing pneumonia: Clinical features and differential diagnosis. *Chest* 1992; 102:715-9.
65. Dorinsky PM, Davis WB, Lucas JG, Weiland JE, Gadek JE. Adult bronchiolitis: evaluation by bronchoalveolar lavage and response to prednisone therapy. *Chest* 1985; 88:58-63.
66. Kindt CG, Weiland JE, Davis WB, Davis WB, Gadek JE, Dorinsky PM. Bronchiolitis in adults. *Am Rev Respir Dis* 1989; 140:483-92.

Endereço para correspondência:

Dr. Linjie Zhang

Rua Luis Loréa, 280 - Centro

CEP 96200-070 - Rio Grande - RS

Fone/Fax: 53 2 317395

E-mail: zhang@rgd.conesul.com.br