

**ASPERGILOSE EM PINGÜIM-DE-MAGALHÃES (*Spheniscus magellanicus*)  
RELATO DE CASO\***

Melissa Orzechowski Xavier<sup>1\*\*</sup>  
Alice Teixeira Meirelles Leite<sup>2</sup>  
Mauro Pereira Soares<sup>3</sup>  
Luiza da Gama Osório<sup>4</sup>  
Anelise Martins<sup>4</sup>  
Ana Paula Albano<sup>4</sup>  
Luiz Paiva Carapeto<sup>5</sup>  
Márcia de Oliveira Nobre<sup>3</sup>  
Rodolfo Pinho da Silva Filho<sup>2</sup>  
Mário Carlos Araújo Meireles<sup>3</sup>

**RESUMO**

A aspergilose é causada por fungos do gênero *Aspergillus*, acometendo principalmente o trato respiratório. O trabalho relata um caso de aspergilose em um pingüim-de-Magalhães em reabilitação no Centro de Recuperação de Animais Marinhos (CRAM) de Rio Grande (RS, Brasil). A ave foi encaminhada ao CRAM debilitada, permanecendo em cativeiro durante 28 dias. Devido à gravidade do quadro clínico, o animal foi submetido à eutanásia e necropsia, quando foram observados nódulos branco-amarelados nos pulmões e siringe, e colônias fúngicas nos sacos aéreos, fígado e rins. O diagnóstico de aspergilose por *Aspergillus fumigatus* foi confirmado por exame micológico e histopatológico. Este relato alerta para a importância da aspergilose como fator limitante na reabilitação de pingüins.

**Palavras-chave:** aspergilose, *Aspergillus fumigatus*, reabilitação, pingüins, cativeiro.

**ASPERGILLOSIS IN A MAGELLAN'S PENGUIN (*Spheniscus magellanicus*)  
CASE REPORT**

**ABSTRACT**

Aspergillosis is caused by *Aspergillus* spp., attacking mainly the respiratory system. This paper reports a case of aspergillosis in a Magellan's penguin in the Centro de Recuperação de Animais Marinhos (CRAM) of Rio Grande (RS, Brazil). The seabird was directed to CRAM weakened, staying in captivity for 28 days. Due to gravity of the clinical signs, the animal was submitted to euthanasia and necropsy, where white-yellowish nodules were observed in the lungs and in the windpipe, and fungal colonies in the air sacs, liver and kidneys. The diagnosis of aspergillosis for *Aspergillus fumigatus* were confirmed for mycology and

---

\* Parte integrante da dissertação de mestrado do primeiro autor.

<sup>1\*\*</sup> Programa de Pós-Graduação em Veterinária. Setor de Micologia, Departamento de Medicina Veterinária Preventiva, Faculdade de Veterinária, Universidade Federal de Pelotas – UFPel, Pelotas, RS, Brasil, Campus Universitário s/n, 96010-900. Tel.: (53) 3275-7496 / (53) 3223-0993 / (53) 9122-9266. E-mail: [melissa@ufpel.edu.br](mailto:melissa@ufpel.edu.br).

<sup>2</sup> Centro de Recuperação de Animais Marinhos, Museu Oceanográfico “Prof. Eliézer de C. Rios”, Fundação Universidade Federal do Rio Grande – FURG, Rio Grande, RS, Brasil.

<sup>3</sup> Laboratório Regional de Diagnósticos, Faculdade de Veterinária, UFPel.

<sup>4</sup> Graduação em Medicina Veterinária, UFPel.

<sup>5</sup> Departamento de Clínicas Veterinária, Faculdade de Veterinária, UFPel.

histopathology. This case alert to the importance of the aspergillosis in the penguins rehabilitation.

**Key words:** aspergillosis, *Aspergillus fumigatus*, rehabilitation, penguins, captivity.

## ASPERGILOSIS EN PINGÜINO PATAGÓNICO (*Spheniscus magellanicus*) RELATO DE UN CASO

### RESUMEN

La aspergilosis es causada por hongos del género *Aspergillus*, atacando principalmente el tracto respiratorio. El trabajo relata un caso de aspergilosis en un pingüino patagónico en rehabilitación en el Centro de Recuperação de Animais Marinhos (CRAM) de Rio Grande (RS, Brasil). El ave fue conducida al CRAM debilitada, permaneciendo en cautiverio durante 28 días. Debido a la gravedad del cuadro clínico, el animal fue sometido a eutanasia y necropsia, donde fueron observados nódulos blanco-amarillentos en los pulmones y siringe, y colonias fúngicas en los sacos aéreos, hígado y riñones. El diagnóstico de aspergilosis por *Aspergillus fumigatus* fue confirmado por examen micológico e histopatológico. Este relato alerta para la importancia de la aspergilosis como factor limitante en la rehabilitación de los pingüinos.

**Palabras-claves:** aspergilosis; *Aspergillus fumigatus*; rehabilitación; pingüinos; cautiverio;


A aspergilose, micose oportunista causada principalmente pelo *Aspergillus fumigatus*, se destaca por ser a principal causa de mortalidade de pingüins mantidos em cativeiro, tanto em zoológicos quanto em centros de recuperação. A doença geralmente é secundária a condições de estresse, traumatismos, ingestão de óleo proveniente da poluição dos mares, má nutrição, deficiência de vitamina A e/ou outras enfermidades (KHAN et al., 1977; FLACH et al., 1990; REDIG, 1993; GRACZYK & CRANFIELD, 1995; ABUNDIS-SANTAMARIA, 2003).

Os pingüins pertencem à ordem *Sphenisciformes*, família *Spheniscidae*, a qual contém 17 espécies divididas em seis gêneros, destacando-se, no Brasil, o pingüim-de-Magalhães (*Spheniscus magellanicus*), cujos exemplares são freqüentemente encontrados nas praias apresentando sintomas de intoxicação por petróleo, desnutrição, alterações músculo-esqueléticas, desidratação e imunossupressão (WILLIAMS, 1995; RUOPPOLO et al., 2004).

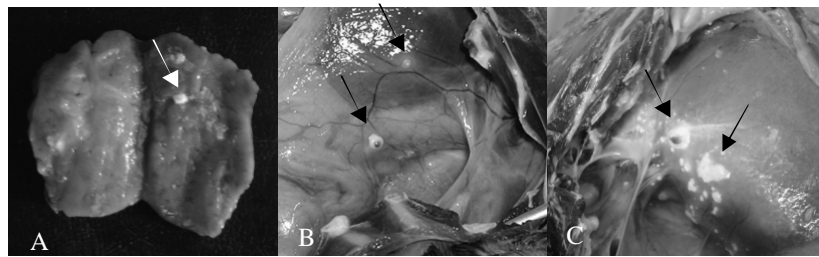
No inverno do ano de 2004 foi encaminhado ao CRAM um pingüim-de-Magalhães macho, juvenil, apresentando alteração no membro pélvico direito, manifestada por posicionamento incorreto, claudicação e aumento de volume na região lombo-sacra. A ave foi identificada com anilha provisória n°.1081, e no 28º dia de cativeiro foi encaminhada para exame radiográfico da lesão músculo-esquelética. O exame demonstrou luxação na articulação coxofemoral direita. Durante o procedimento, o animal apresentou dispnéia evidenciada por respiração com o bico aberto, pescoço esticado e ruídos inspiratórios, sendo submetido, de imediato, à avaliação radiográfica do trato respiratório, que revelou aumento da radiopacidade na região da siringe e lesão multifocal nos sacos aéreos torácicos (Figura 1).

Devido à gravidade do quadro clínico, o pingüim foi encaminhado ao Laboratório Regional de Diagnósticos (FV-UFPEL) para eutanásia, realizada pela administração de lidocaína 1% por via intracelomática, e posterior necropsia, quando foi observada a presença de um nódulo de dois centímetros de diâmetro com consistência firme na região da siringe (Figura 2A) e nódulos de aproximadamente 0,5cm de diâmetro, com coloração branco-

amarelada, sobre a superfície pulmonar. Colônias fúngicas filamentosas, de coloração branca com centro esverdeado, foram observadas nos sacos aéreos torácicos (Figura 2B) e abdominais, no fígado (Figura 2C) e rins. Para confirmação do diagnóstico, foram colhidos fragmentos dos órgãos alterados, encaminhados para exame micológico e histopatológico.



**Figura 1.** Radiografia do trato respiratório do pingüim-de-Magalhães, demonstrando aumento da radiopacidade na região da siringe e lesão multifocal nos sacos aéreos torácicos.



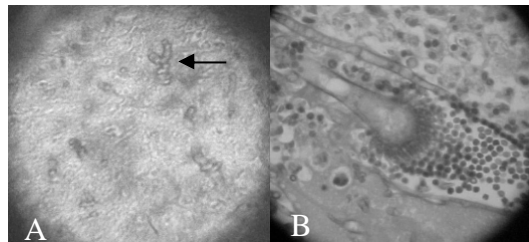
**Figura 2.** Lesões macroscópicas do pingüim-de-Magalhães. (A) Nódulo de aproximadamente dois centímetros na região da siringe. (B) Colônias fúngicas de coloração branca com centro esverdeado no saco aéreo torácico esquerdo. (C) Colônias fúngicas de coloração branca com centro esverdeado no lobo direito do fígado.

No Setor de Micologia do Laboratório de Doenças Infecciosas (FV-UFPel), foi realizado exame direto de pequenos fragmentos das amostras, utilizando hidróxido de potássio a 20%, e, posteriormente, o material foi cultivado em ágar Sabouraud dextrose acrescido de cloranfenicol e Ágar Czapek. A incubação foi realizada a 30°C com observação diária durante sete dias.

No exame direto foram encontradas hifas septadas e bifurcadas no fígado, pulmão e siringe. Os cultivos apresentaram colônias fúngicas filamentosas com crescimento rápido (48 horas), superfície de cor azul-esverdeada a cinzenta, reverso não-pigmentado e textura pulverulenta. Microscopicamente, as colônias caracterizavam-se por hifas septadas, conidióforos curtos com vesículas de extremidade piriforme, fiáides unisseriadas dispostas de forma colunar cobrindo dois terços da superfície da cabeça aspergilar e conídios equinulados. O exame direto, a macroscopia e a microscopia dos cultivos permitiram o diagnóstico de aspergilose, com a classificação do agente como sendo *A. fumigatus*.

No Setor de Patologia (FV-UFPel) foi realizado o exame histopatológico dos tecidos pela fixação em formol a 10%, inclusão em parafina, e coloração de Hematoxilina-eosina, Periodic Acid-Schiff e Grocott. Foram encontradas hifas septadas com bifurcação em ângulo agudo assemelhando-se à letra “Y” (Figura 3A) nos pulmões e fígado, e áreas de necrose caseosa delimitadas por infiltrado granulomatoso nos pulmões e sacos aéreos. A histopatologia da siringe revelou estruturas completas de esporulação do *Aspergillus* (Figura

3B), caracterizadas por conidióforos, vesículas, fiálides e conídios, confirmando o diagnóstico de aspergilose invasiva.



**Figura 3.** (A) Hifas septadas e bifurcadas formando estruturas semelhantes à letra “Y”, visualizadas no exame histopatológico (Grocott, 400X) do pulmão do pingüim-de-Magalhães. (B) Estrutura de frutificação completa do *Aspergillus fumigatus* visualizada no exame histopatológico (PAS, 400X) da siringe do pingüim-de-Magalhães.

O sexo e a idade do pingüim acometido neste caso estão de acordo com Flach et al. (1990), ao relatarem que os pingüins machos e juvenis foram significativamente mais acometidos por aspergilose que as fêmeas e os adultos. As alterações clínicas e patológicas, além da identificação do agente etiológico, estão de acordo com aquelas descritas por Khan et al. (1977), Martínez et al. (2000) e Carrasco et al. (2001), que relataram casos de aspergilose com lesões difusas, causadas por *A. fumigatus*, em pingüins e gaivotas, embora não tenha sido observado espessamento dos sacos aéreos, provavelmente pela característica aguda da infecção deste caso.

As alterações radiológicas sugestivas de aspergilose, descritas por Redig (1993) e Kearns e Loudis (2003), são compatíveis com as observadas no exame do trato respiratório do pingüim-de-Magalhães. Entretanto, a radiologia não é um método auxiliar de diagnóstico comumente utilizado para aspergilose em aves, não havendo outros relatos, na literatura consultada, de exames radiológicos em pingüins acometidos por aspergilose.

A aspergilose no pingüim-de-Magalhães em reabilitação confirma a predisposição dessas aves, principalmente quando se encontram debilitadas e/ou quando é necessário um período prolongado de permanência do animal em cativeiro.

## REFERÊNCIAS

ABUNDIS-SANTAMARIA, E. *Aspergillosis in birds of prey*, 2003. Disponível em <<http://www.aspergillus.man.ac.uk>>. Acesso em: 23 março 2005.

CARRASCO, L.; LIMA Jr., J.S.; HALFEN, D.C.; SALGUERO, F.J.; SANCHEZ-CORDÓN, P.; BECKER, G. Systemic Aspergillosis in an Oiled Magallanic Penguin (*Spheniscus magellanicus*). **Journal of Veterinary Medicine**, v.48, p.551-554, 2001.

FLACH, E.J.; STEVENSON, M.F.; HENDERSON, G.M. Aspergillosis in gentoo penguins (*Pygoscelis papua*) at Edinburgh Zoo, 1964-1988. **Veterinary Record**, v.126, n.4, p.81-85, 1990.

GRACZYK, T.K.; CRANFIELD, M.R. Maternal transfer of anti-*Aspergillus* spp. Immunoglobulins in African Black-footed Penguins (*Spheniscus demersus*). **Journal of Wildlife Diseases**, v.31, n.4, p.545-549, 1995.

KHAN, Z.U.; PAL, M.; PALIWAL, D.K.; DAMODARAM, V.N. Aspergillosis in imported penguins. **Sabouraudia**, v.15, p.434-445, 1977.

KEARNS, K. S.; LOUDIS B. Aspergillosis aviar, in Recent Advances in Avian Infectious Diseases, **International Veterinary Information Service**, Ithaca NY, 2003;

MARTINÉZ, R.R.; CERECERO, J.; CERVANTES, J. Brote de aspergilosis em gaviotas. **Vet. Méx.**, v.31, n.3, p.259-260, 2000.

REDIG, P.T. General Infectious Diseases - Avian Aspergillosis. In: **Zoo & Wild Animal Medicine - current therapy 3**. Denver, Colorado, 1993, cap.23, p.178-181.

RUOPPOLO V.; ADORNES, A.C.; NASCIMENTO, A.C.; SILVA-FILHO, R.P. Reabilitação de pingüins afetados por petróleo. **Clínica Veterinária**, n.51, p.78-83, jul/ago, 2004.

WILLIAMS, T. D. **The Penguins, Spheniscidae**, Oxford University Press, 1995.

**Recebido em: 14/12/2005**

**Aceito em: 17/04/2006**