

# **ATLAS DE PATOLOGIA**

# ATLAS DE PATOLOGIA

\* Prof. Dra. Alexandra M.S. de Freitas  
\*Prof. Msc. Regina M. C. Gonçalves  
\*Prof. Dr. Obirajara Rodrigues  
° Marina Andersson da Silveira  
° Maria Emilia Montagner

Primeira Edição

Rio Grande  
2017



\* Docentes da Faculdade de Medicina (Famed), Furg, Rio Grande/RS

° Discentes da graduação de Medicina Faculdade de Medicina (Famed), Furg, Rio Grande/RS

A881 Atlas de Patologia / Alexandra M. S. de Freitas ... [et al.]. 1. ed. - Rio Grande: Ed. da FURG, 2017.  
209 p. : il.

Outros autores: Regina M. C. Gonçalves, Obirajara Rodrigues, Marina Andersson da Silveira e Maria Emilia Montagner.

Modo de acesso: <http://repositorio.furg.br/handle/1/7109>

ISBN: 978-85-7566-471-1

1. Patologia humana 2. Macroscopia 3. Anátomopatologia  
I. Freitas, Alexandra M. S. de

CDU 616(084.4)

Catálogo na fonte: Bibliotecária Vanessa Dias Santiago – CRB10/1583

---

# Prefácio

---

O estudo da Patologia por estudantes e profissionais da saúde é fundamental para a boa prática de suas atividades. O entendimento da mesma é facilitado pela observação das alterações morfológicas, tanto em peças macroscópicas como em preparações microscópicas. Os resultados encontrados na Patologia são essenciais para a prática diagnóstica. Pensando neste quebra-cabeça, que é a prática diagnóstica, é muito valiosa a existência de um acervo de peças macroscópicas com amostras representativas de diferentes patologias, como o nosso. Desde o início da Faculdade de Medicina da Universidade Federal do Rio Grande (FURG), diversos profissionais contribuíram para a formação deste acervo, possibilitando que hoje tenhamos um acervo, de valor inestimável. Tal acervo vem sendo utilizado há anos, como ferramenta didática na disciplina de Patologia. Faltava, porém, organizá-lo. Tal tarefa visava não só registrar e preservar nossa coleção, mas também organizá-la, de forma sistemática, visando a adição de novas peças. Tal tarefa, apesar de parecer simples, foi trabalhosa. Com essa publicação, queremos além de organizar também disponibilizar o acervo para fins didáticos. No início, a construção deste atlas visava apenas nossos alunos, mas, com o tempo, percebemos que talvez este material pudesse ter uso mais amplo e, assim, surgiu a ideia da publicação *on line*. Não poderíamos esquecer-nos de agradecer a todos aqueles que de alguma forma colaboraram para este acervo, incluindo professores e médicos patologistas que por aqui passaram, assim como alunos, técnicos e funcionários do Laboratório de Patologia HU/Furg, assim como a direção da Faculdade de Medicina (Famed/Furg). É necessário um agradecimento diferenciado, ao Prof. Daoiz Mendoza, médico patologista e professor de Patologia da Famed/Furg, que foi o responsável pelo início deste projeto e que com muita dedicação sempre contribuiu para o desenvolvimento da Patologia, permitindo assim que possamos chegar a este momento. Esperamos que este material possa contribuir para o aprendizado da Patologia. Mesmo com dificuldades, chegamos finalmente ao atlas de patologia, englobando todo o acervo de peças de macroscopia até o momento, com a sensação de que valeu a pena o esforço. Que este acervo continue contribuindo para o aprendizado da Patologia das muitas gerações que por aqui ainda passarão.

Os autores

---

---

## Referências bibliográficas

---

---

FILHO, G. B. **Bogliolo Patologia**. 8ª Ed. Rio de Janeiro: Guanabara Koogan, 2011. 1492p.

KIERSZENBAUM, A. L., TRES, L. L. **Histologia e biologia celular: Uma introdução à Patologia**. 3ª Ed. Rio de Janeiro: Elsevier, 2012. 704p.

KUMAR, V., ABBAS, A. K., FAUSTO, N., ASTER, J. C. **Robbins & Cotran. Patologia. Bases Fisiopatológicas das doenças**. Tradução de Patrícia Dias Fernandes. 8ª Ed. Rio de Janeiro: Elsevier, 2010. 1480p.

KUMAR, V., ABBAS, A. K., ASTER, J. C. **Patologia Básica**. Tradução de Cláudia Coana. 9ª Ed. Rio de Janeiro: Elsevier, 2013. 928p.

---

---

## Apresentação

---

---

A disciplina de Patologia, da Faculdade de Medicina da FURG, vem utilizando desde o seu início, acervo constituído por material biológico humano, como material didático, em suas aulas práticas. Este é um acervo constituído por peças cirúrgicas e peças de necropsias, doadas para fins de composição de acervo representativo de diferentes doenças com a finalidade de estudo científico pelos profissionais da área da saúde. Apesar de estarmos utilizando este acervo há vários anos, atualmente composto por 160 peças, ele não estava catalogado e registrado. Pensando na necessidade de cuidado deste acervo, de valor inestimável e de difícil reposição, incrementamos o projeto de manutenção do acervo deste museu de macroscopia. A partir disto, surgiu a ideia de montagem de um atlas de macroscopia, a fim de que tal acervo fosse catalogado e registrado de forma sistemática, facilitando assim o seu uso. Este atlas foi dividido por órgão, sendo que cada um conta com sua própria numeração. Ou seja, esta reinicia em cada sessão, conforme página de índice de cada órgão ou sistema, possibilitando que novas peças possam ser acrescentadas à coleção sem maiores desestruturas da mesma. Cada peça do acervo foi fotografada de ambos os lados. Além disso, em muitas delas foram feitas fotos dos detalhes mais relevantes daquela peça, sendo então colocadas em destaque. Associada às imagens, cada peça tem uma descrição macroscópica, feita em conjunto pelos autores, na qual além do aspecto morfológico visível também são feitas considerações sobre o diagnóstico mais provável.

---

---

## Abreviaturas e siglas utilizadas

---

---

AO: aorta  
AP: apêndice  
B: bexiga  
BA: baço  
CE: cérebro  
CO: coração  
CPC: congestão passiva crônica  
DG: degeneração gordurosa  
E: esôfago  
ES: estômago  
F: fígado  
FE: feto  
Famed: Faculdade de Medicina  
FURG: Universidade Federal do Rio Grande  
I: intestino  
M: mama  
ME: músculo esquelético  
MO: mola  
OF: orofaringe  
P: pulmão  
PAMS: peça de amputação de membro superior  
PP: pólipos pediculados  
PR: próstata  
PS: pólipo séssil  
R: rim  
SC: subcutâneo  
T: tireoide  
TE: testículo  
VB: vesícula biliar  
VE: ventrículo esquerdo  
U: útero

---

---

## Sumário

---

AORTA	9
APÊNDICE	11
BAÇO	20
BEXIGA	27
CÉREBRO	29
CORAÇÃO	37
ESÔFAGO	48
ESTÔMAGO	53
FÍGADO	65
INTESTINO	77
MAMA	92
MÚSCULO ESQUELÉTICO	106



LARINGE E OROFARINGE	116
PULMÃO	121
PRÓSTATA	153
RIM	157
SUBCUTÂNEO	172
TESTÍCULO	177
TIREOIDE	181
ÚTERO	182
VESÍCULA BILIAR	197
OUTROS	205

---

# AORTA

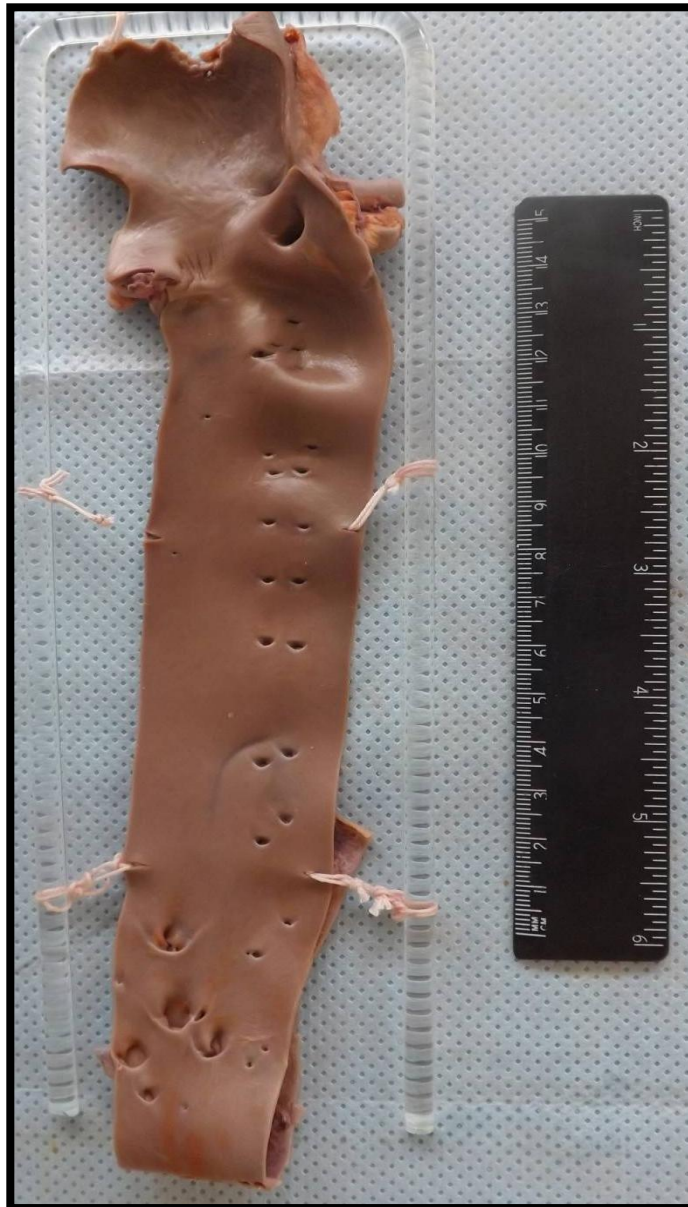---

Aorta 1 (AO1)

Pág. 10

## AORTA (AO1)

Segmento de aorta exibindo coloração laranja-avermelhado em torno dos óstios das artérias vertebrais (Método de Sudan), indicando infiltração lipídica na camada íntima da aorta, compatível com estrias de gordura (aterosclerose).



---

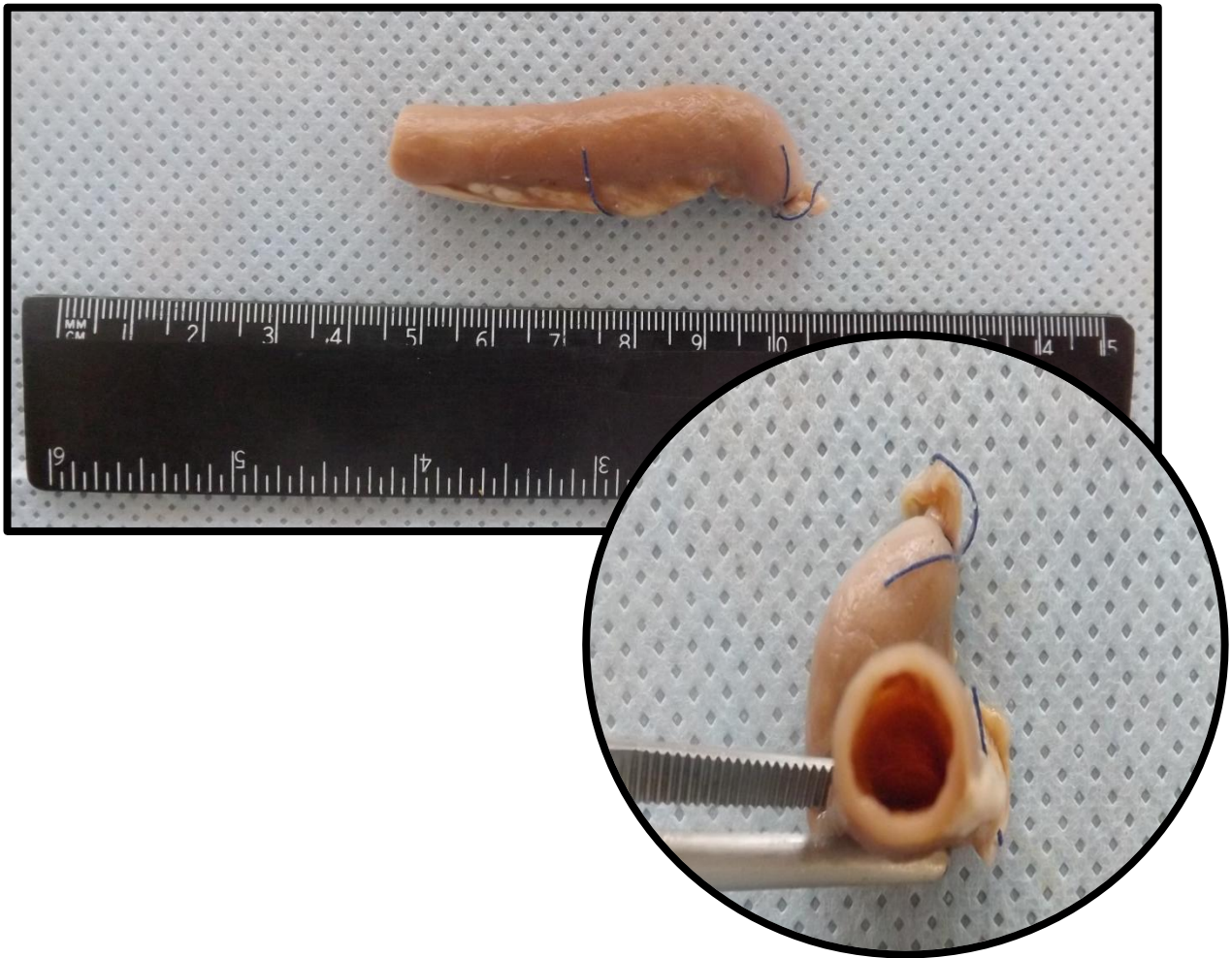
# APÊNDICE

---

Apêndice 1	(AP1)	Pág.12
Apêndice 2	(AP2)	Pág.13
Apêndice 3	(AP3)	Pág.14
Apêndice 4	(AP4)	Pág.15
Apêndice 5	(AP5)	Pág.16
Apêndice 6	(AP6)	Pág.17
Apêndice 7	(AP7)	Pág.18
Apêndice 8	(AP8)	Pág.19

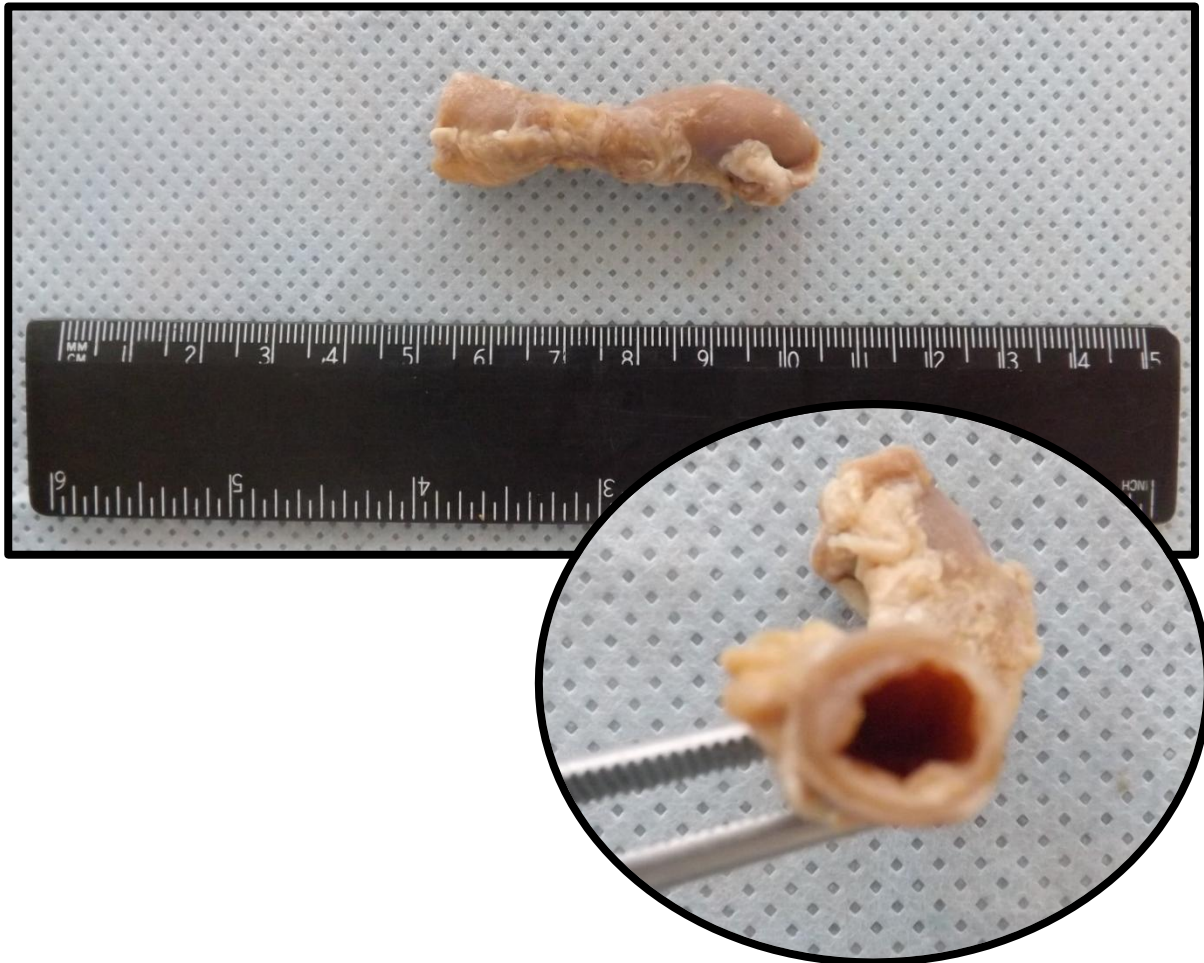
## APÊNDICE 1 (AP1)

Apêndice com processo inflamatório agudo, evidenciado pela dilatação da luz apendicular, vasos subserosos congestionados e edema de serosa. Aspecto compatível com apendicite aguda.



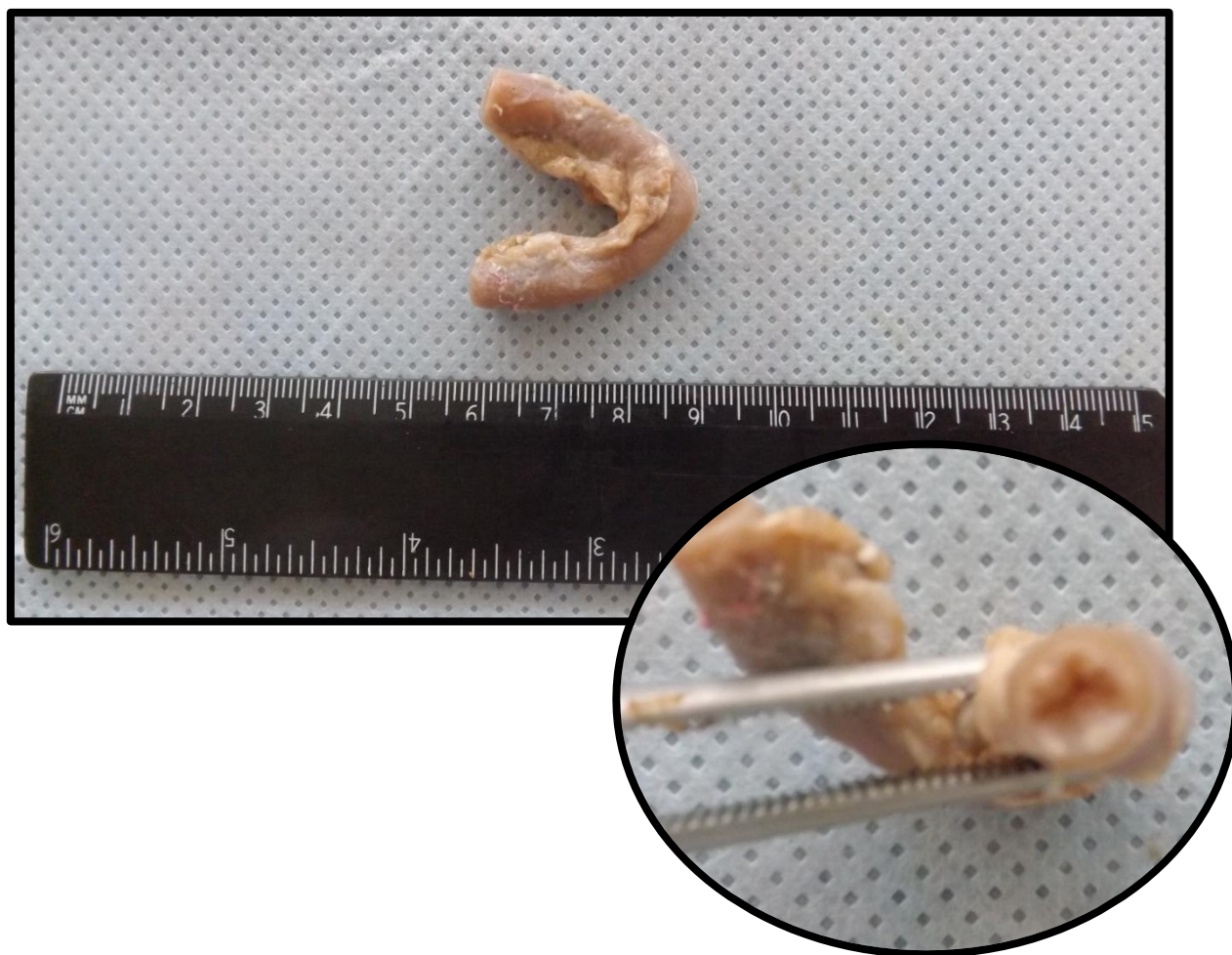
## APÊNDICE 2 (AP2)

Apêndice com processo inflamatório agudo, evidenciado pela dilatação da luz apendicular, vasos subserosos congestionados e edema de serosa. Aspecto compatível com apendicite aguda.



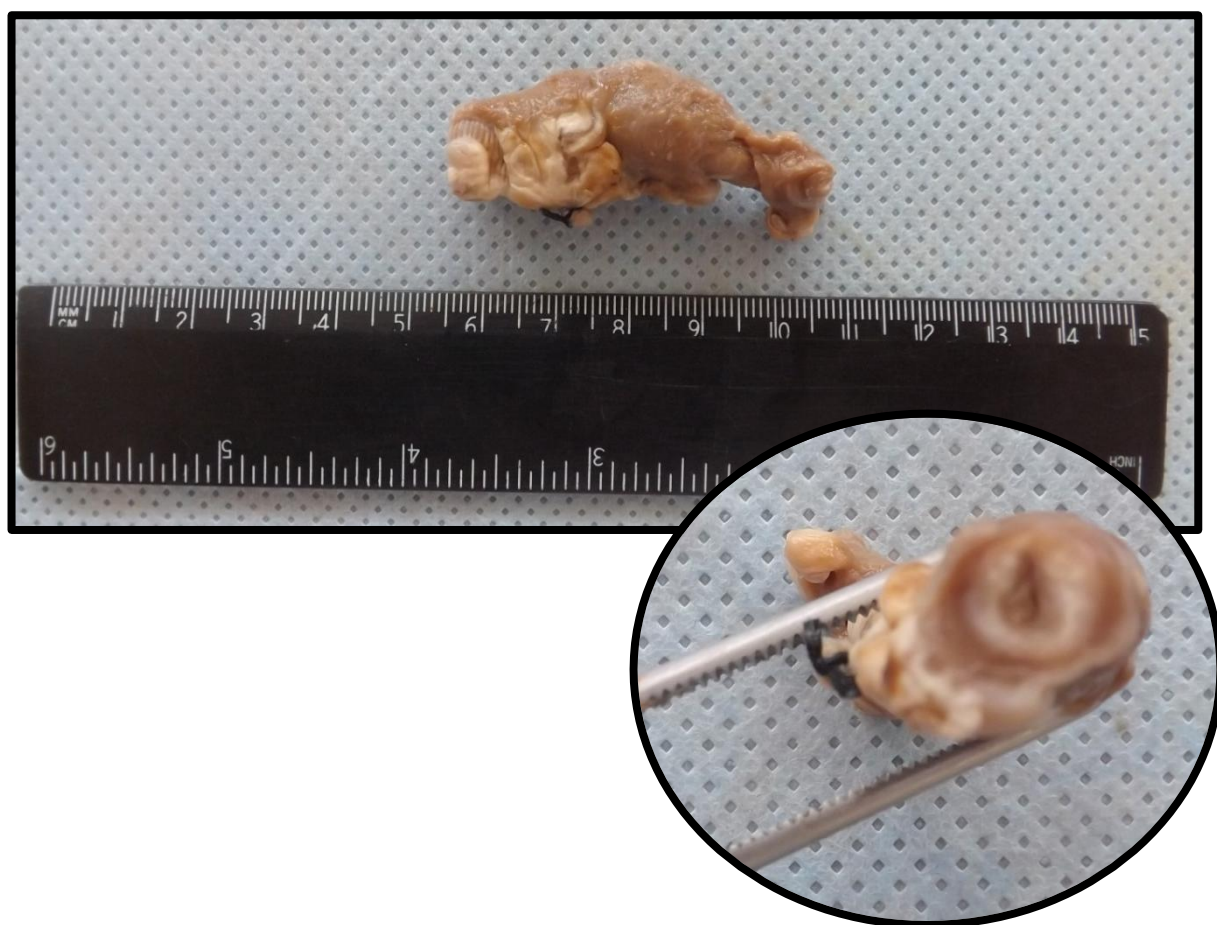
### APÊNDICE 3 (AP3)

Apêndice com processo inflamatório agudo, evidenciado pela dilatação da luz apendicular, vasos subserosos congestionados e edema de serosa. Aspecto compatível com apendicite aguda.



#### APÊNDICE 4 (AP4)

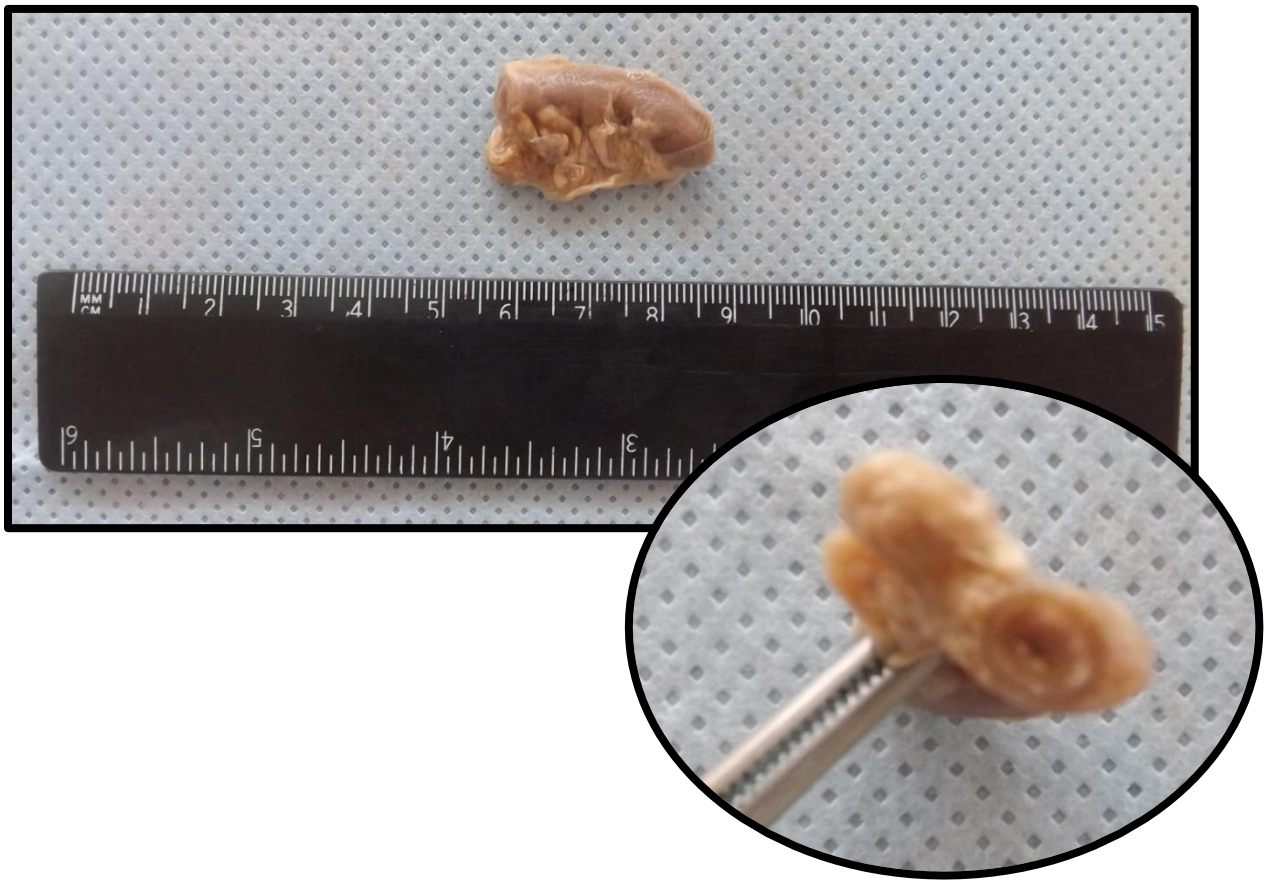
Apêndice com processo inflamatório agudo, evidenciado pela dilatação da luz apendicular, vasos subserosos congestionados e edema de serosa. Aspecto compatível com apendicite aguda.





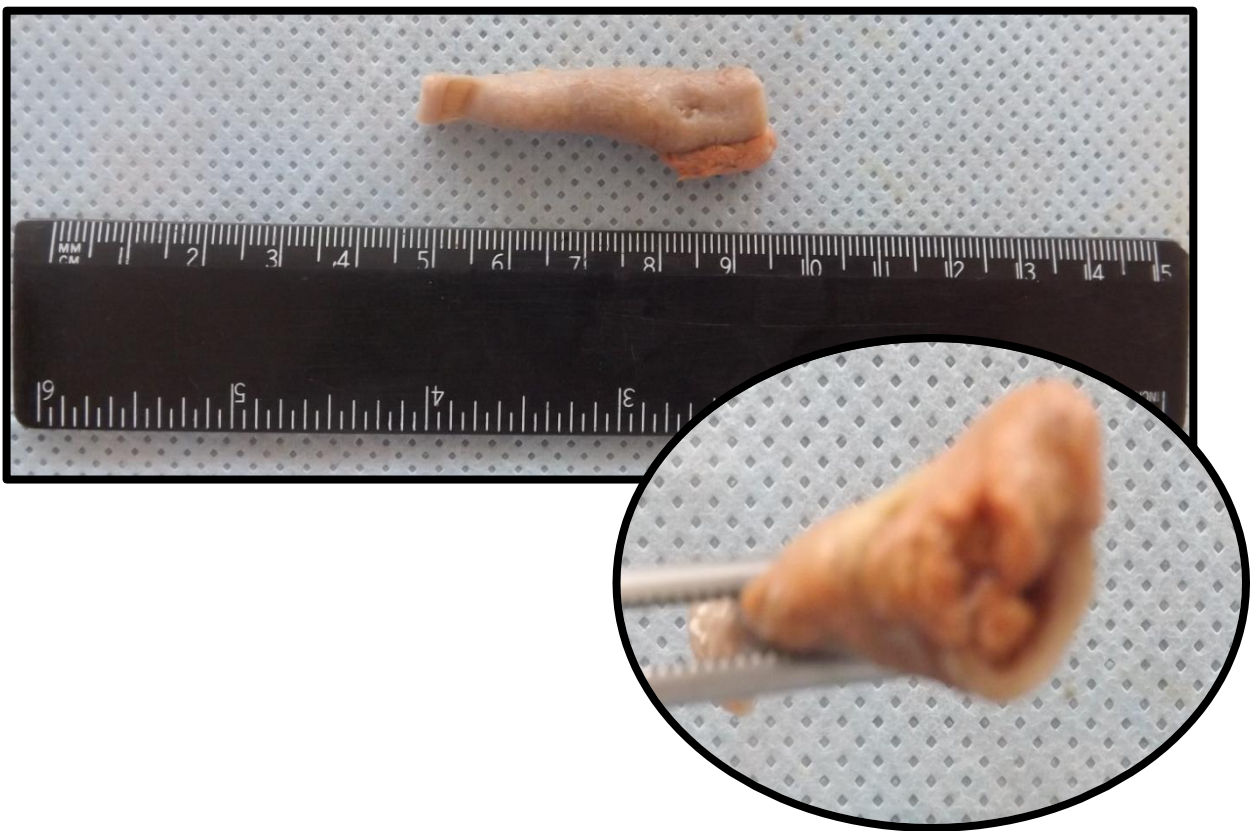## APÊNDICE 5 (AP5)

Apêndice com processo inflamatório agudo, evidenciado pela dilatação da luz apendicular, vasos subserosos congestionados e edema de serosa. Presença de fibrina aderida à serosa apendicular. Aspecto compatível com apendicite aguda.



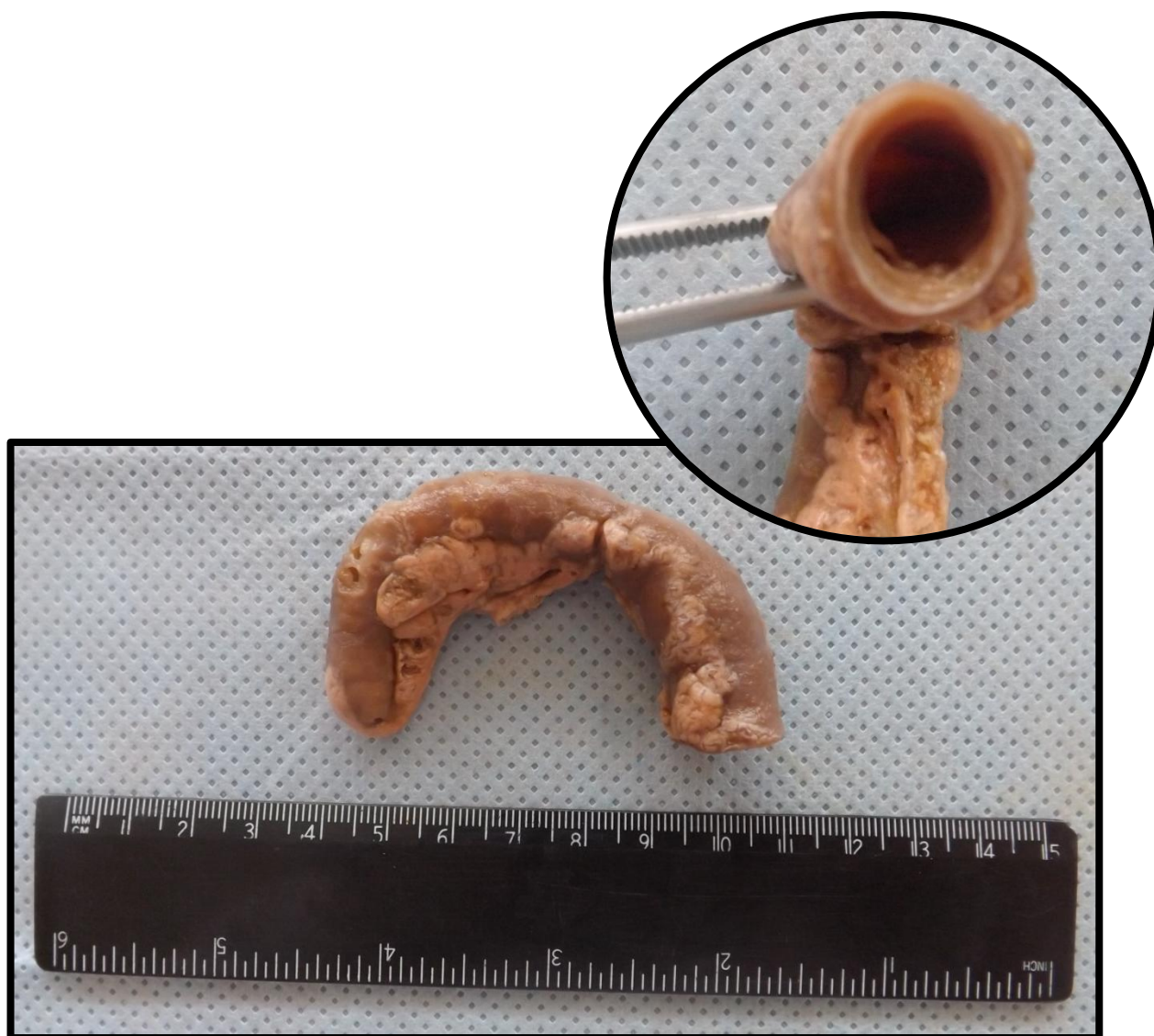## APÊNDICE 6 (AP6)

Apêndice com processo inflamatório agudo, evidenciado pela dilatação da luz apendicular, vasos subserosos congestionados e edema de serosa. Aspecto compatível com apendicite aguda.



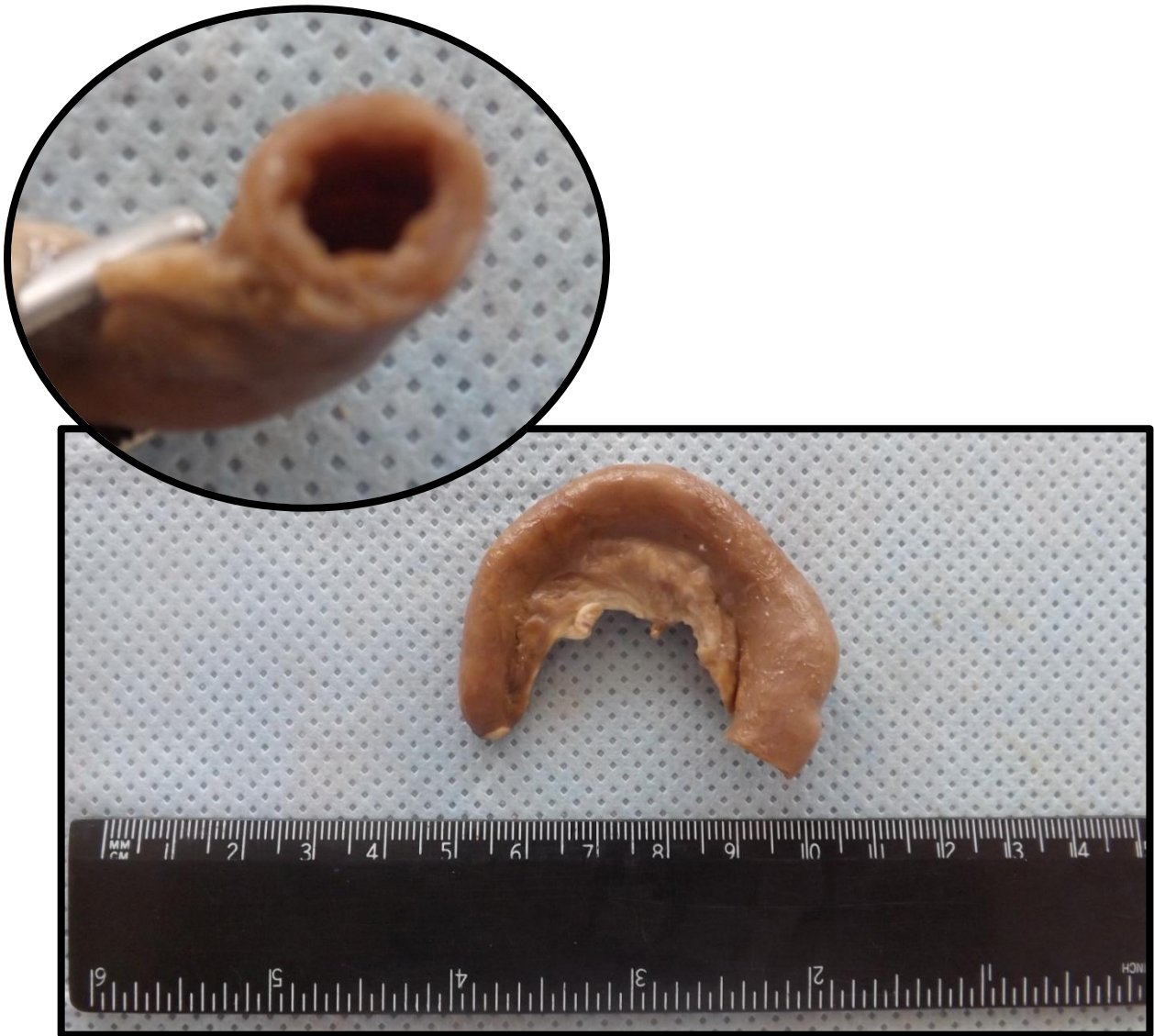
### APÊNDICE 7 (AP7)

Apêndice com processo inflamatório agudo, evidenciado pela dilatação da luz apendicular, vasos subserosos congestionados e edema de serosa. Aspecto compatível com apendicite aguda. Presença de ruptura da parede apendicular.



## APÊNDICE 8 (AP8)

Apêndice com processo inflamatório agudo, evidenciado pela dilatação da luz apendicular, vasos subserosos congestionados e edema de serosa. Aspecto compatível com apendicite aguda.



---

# BAÇO

---

Baço 1 (BA1)  
Baço 2 (BA2)  
Baço 3 (BA3)

Pág.21  
Pág.23  
Pág.25

## BAÇO 1 (BA1)

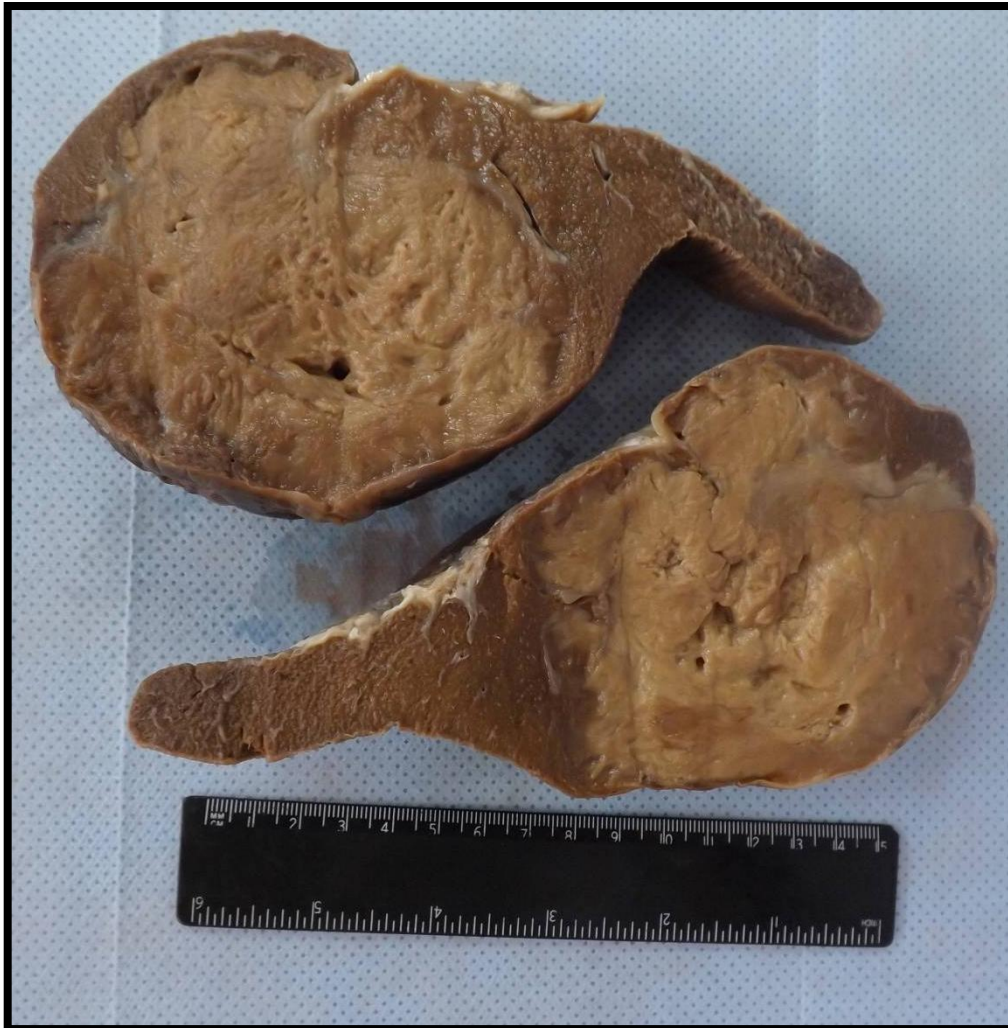Baço cortado transversalmente, exibindo área de aspecto triangular, bem definida, de coloração parda e consistência amolecida, caracterizando área de infarto. A lesão triangular tem o vértice direcionado ao hilo esplênico.



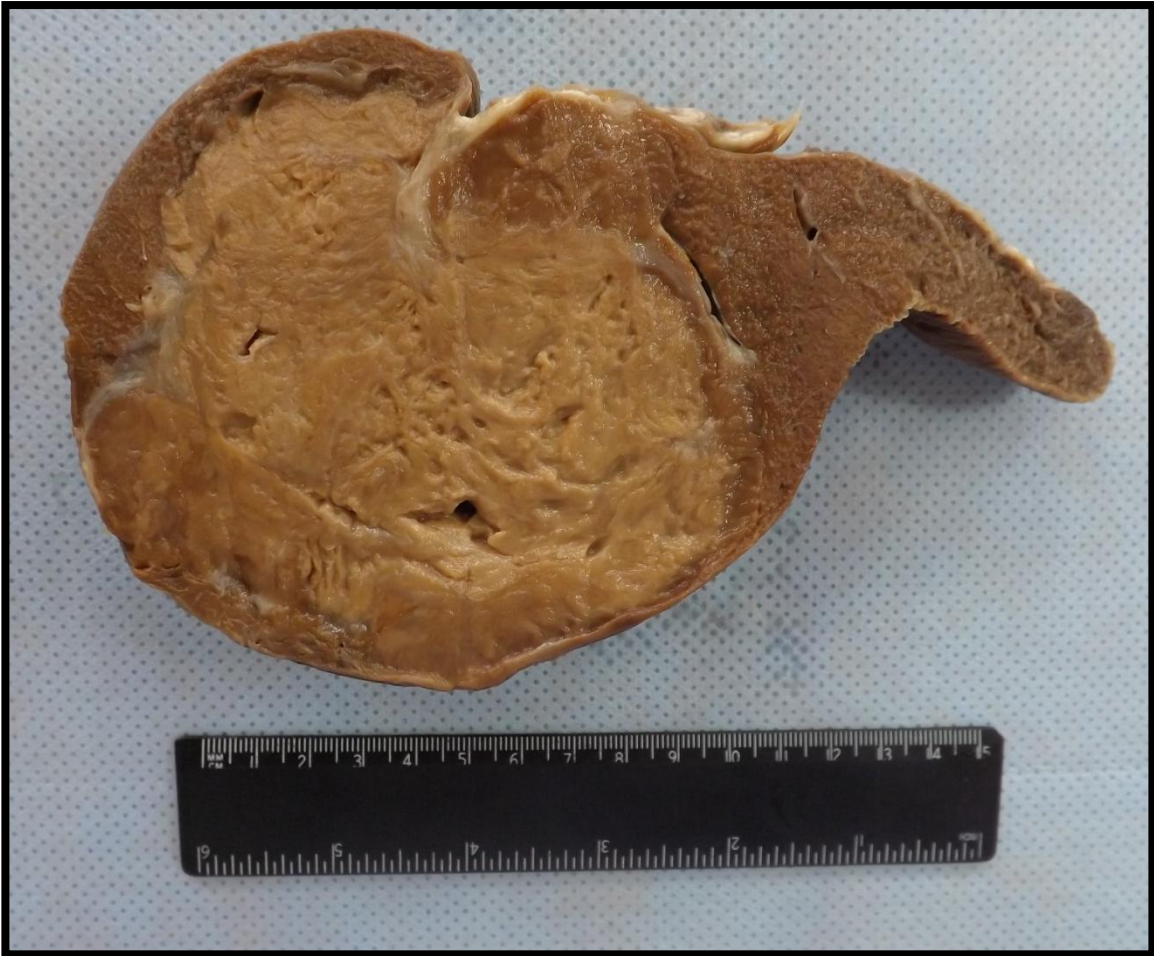

## BAÇO 2 (BA2)

Baço apresentando na superfície de corte massa de tecido de cor creme, mal delimitada, infiltrativa e friável. Observam-se áreas císticas e crivosas distribuídas difusamente. Aspecto compatível com Linfoma não Hodgkin.

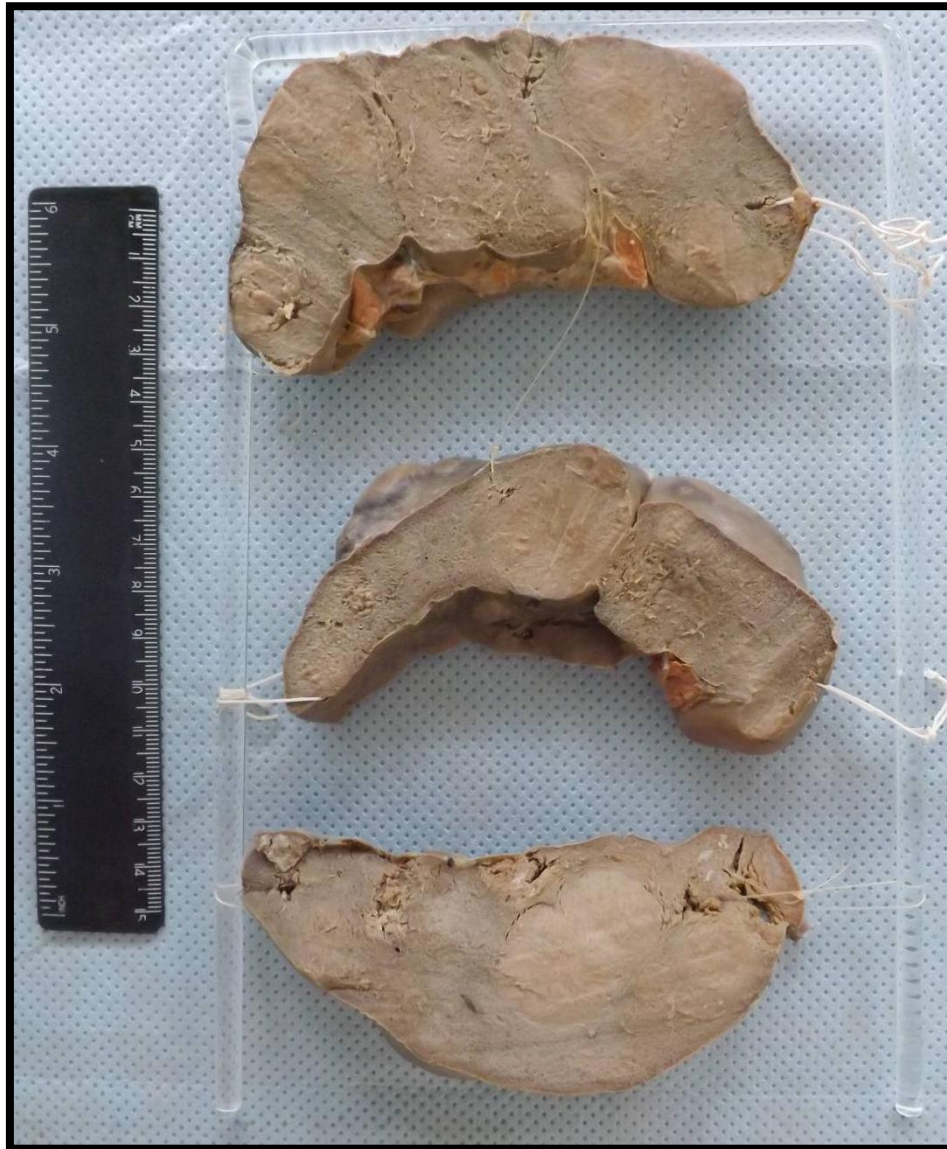

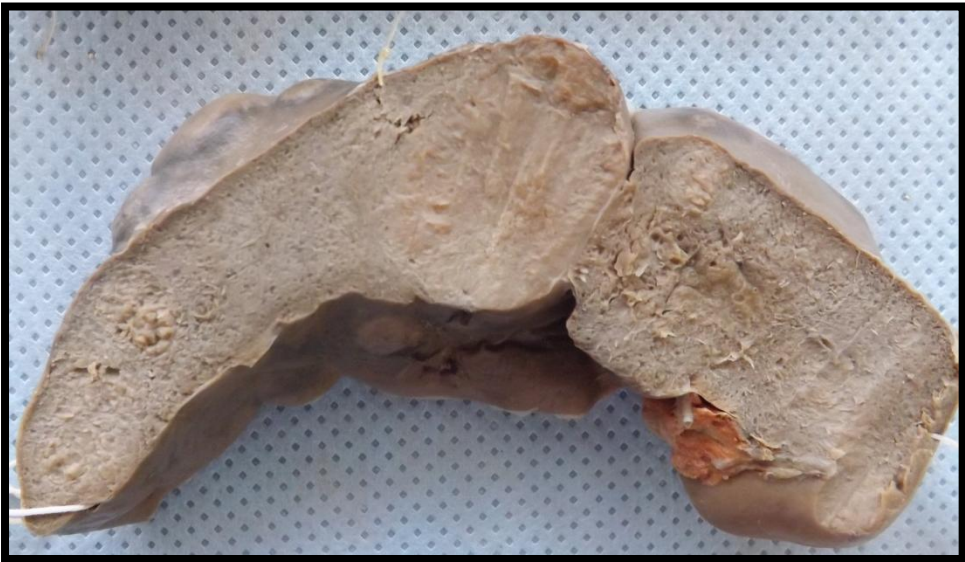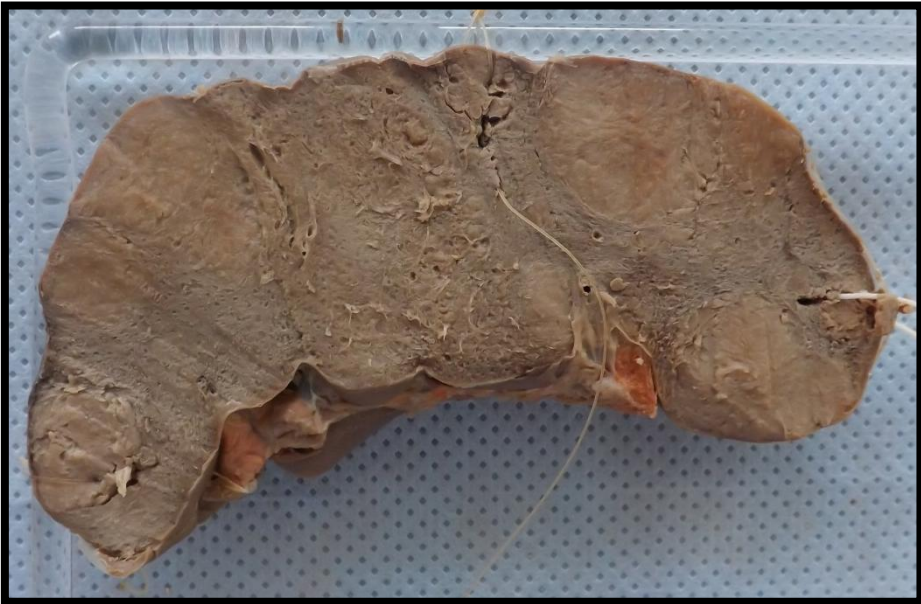




### BAÇO 3 (BA3)

Baço apresentando superfície de corte com massas nodulares de tecido de cor acinzentada, mal delimitadas, infiltrativas e friáveis. Aspecto compatível com Linfoma não Hodgkin.





---

# BEXIGA

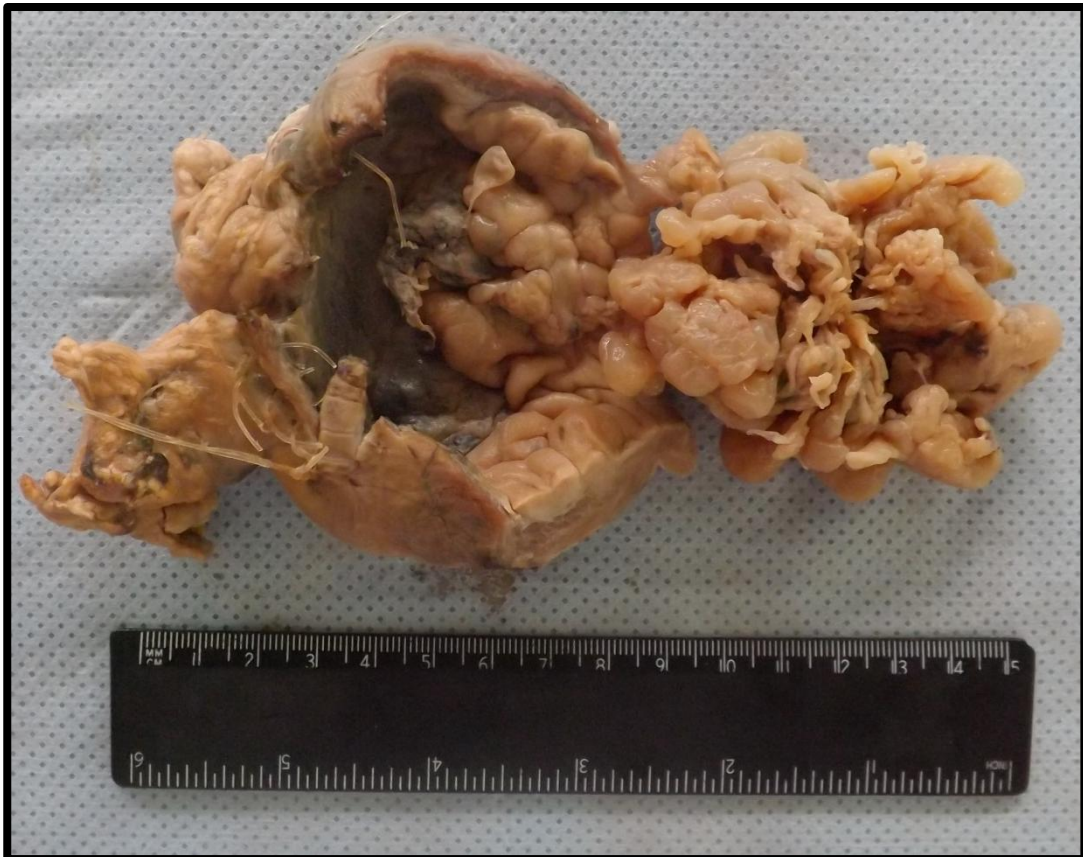---

Bexiga 1 (B1)

Pág.28

## BEXIGA 1 (B1)

Bexiga, previamente aberta, apresentando massa de tecido que infiltra a parede e se projeta para a luz com aspecto botrioide (cacho de uva). Lesão compatível com sarcoma botrioide ou rabdomyossarcoma (neoplasia mesenquimal maligna).



---

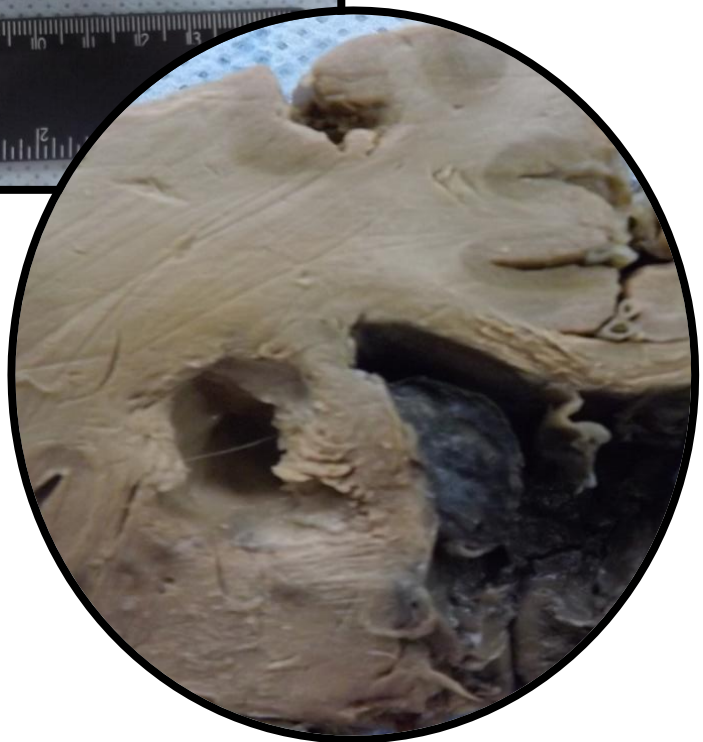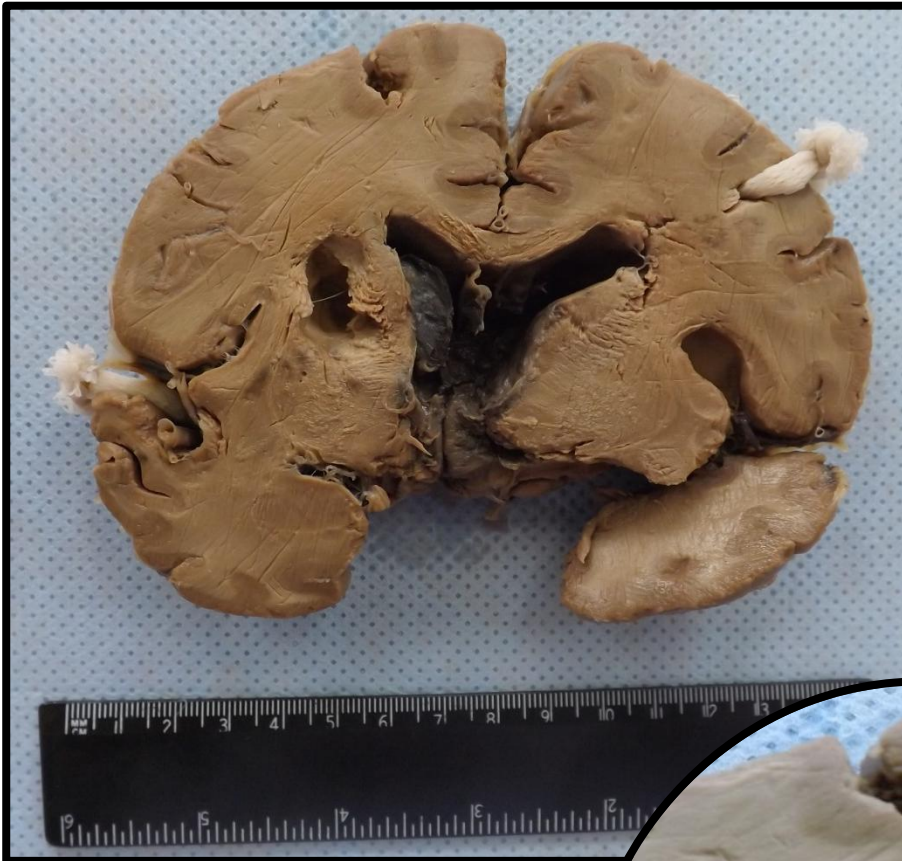# CÉREBRO

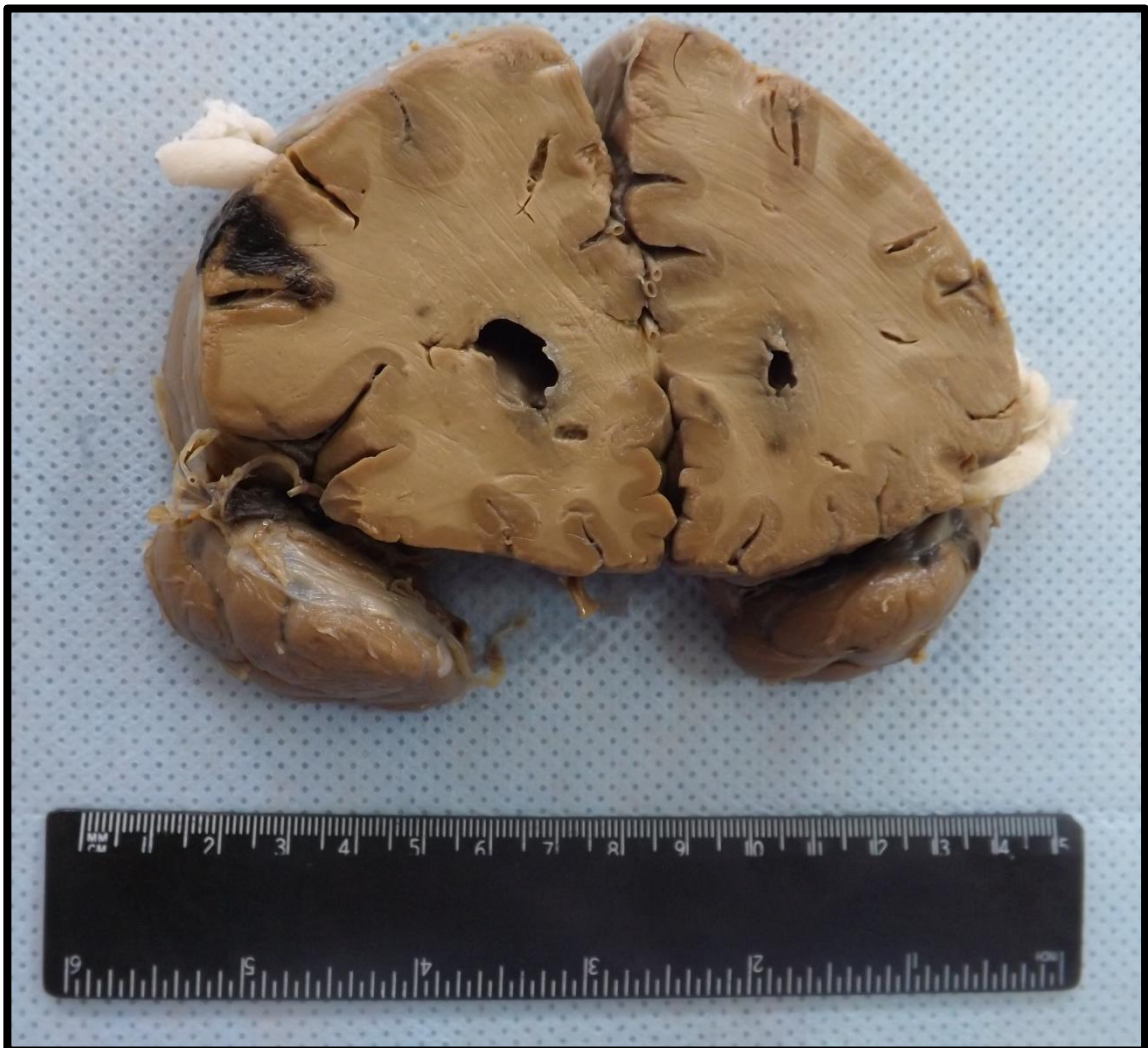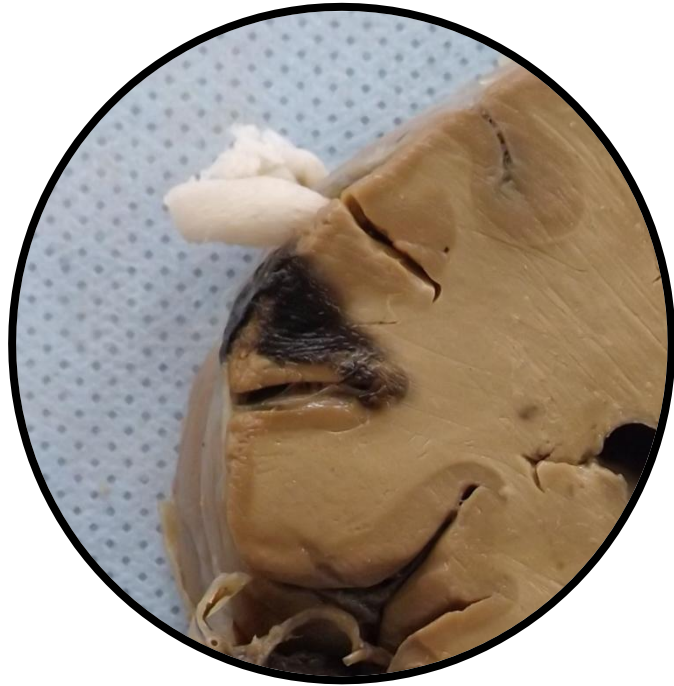
---

Cérebro 1 (CE1)	Pág.30
Cérebro 2 (CE2)	Pág.32
Cérebro 3 (CE3)	Pág.33
Cérebro 3 (CE3)	Pág.34

## CÉREBRO 1 (CE1)

Corte de cérebro com áreas de infarto (presença de necrose liquefativa). Presença de áreas escuras (compatíveis com hemorragia) nos ventrículos laterais.

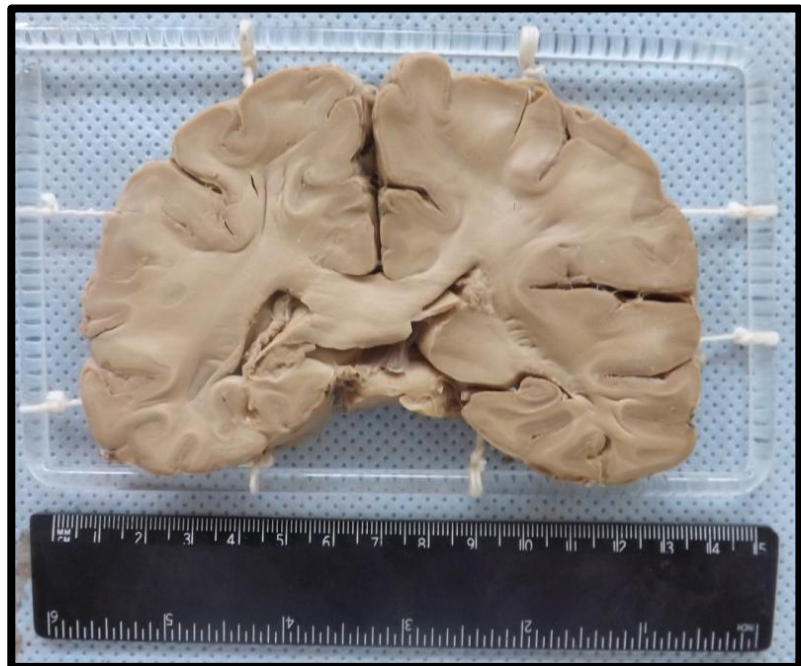
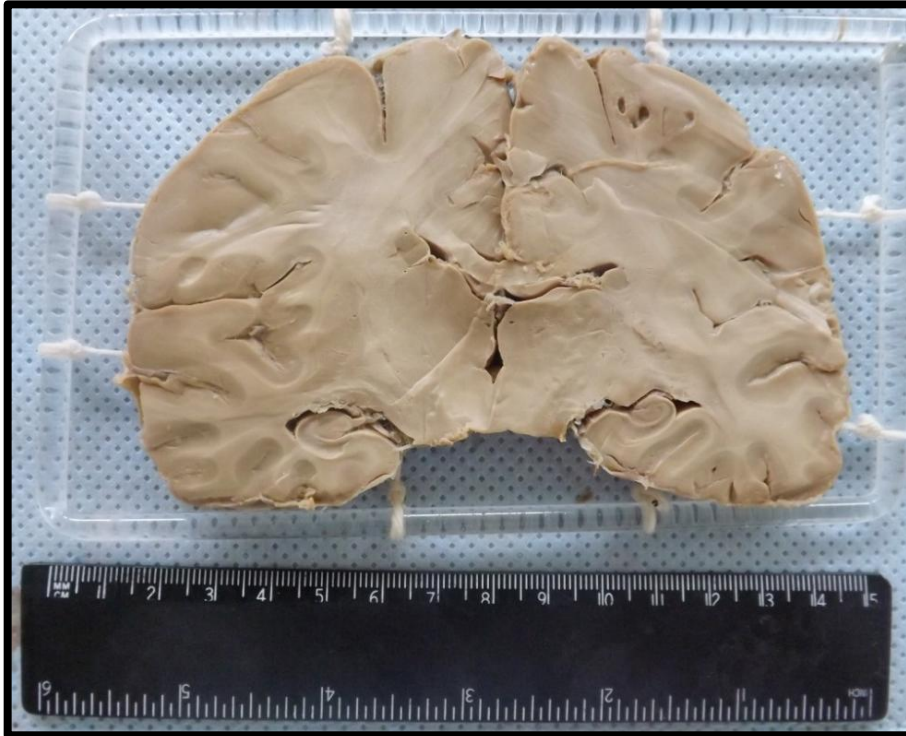





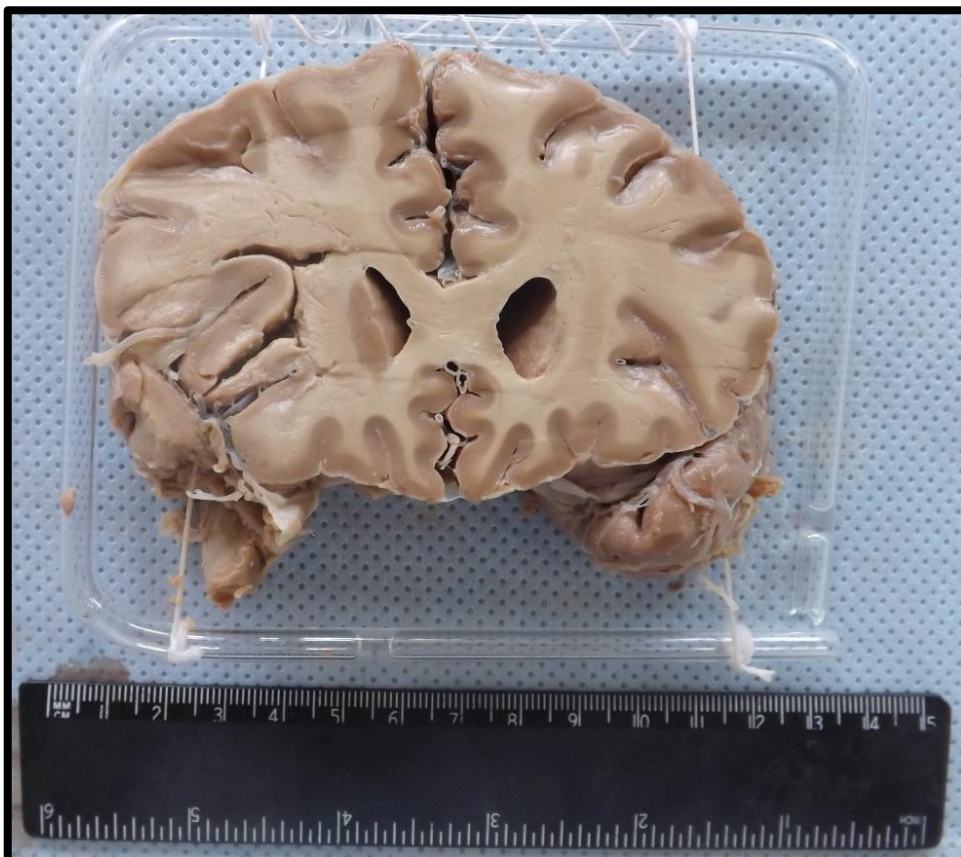
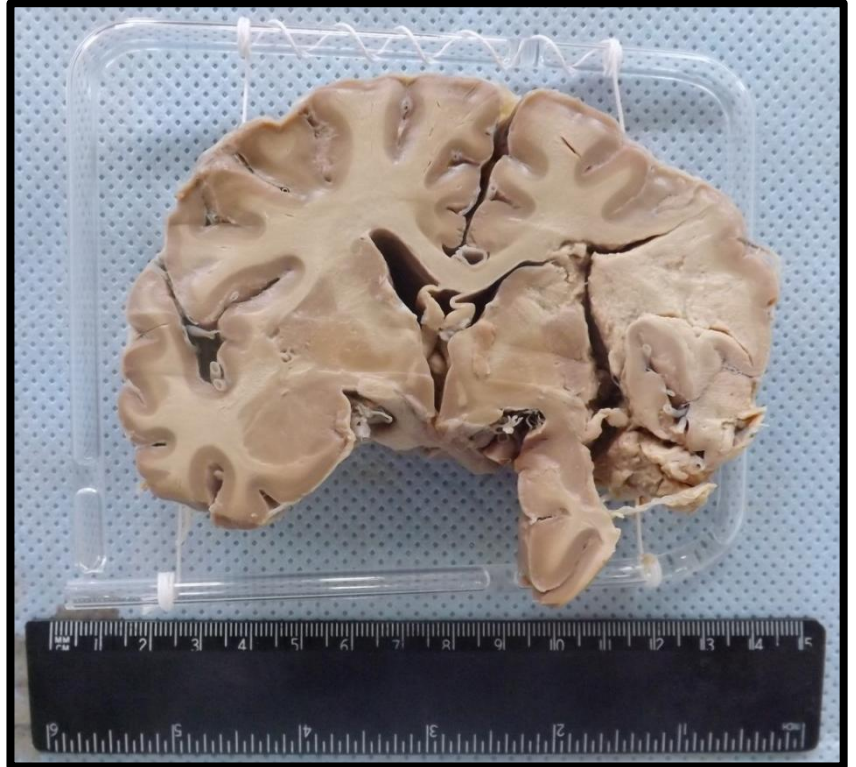
## CÉREBRO 2 (CE2)

Corte de cérebro exibindo em uma das faces pequenas áreas císticas na região cortical, correspondentes a áreas de infarto cerebral (necrose liquefativa).



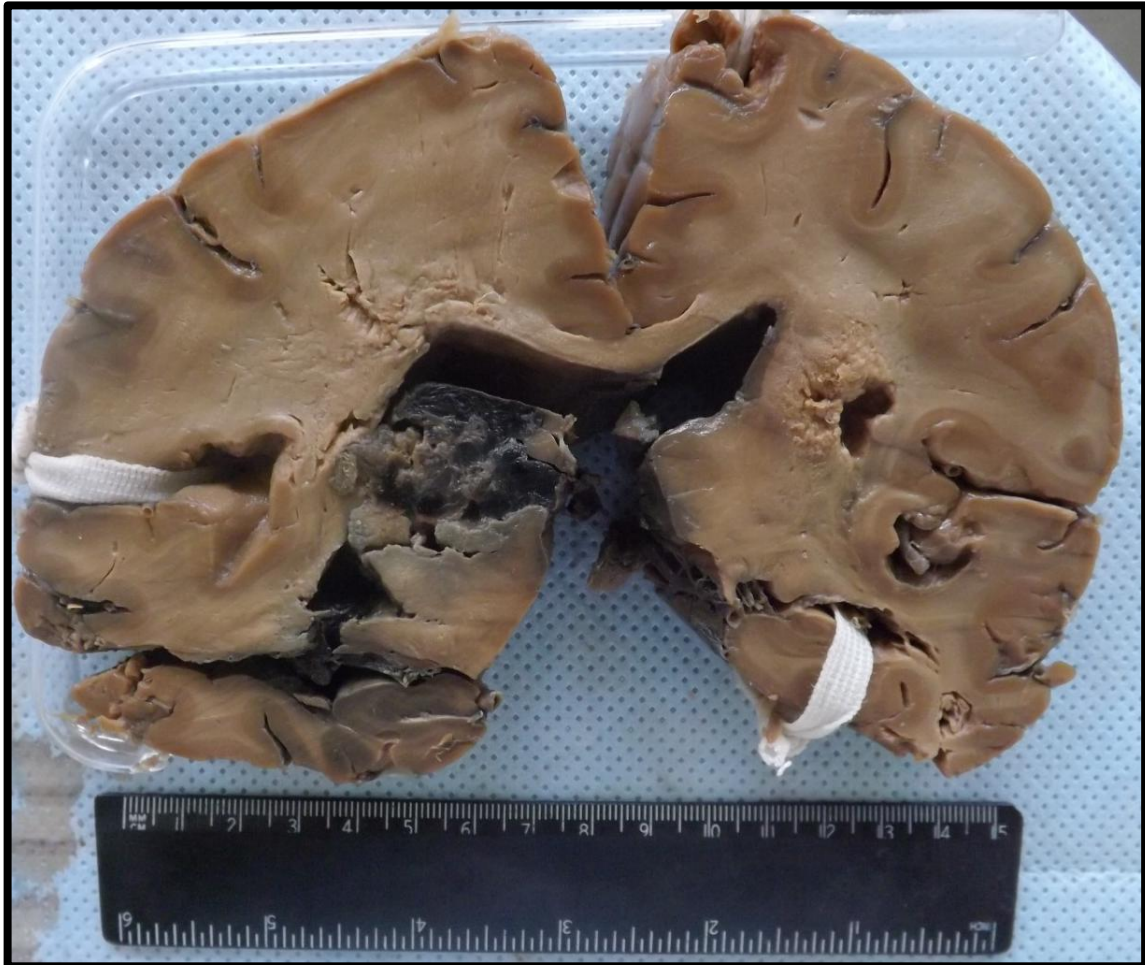### CÉREBRO 3 (CE3)

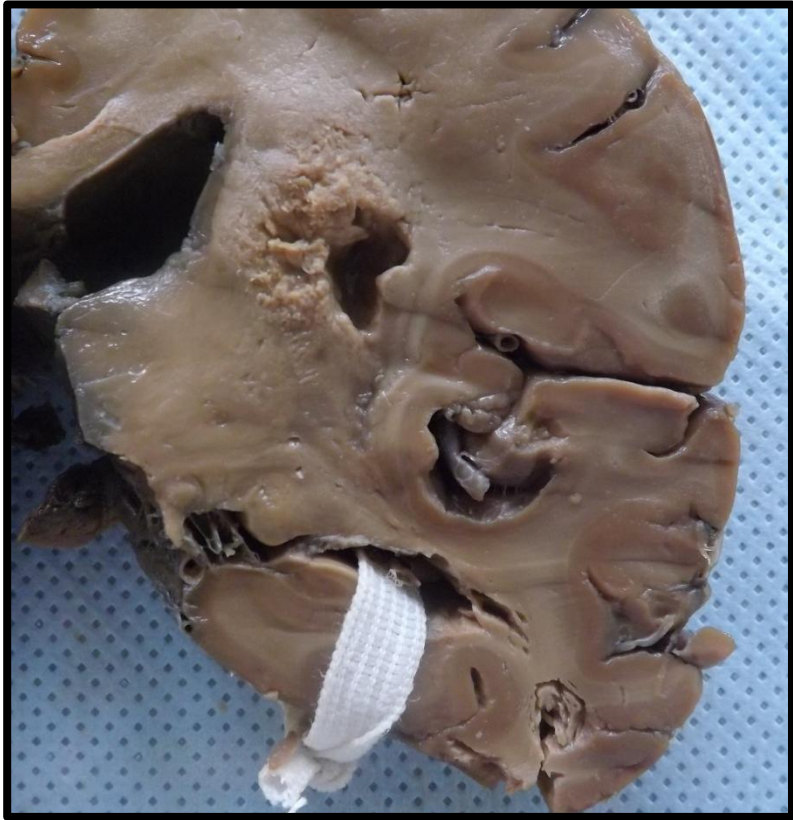
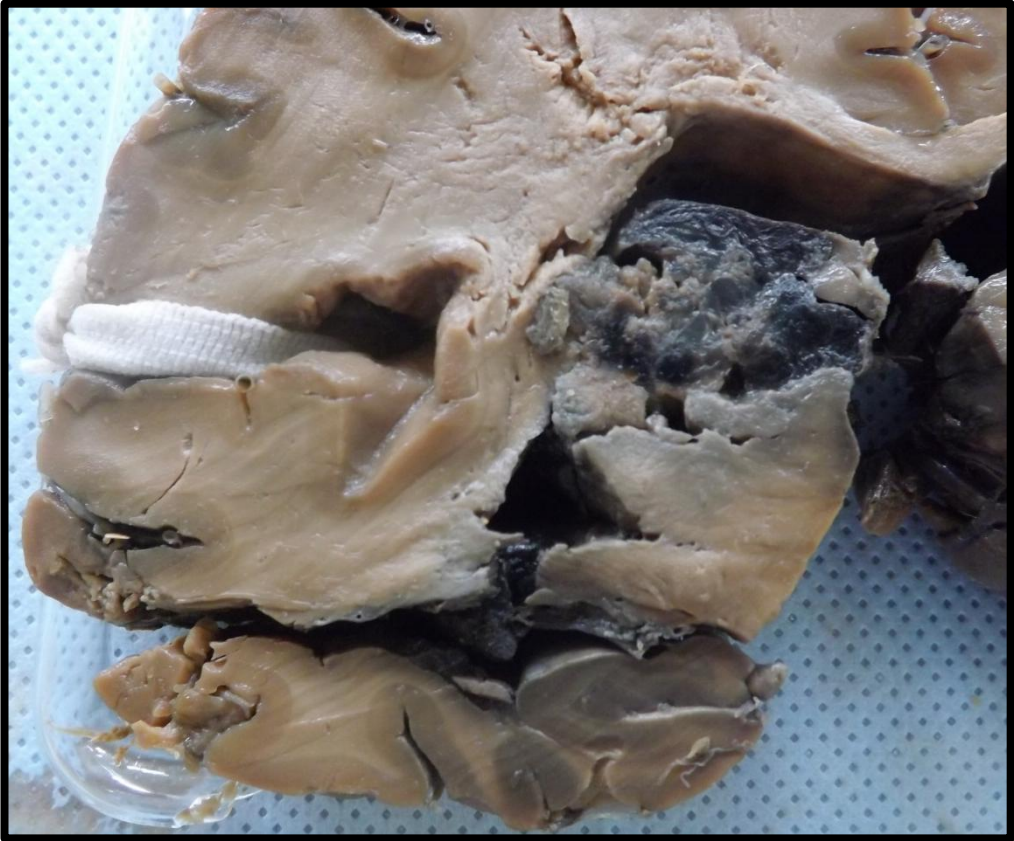
Corte de cérebro exibindo área de amolecimento, em região de lobo parietal, caracterizando uma área de infarto cerebral (presença de necrose liquefativa).

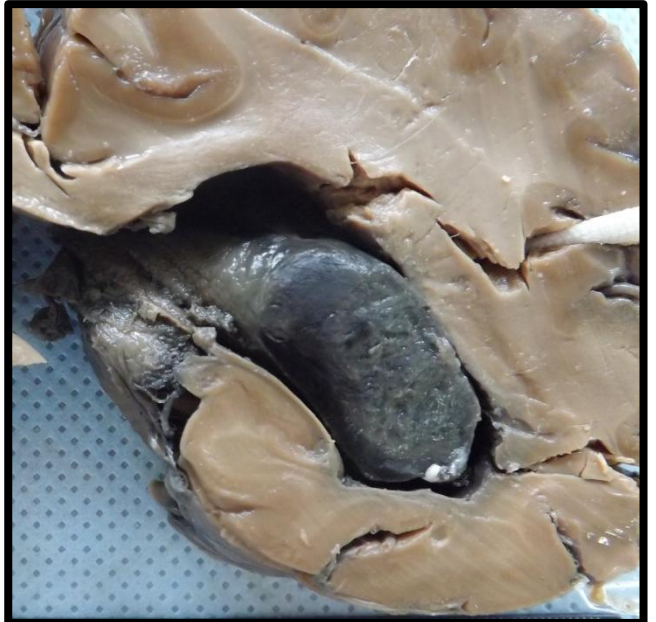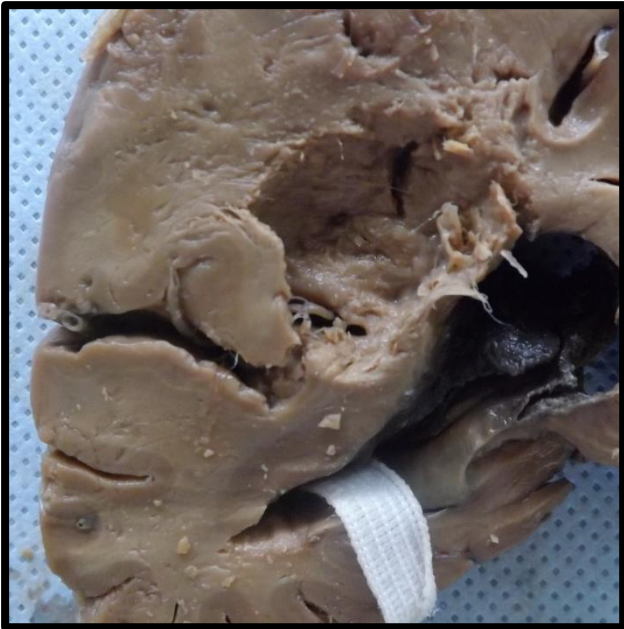

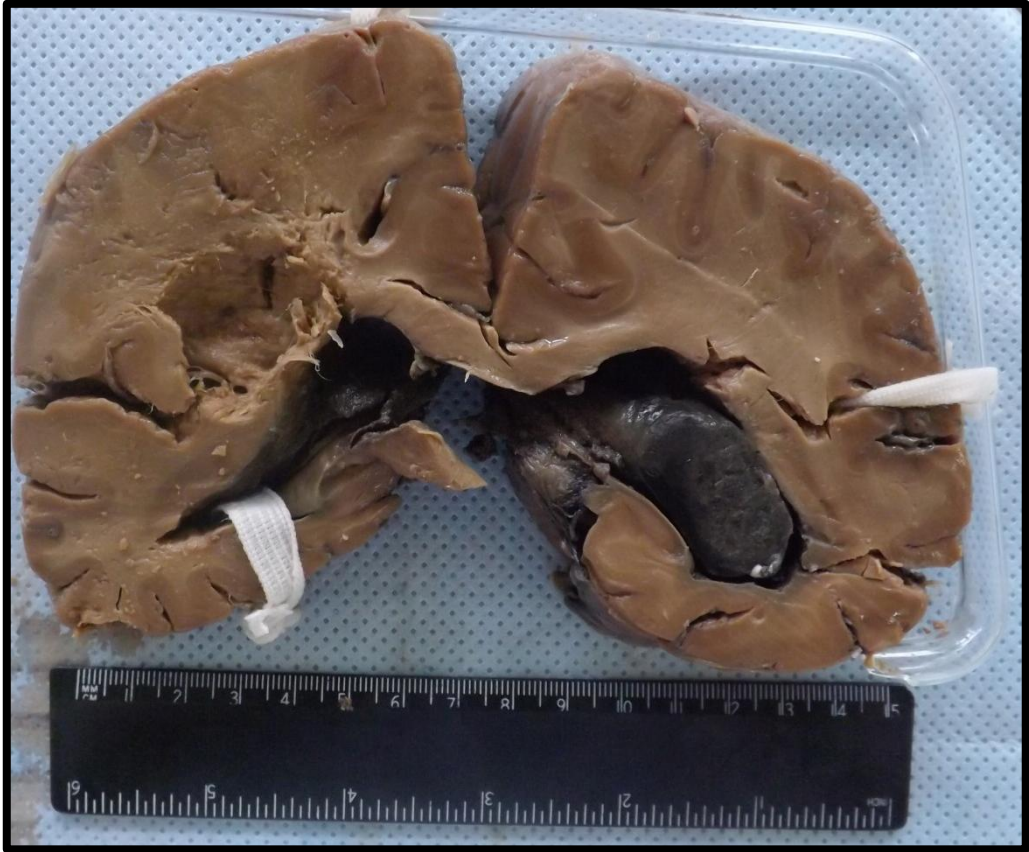
## CÉREBRO 4 (CE4)

Corte de cérebro com infarto, representado por cavidades (presença de necrose liquefativa). Presença de áreas escuras (compatíveis com hemorragia) e presença de coágulo em ventrículo lateral.







---

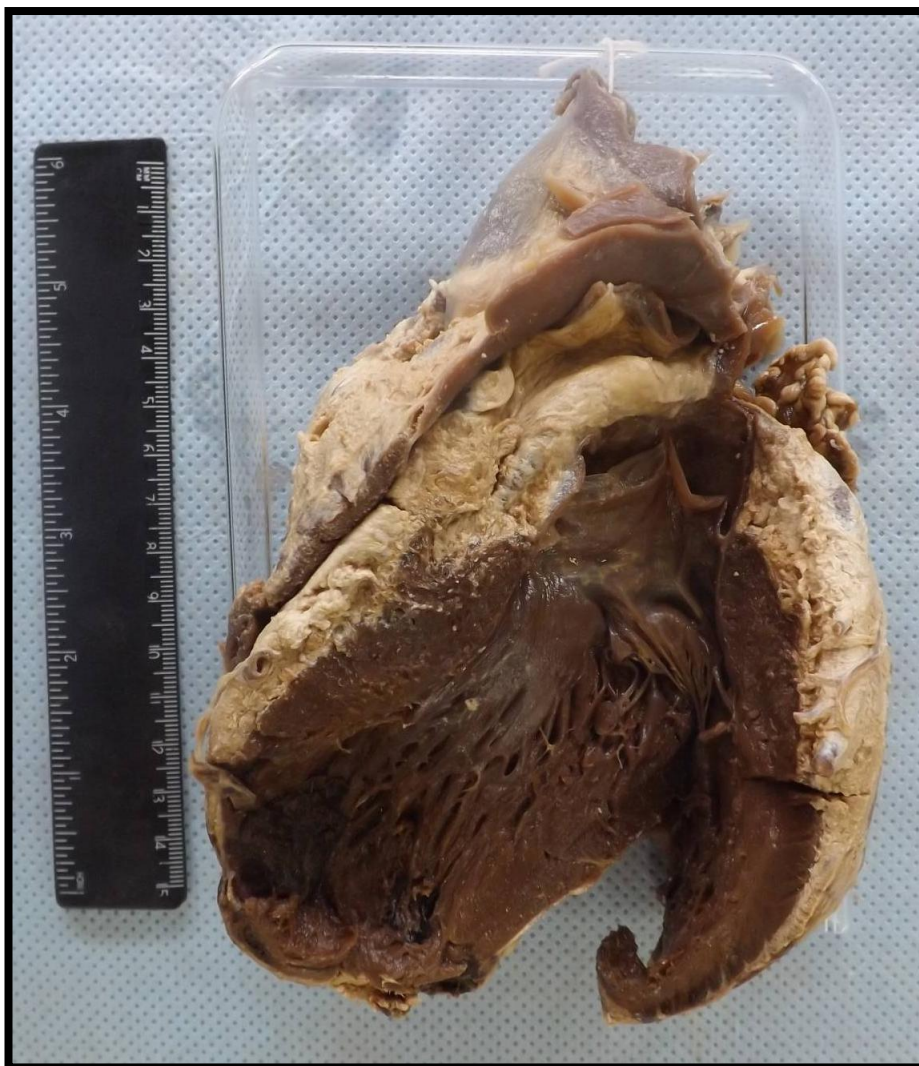# CORAÇÃO

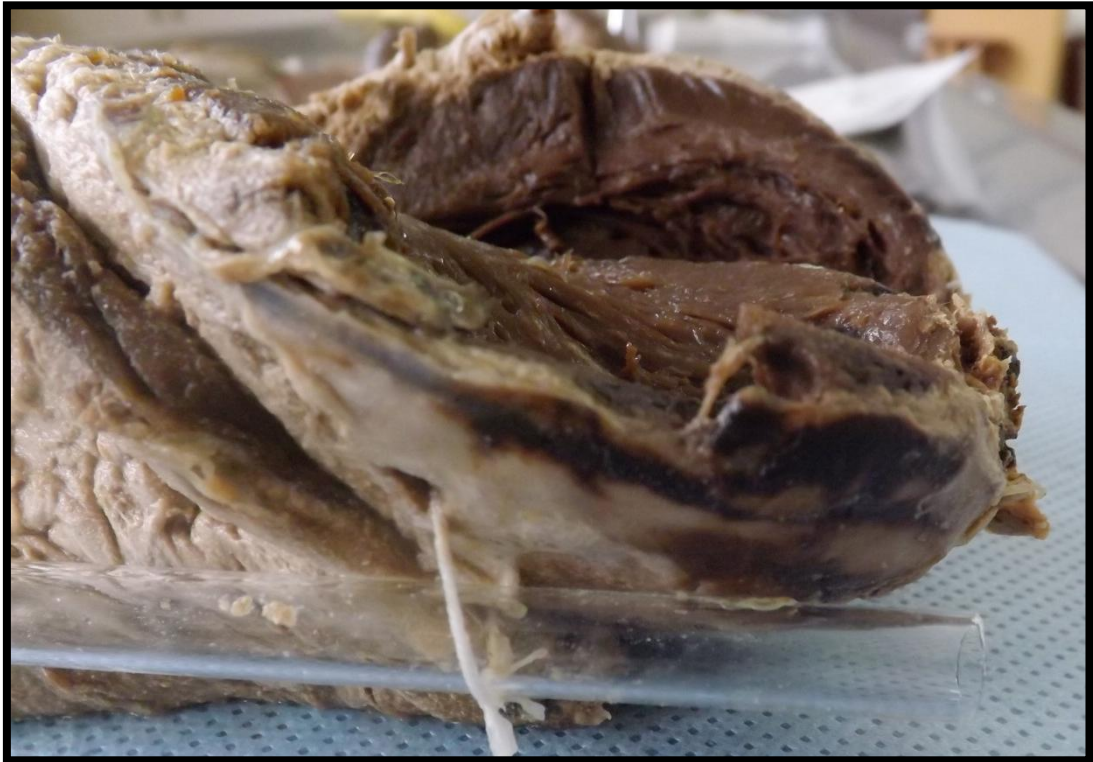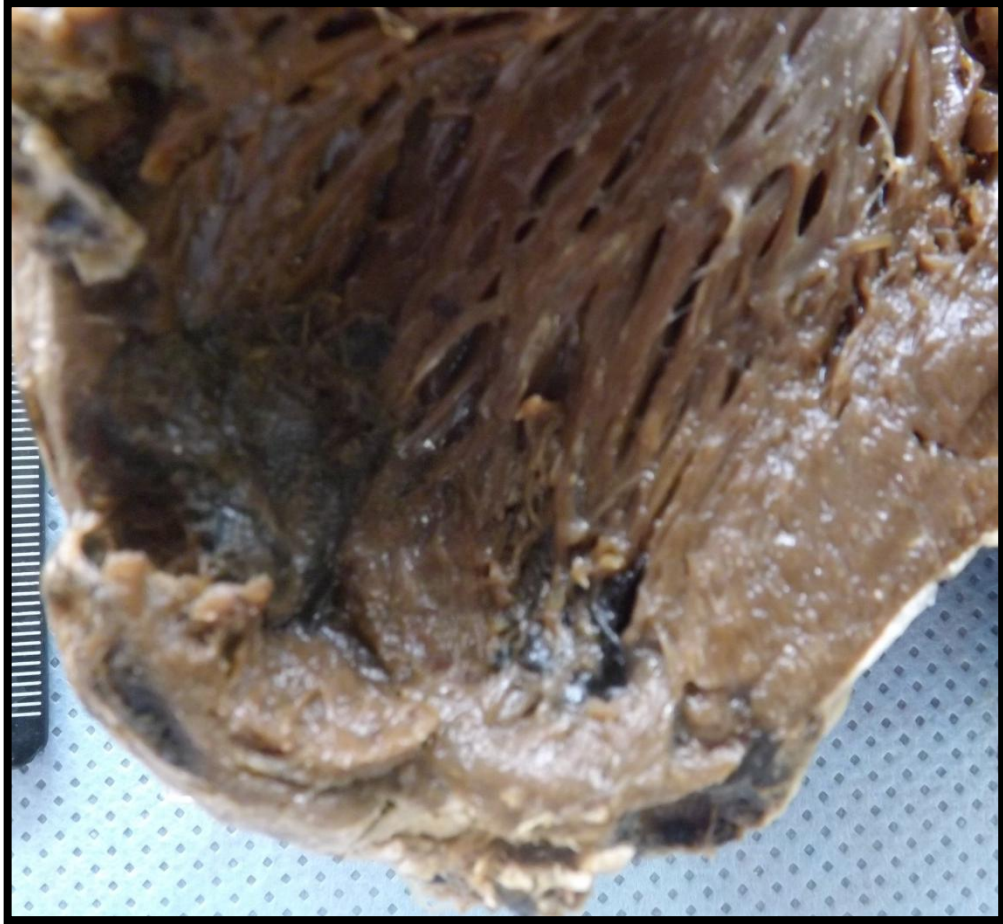---

Coração 1 (C1)	Pág.38
Coração 2 (C2)	Pág.40
Coração 3 (C3)	Pág.41
Coração 4 (C4)	Pág.42
Coração 5 (C5)	Pág.43
Coração 6 (C6)	Pág.44
Coração 7 (C7)	Pág.46

## CORAÇÃO 1 (C1)

Coração apresentando área bem delimitada de coloração escura, em parede anterior do VE e ápice, constituída por um tecido de consistência amolecida, caracterizando uma área de infarto. Presença de trombo parietal em forma de “U” invertido ou ferradura. Aspecto compatível com infarto cardíaco (parede anterior de VE).

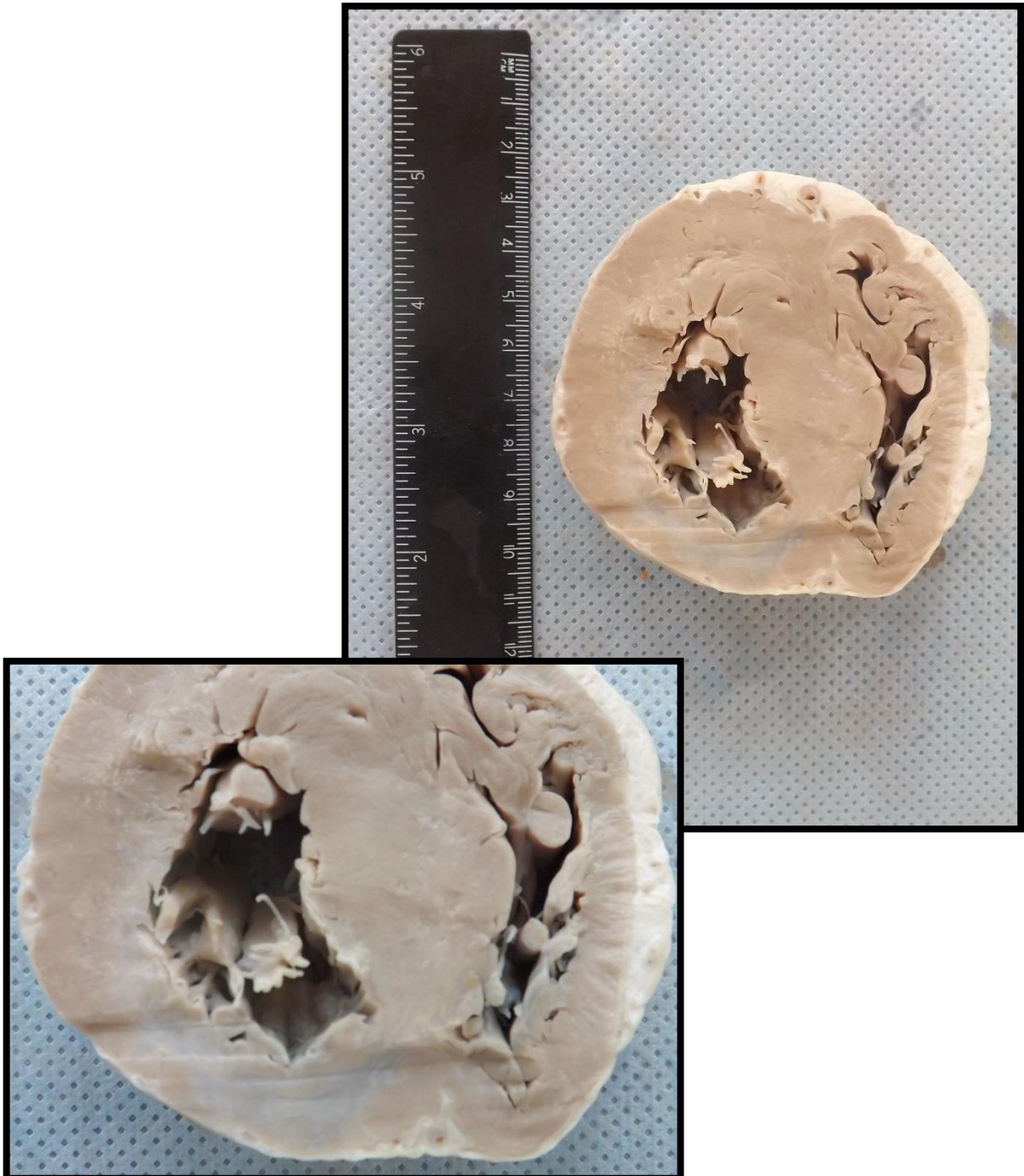





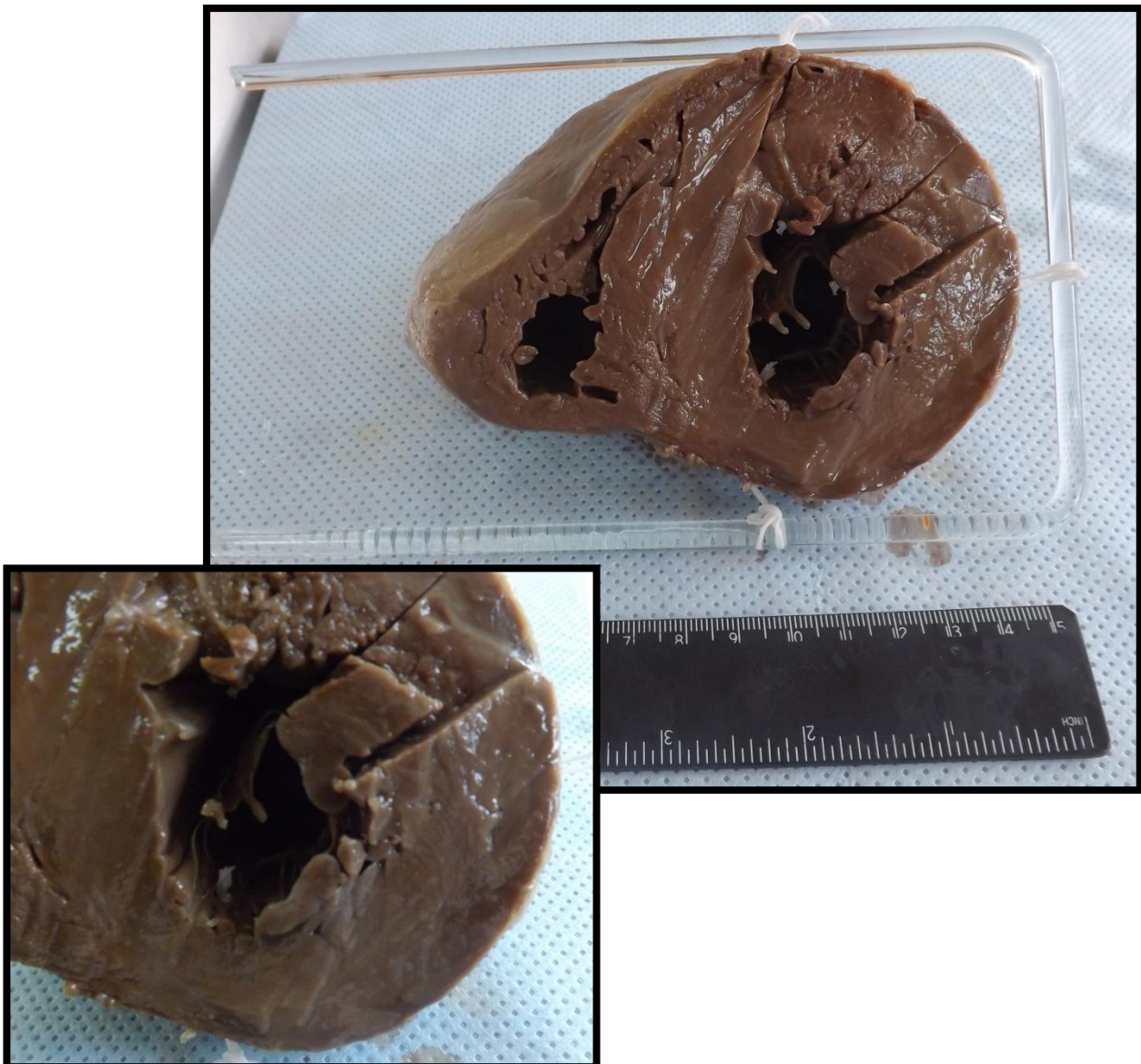
## CORAÇÃO 2 (C2)

Corte de coração apresentando área de fibrose na parede anterior do VE, caracterizada por coloração acinzentada com retração e diminuição da espessura da parede. Observa-se também hipertrofia do VE e do septo interventricular. Aspecto compatível com infarto cardíaco cicatrizado (parede anterior de VE).




### CORAÇÃO 3 (C3)

Corte de coração com peso e volume aumentados. Observa-se aumento da espessura da parede do ventrículo esquerdo. Apresenta desvio interventricular com hipertrofia concêntrica e diminuição da luz do ventrículo esquerdo. Aspecto compatível com hipertrofia cardíaca de VE.



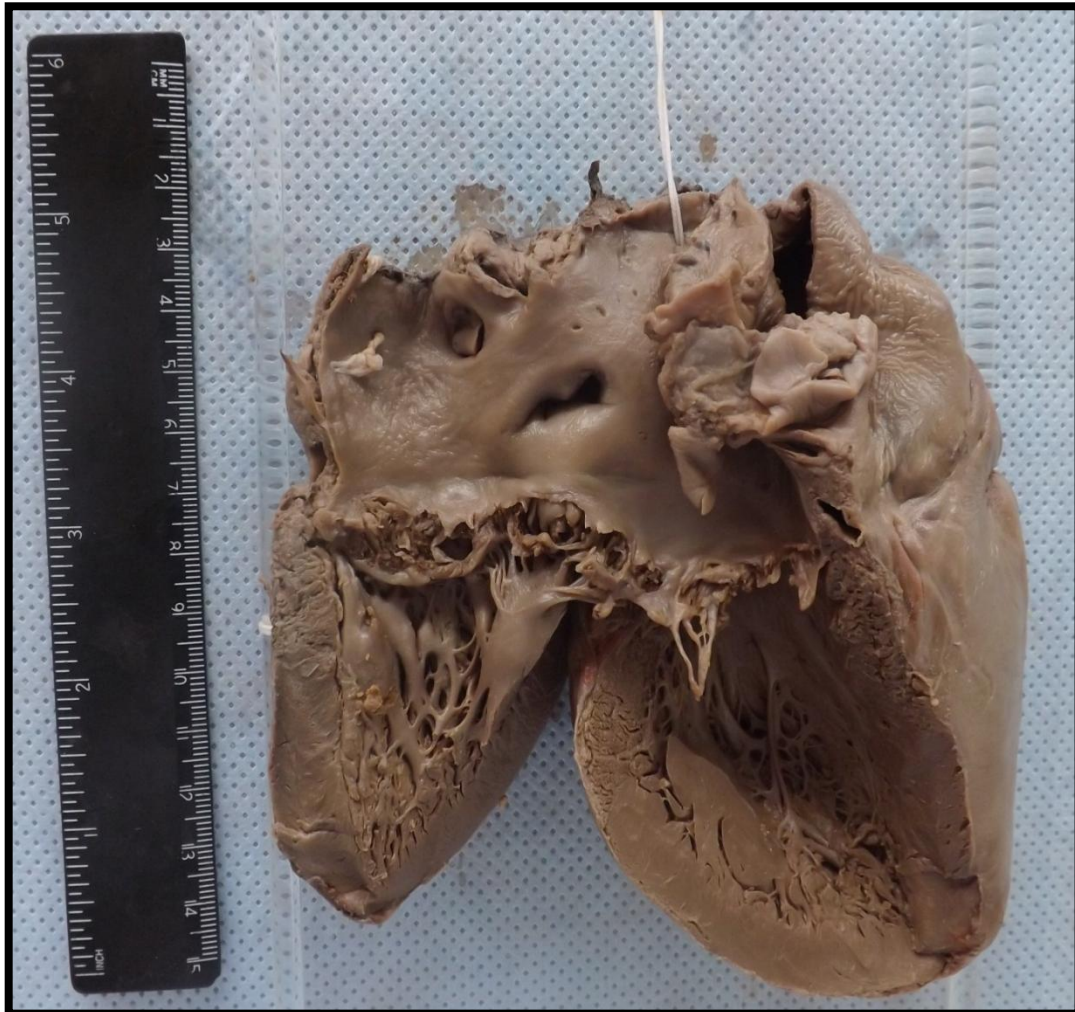
### CORAÇÃO 4 (C4)

Corte de coração com peso e volume aumentados. Observa-se espessura aumentada da parede do VE. Apresenta desvio interventricular com hipertrofia concêntrica e diminuição da luz do ventrículo esquerdo. Aspecto compatível com hipertrofia cardíaca do VE.



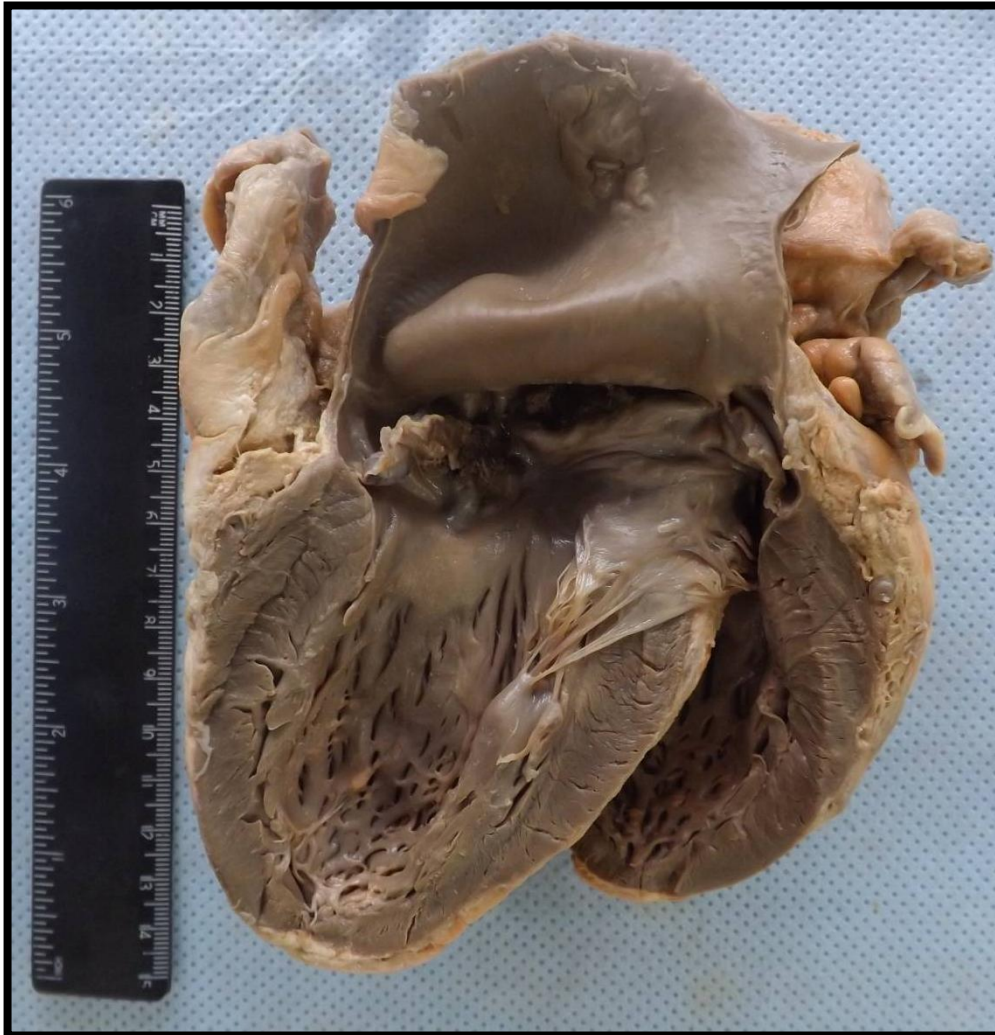
### CORAÇÃO 5 (C5)

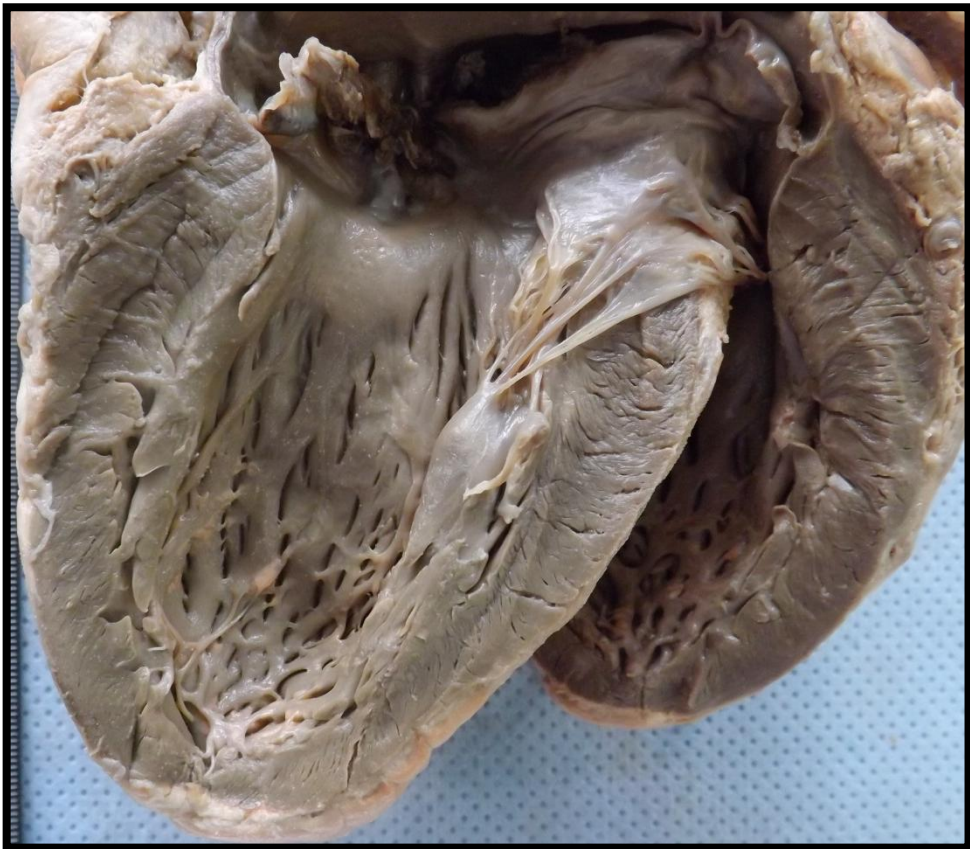
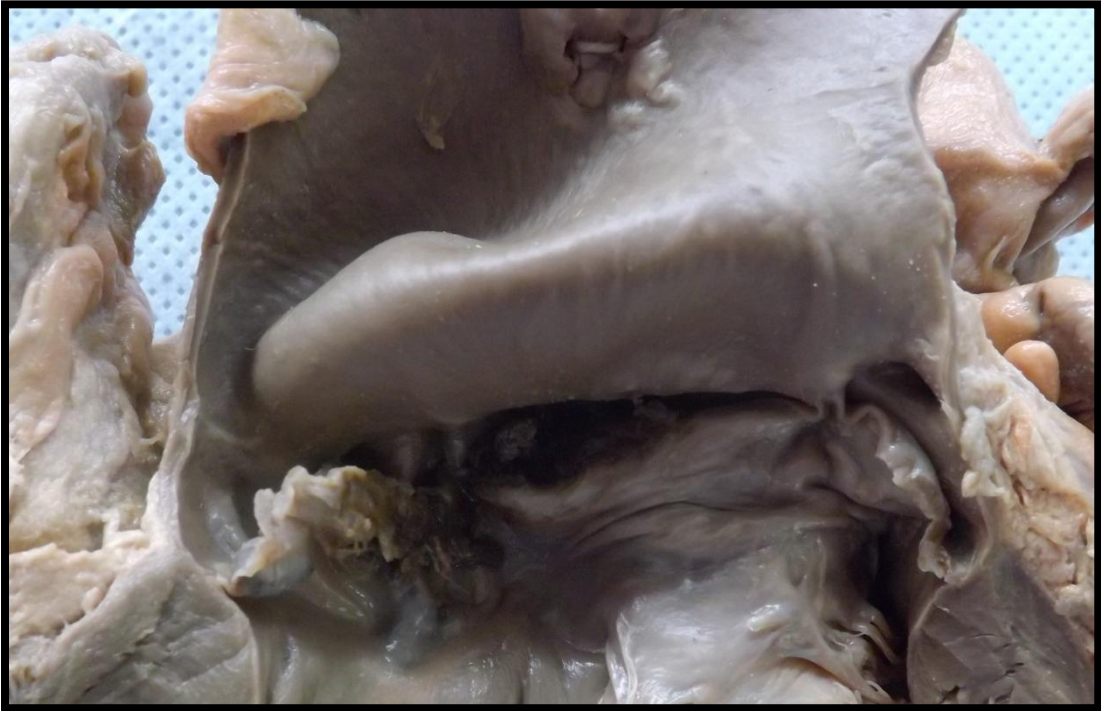Coração exibindo válvula aórtica parcialmente destruída, apresentando valvas com formações vegetantes, friáveis e vermelho-escuras e irregulares. Aspecto compatível com endocardite bacteriana aguda.



## CORAÇÃO 6 (C6)

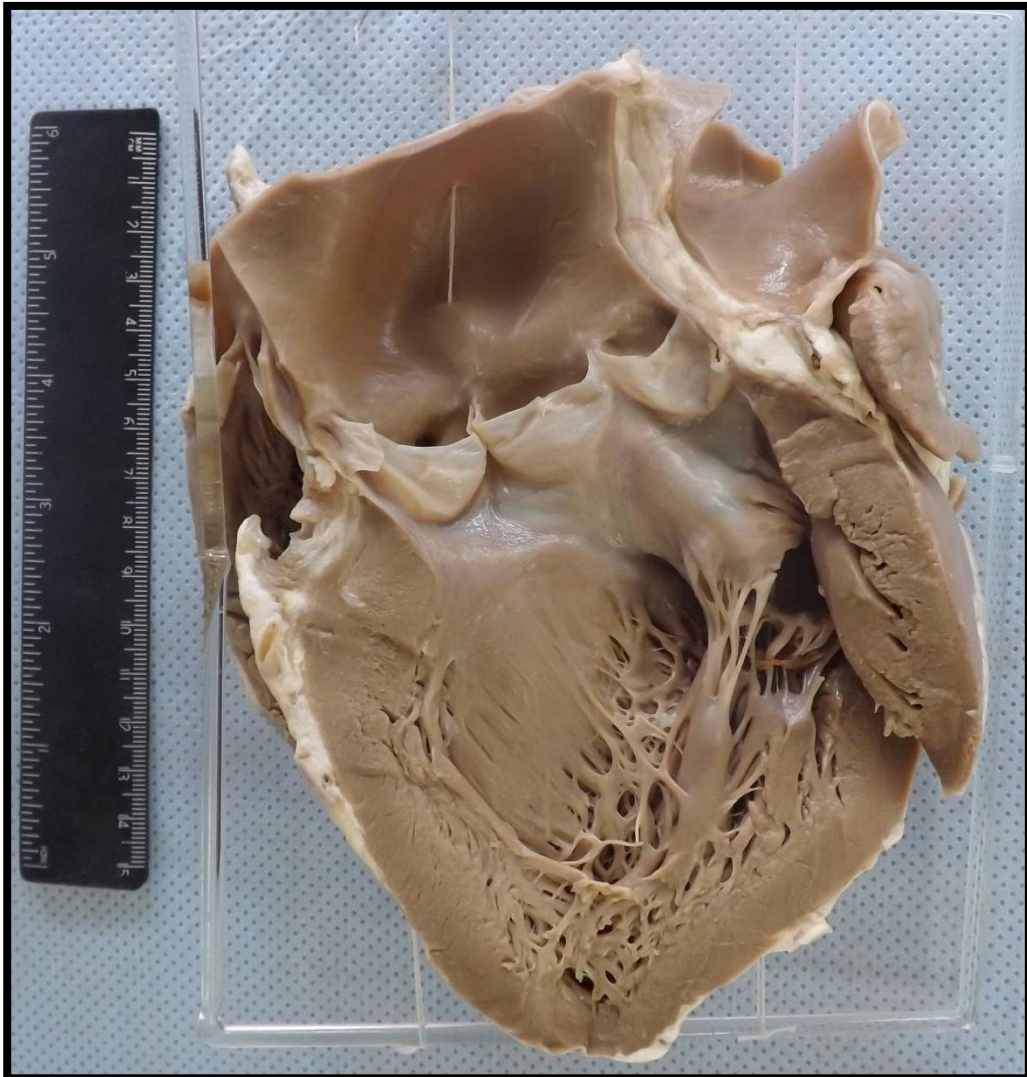
Coração exibindo válvula aórtica parcialmente destruída, apresentando valvas com formações vegetantes, friáveis, vermelho-escuras e irregulares. Aspecto compatível com endocardite bacteriana aguda.

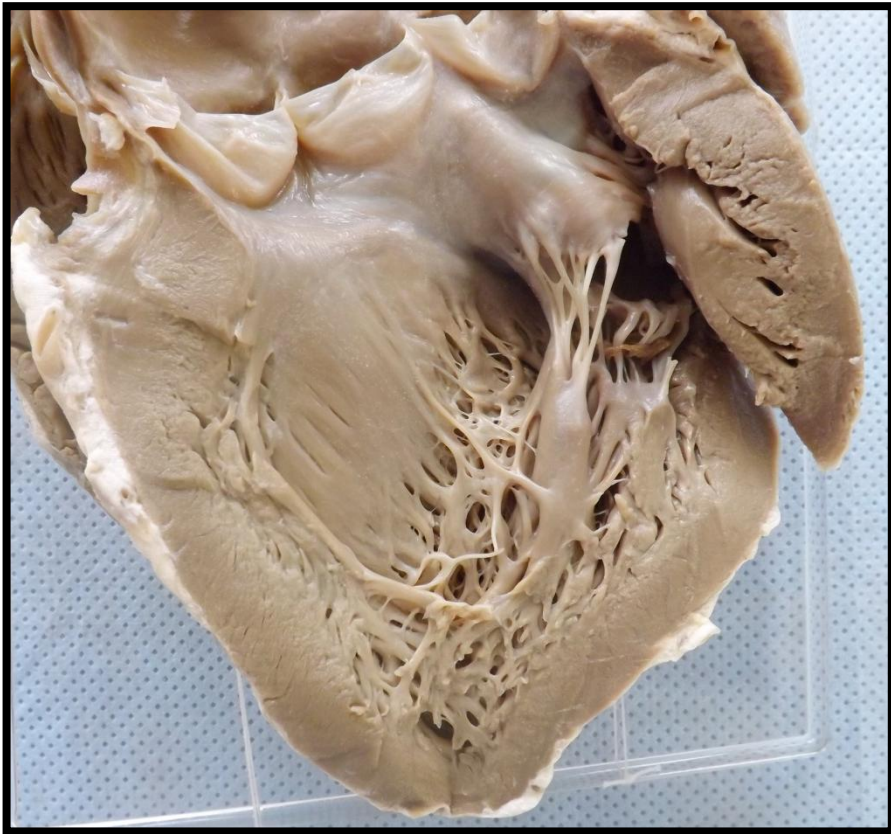
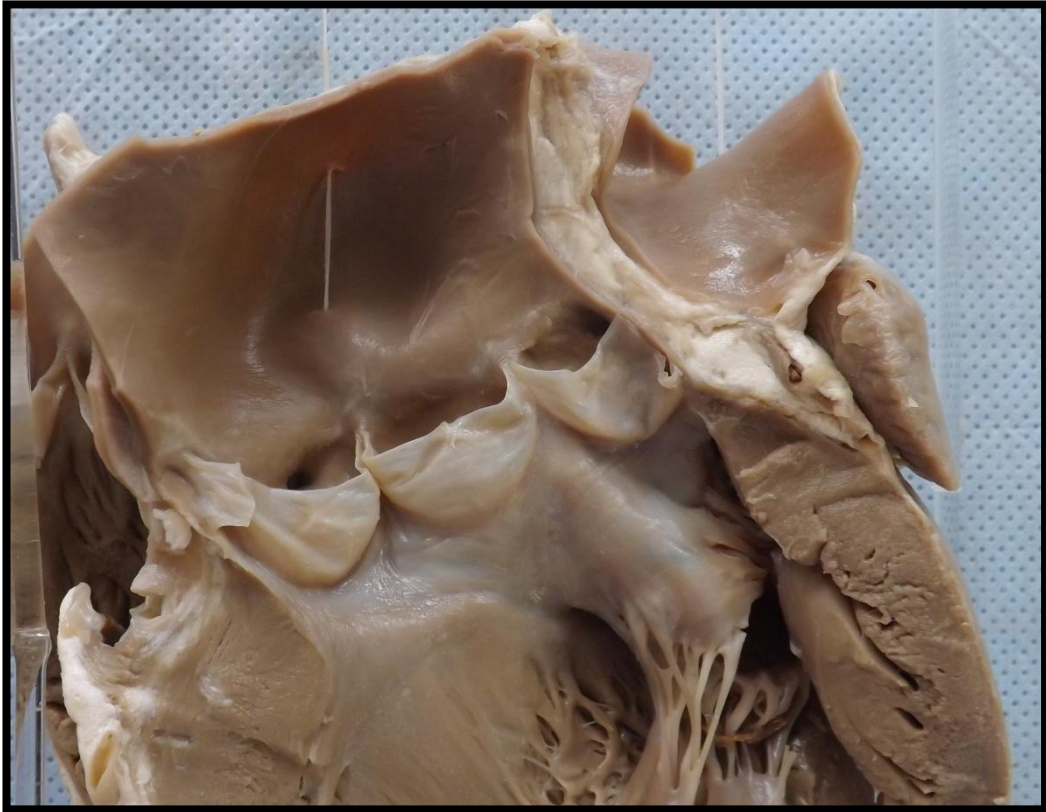




## CORAÇÃO 7 (C7)

Coração apresentando, em válvula aórtica, fusão de comissuras e espessamento das valvas, compatível com seqüela de endocardite.







---

# ESÔFAGO


---

Esôfago 1 (E1)  
Esôfago 2 (E2)  
Esôfago 3 (E3)

Pág.49  
Pág.50  
Pág.51

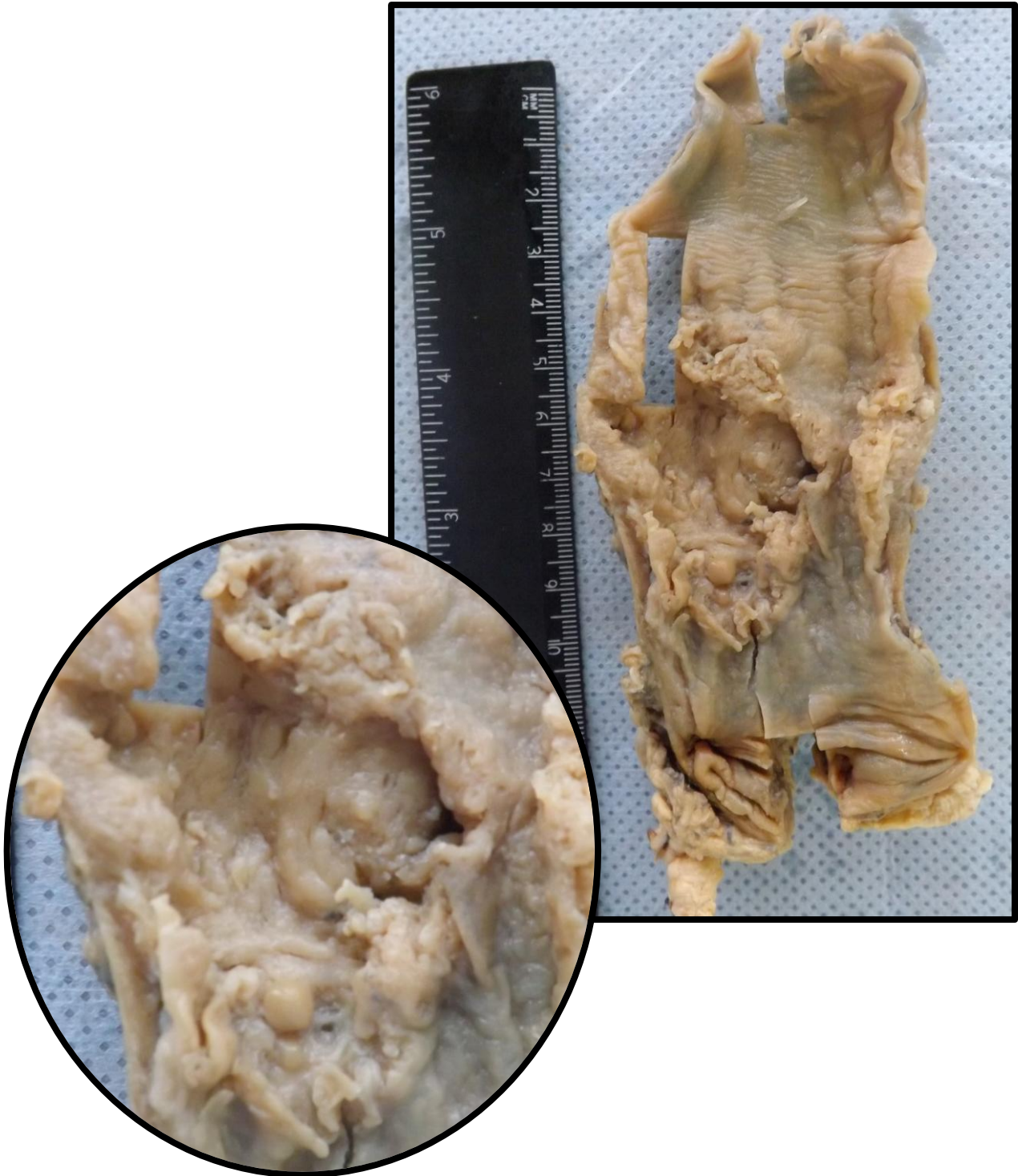## ESÔFAGO 1 (E1)

Corte de esôfago mostrando a junção gastroesofágica (JEG), onde se localiza o esfíncter esofágiano inferior.



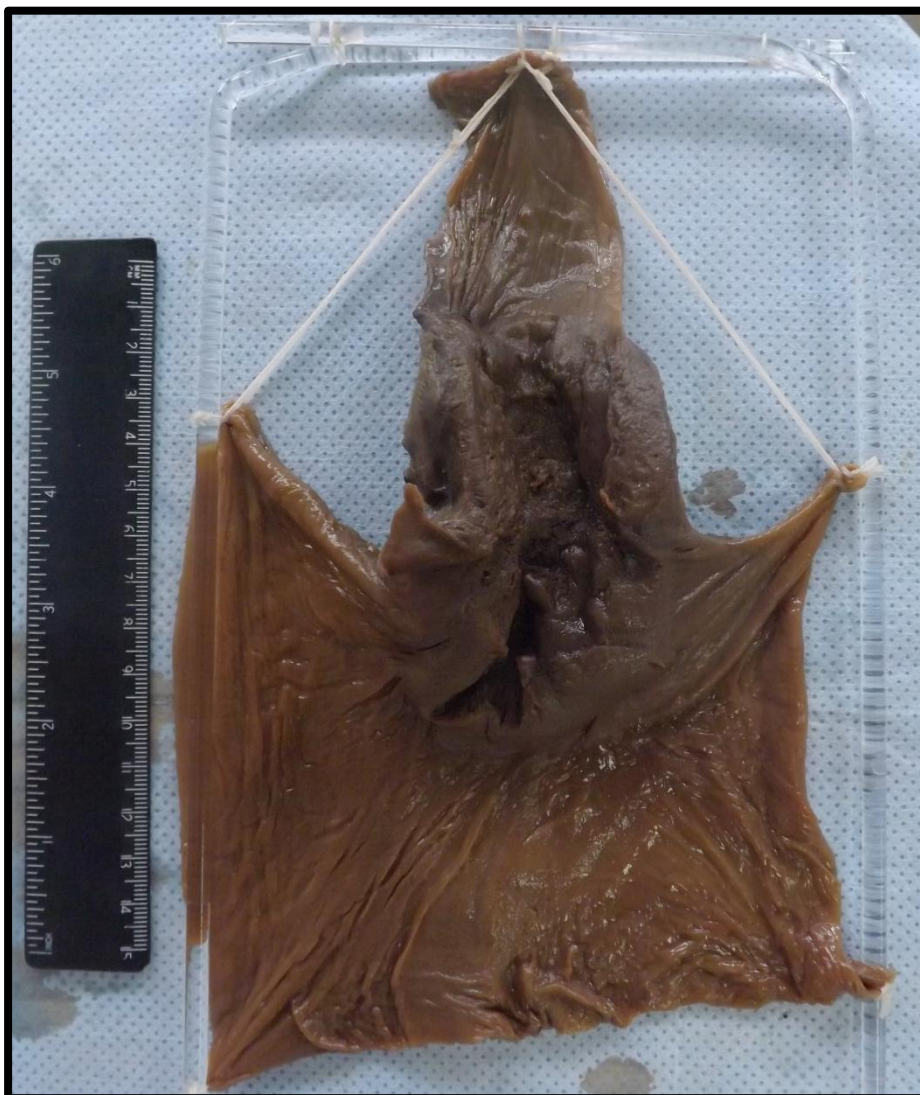## ESÔFAGO 2 (E2)

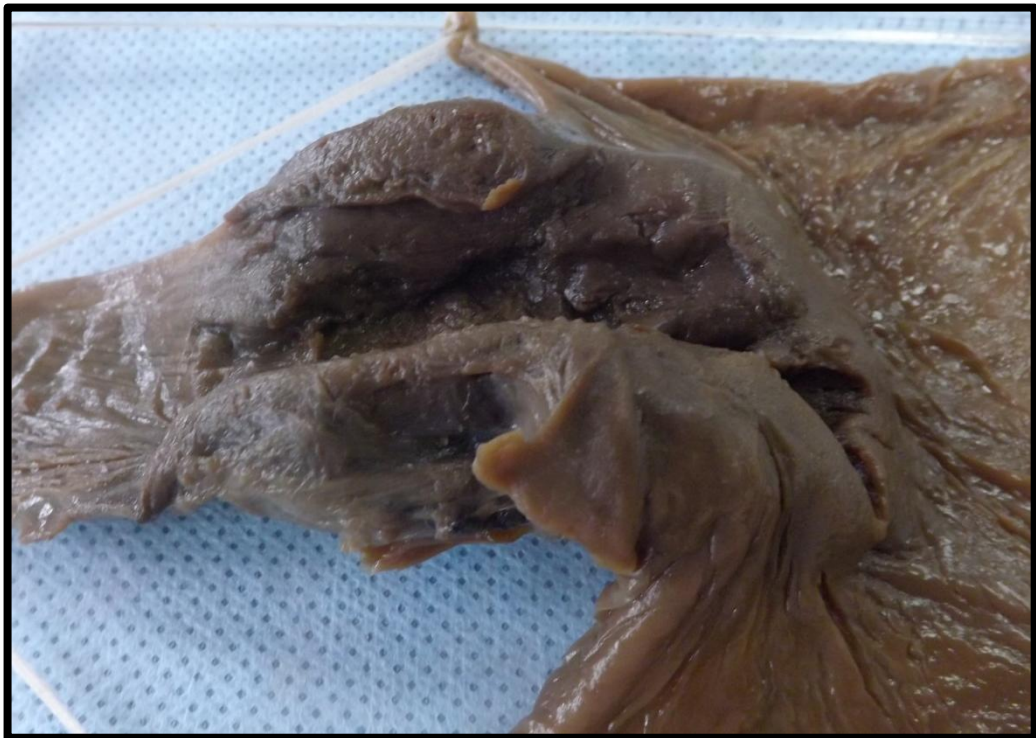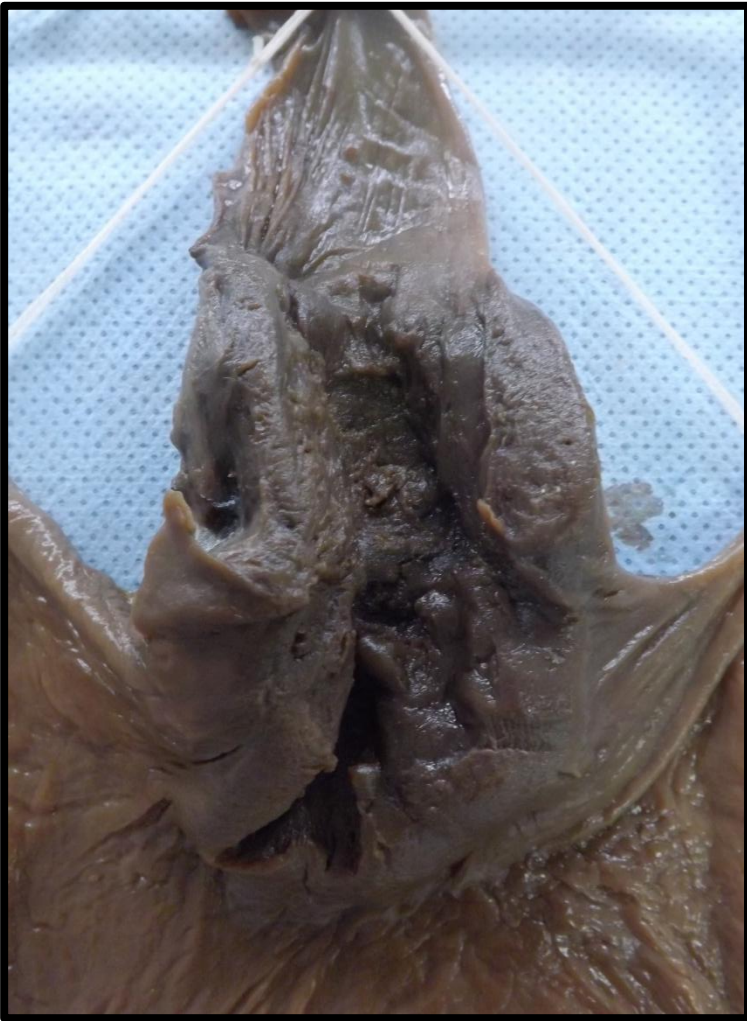Segmento de esôfago apresentando lesão ulcerada em porção média, bordas irregulares e tecido brancacento que infiltra a adventícia. Aspecto compatível com carcinoma de esôfago.



### ESÔFAGO 3 (E3)

Peça constituída por segmento distal de esôfago e proximal de estômago. A parede esofágica exibe espessamento, onde se vê lesão vegetante e infiltrativa. A lesão compromete a parede esofágica distal e a porção proximal do estômago. Esta lesão compromete também a camada adventícia do esôfago e a serosa do estômago. A lesão exibe área de ulceração com tecido fosco, friável e pulverulento. Aspecto compatível com carcinoma de esôfago.





---

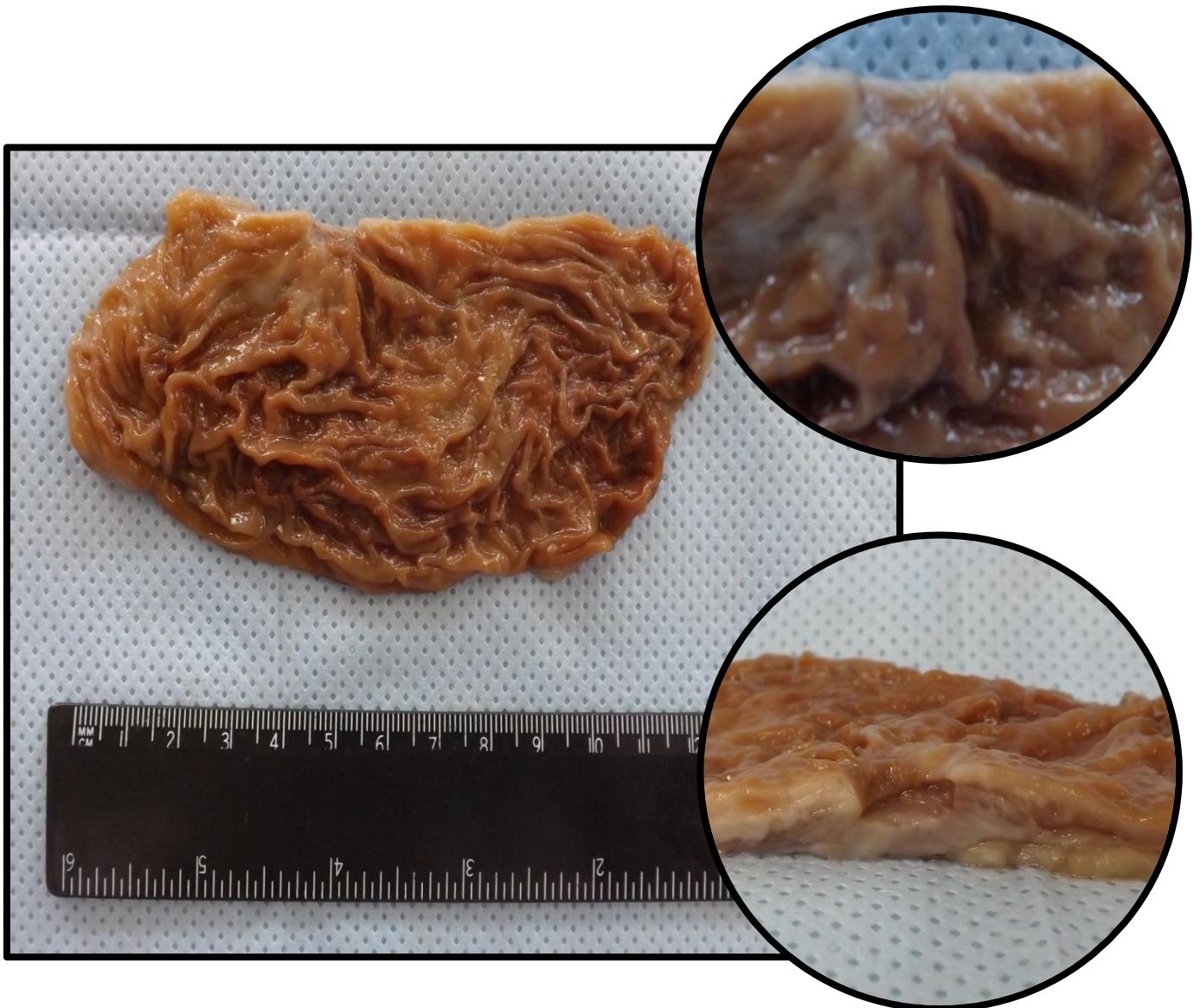
# ESTÔMAGO

---

Estômago 1 (ES1)	Pág.54
Estômago 2 (ES2)	Pág.55
Estômago 3 (ES3)	Pág.56
Estômago 4 (ES4)	Pág.57
Estômago 5 (ES5)	Pág.58
Estômago 6 (ES6)	Pág.59
Estômago 7 (ES7)	Pág.60
Estômago 8 (ES8)	Pág.61
Estômago 9 (ES9)	Pág.62
Estômago 10 (ES10)	Pág.63

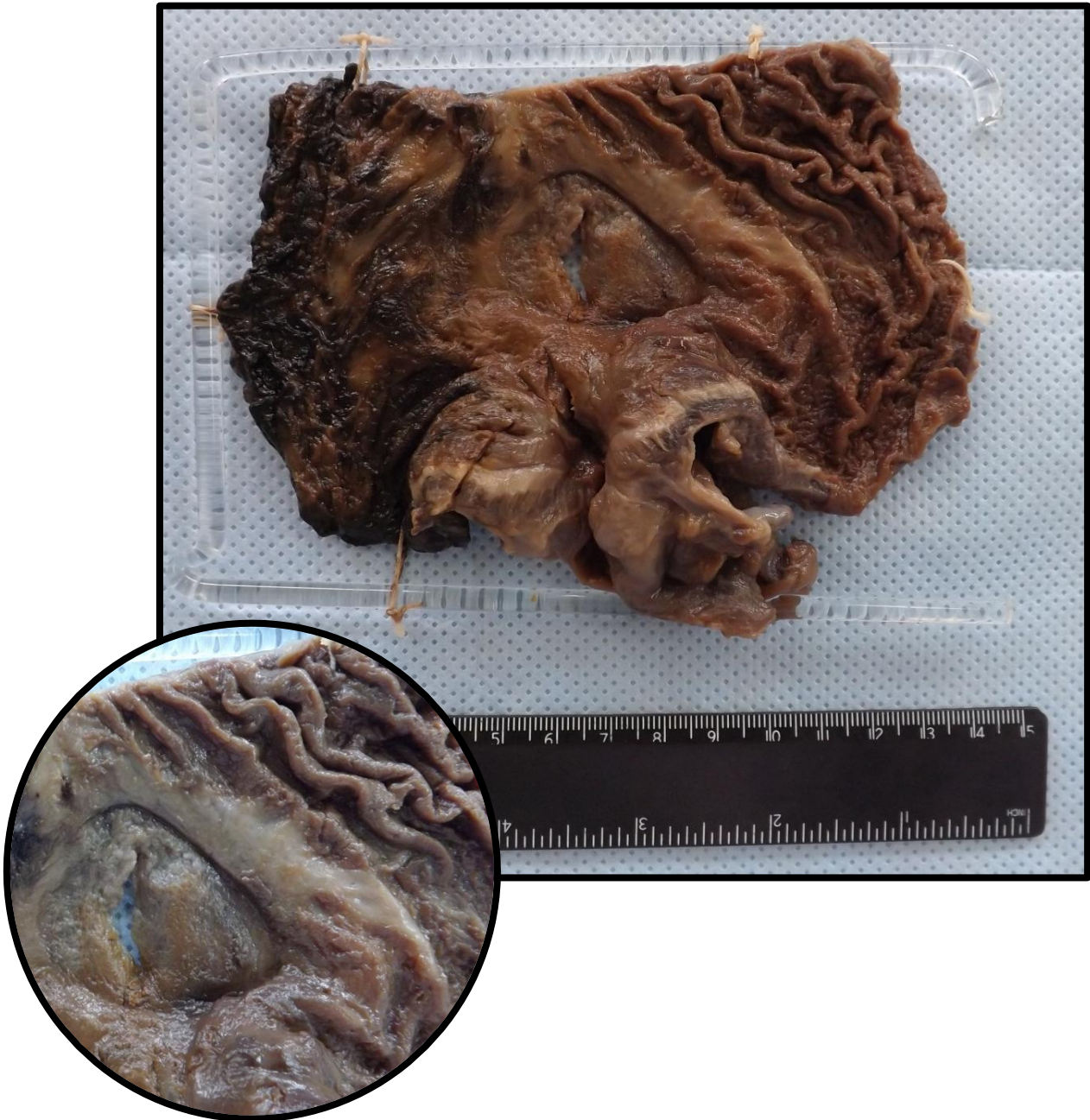## ESTÔMAGO 1 (ES1)

Corte de estômago apresentando lesão ulcerada, com bordos regulares, fundo limpo e fibroso. Mucosa gástrica com pregueado convergindo para a região da úlcera (roda de carroça) e áreas de desaparecimento do pregueado (representando atrofia). Aspecto compatível com úlcera gástrica.



## ESTÔMAGO 2 (ES2)

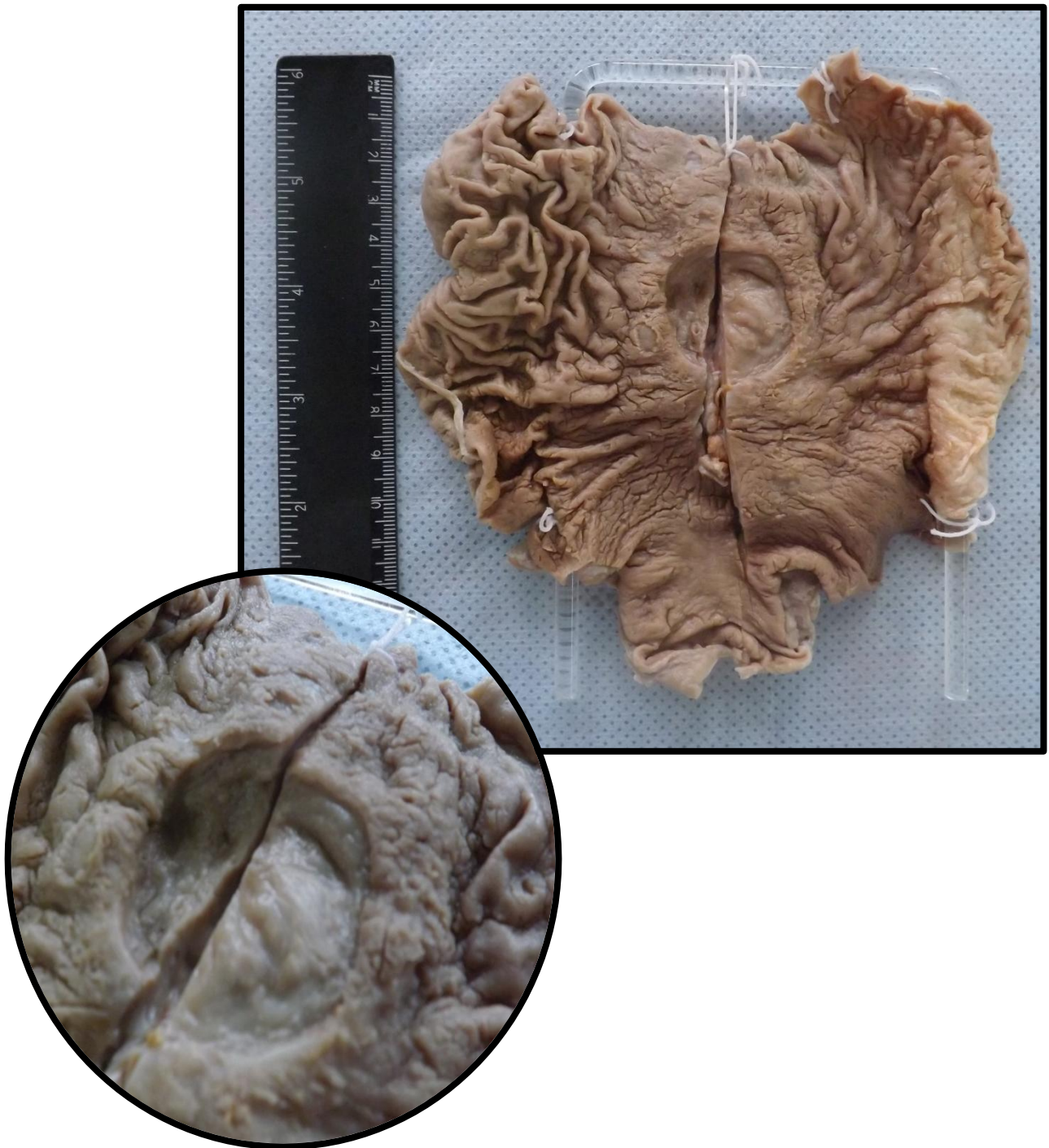Corte de estômago apresentando lesão ulcerada, com bordos regulares, fundo limpo e fibrose. Na mucosa gástrica observa-se pregueado convergindo para a região (roda de carroça) e áreas de desaparecimento do pregueado (representando atrofia). Aspecto compatível com úlcera gástrica.





### ESTÔMAGO 3 (ES3)

Corte de estômago apresentando lesão ulcerada, com bordos regulares, fundo limpo e fibrose. Na mucosa gástrica observa-se pregueado convergindo para a região (roda de carroça) e áreas de desaparecimento do pregueado (representando atrofia). Aspecto compatível com úlcera gástrica.



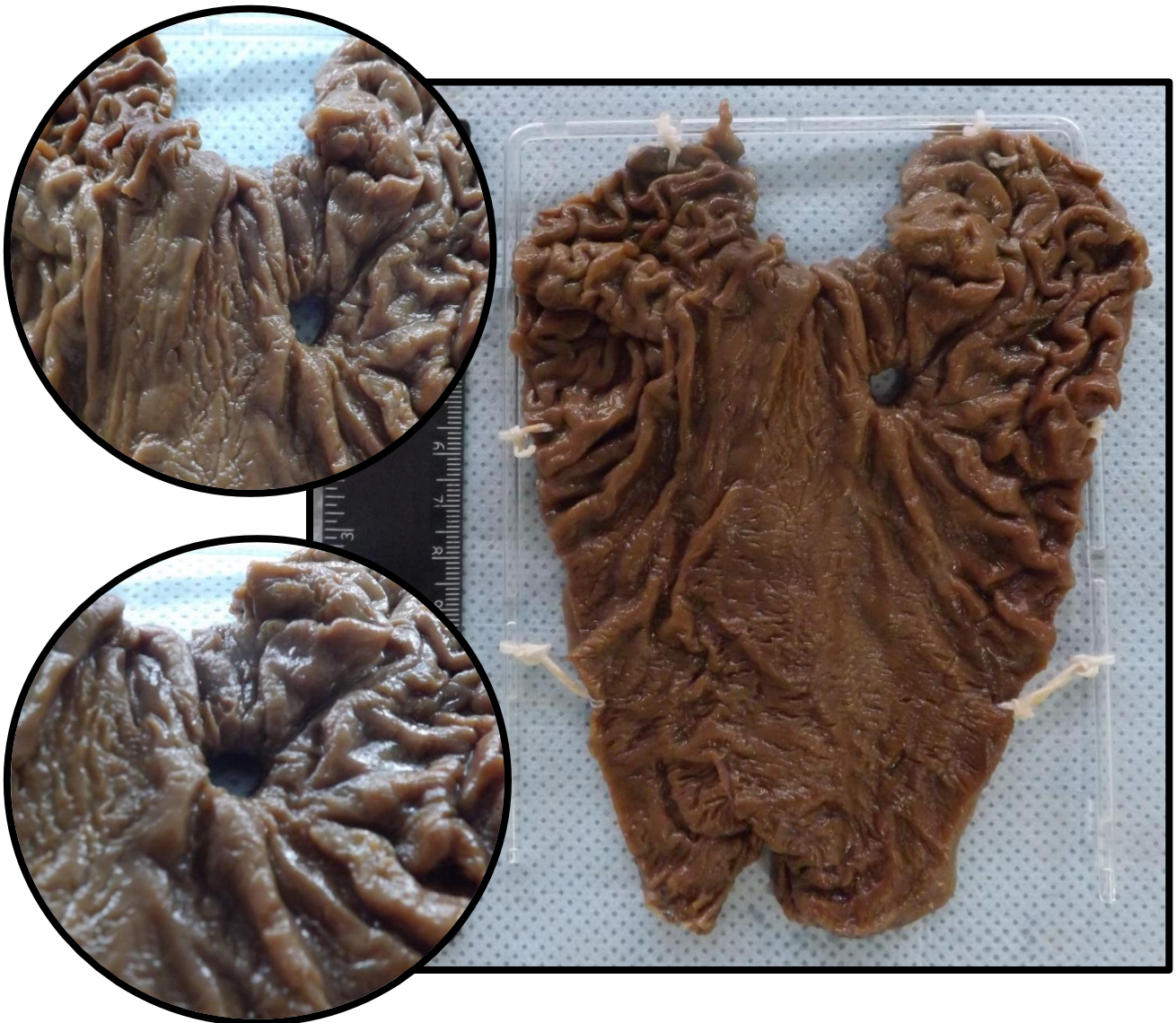#### ESTÔMAGO 4 (ES4)

Corte de estômago apresentando lesão ulcerada, com bordos regulares e fundo limpo apresentando fibrose. Na mucosa gástrica observa-se pregueado convergindo para a região (roda de carroça) e áreas de desaparecimento do pregueado (representando atrofia). Aspecto compatível com úlcera gástrica.



## ESTÔMAGO 5 (ES5)

Corte de estômago com serosa apresentando área de solução de continuidade contornada por área escurecida. Observa-se na mucosa lesão ulcerada, arredondada, bem delimitada, com bordos regulares e com convergência das pregas dando aspecto em roda de carroça. Além disso, são vistas áreas de desaparecimento do pregueado mucoso e aspecto mamelonado (aspecto grosseiramente granulado). Aspecto compatível com úlcera gástrica perforada.



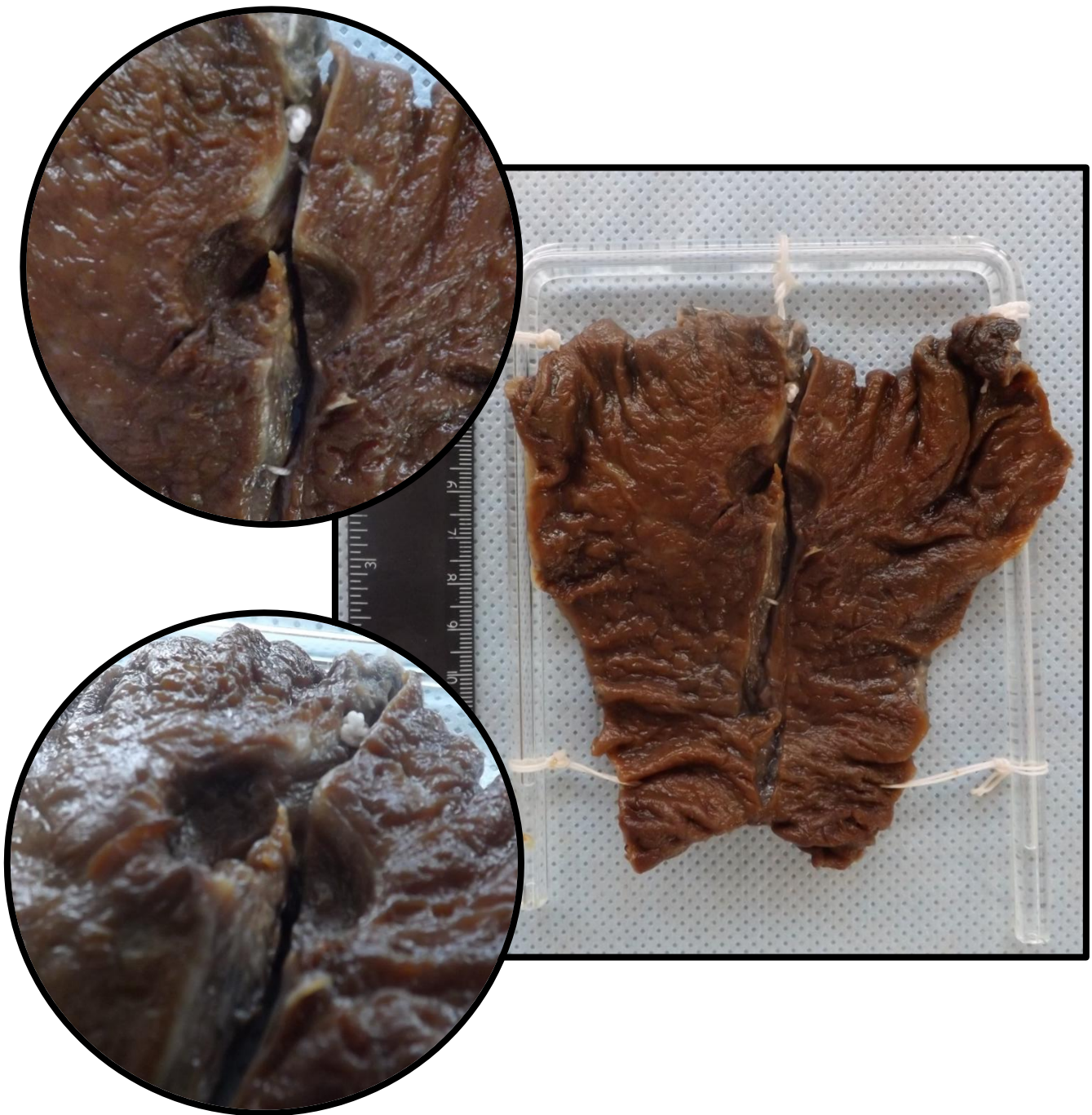## ESTÔMAGO 6 (ES6)

Corte de estômago apresentando lesão ulcerada, com bordos regulares, fundo limpo e fibrose. Na mucosa gástrica observa-se pregueado convergindo para a região (roda de carroça) e áreas de desaparecimento do pregueado (representando atrofia). Aspecto compatível com úlcera gástrica.



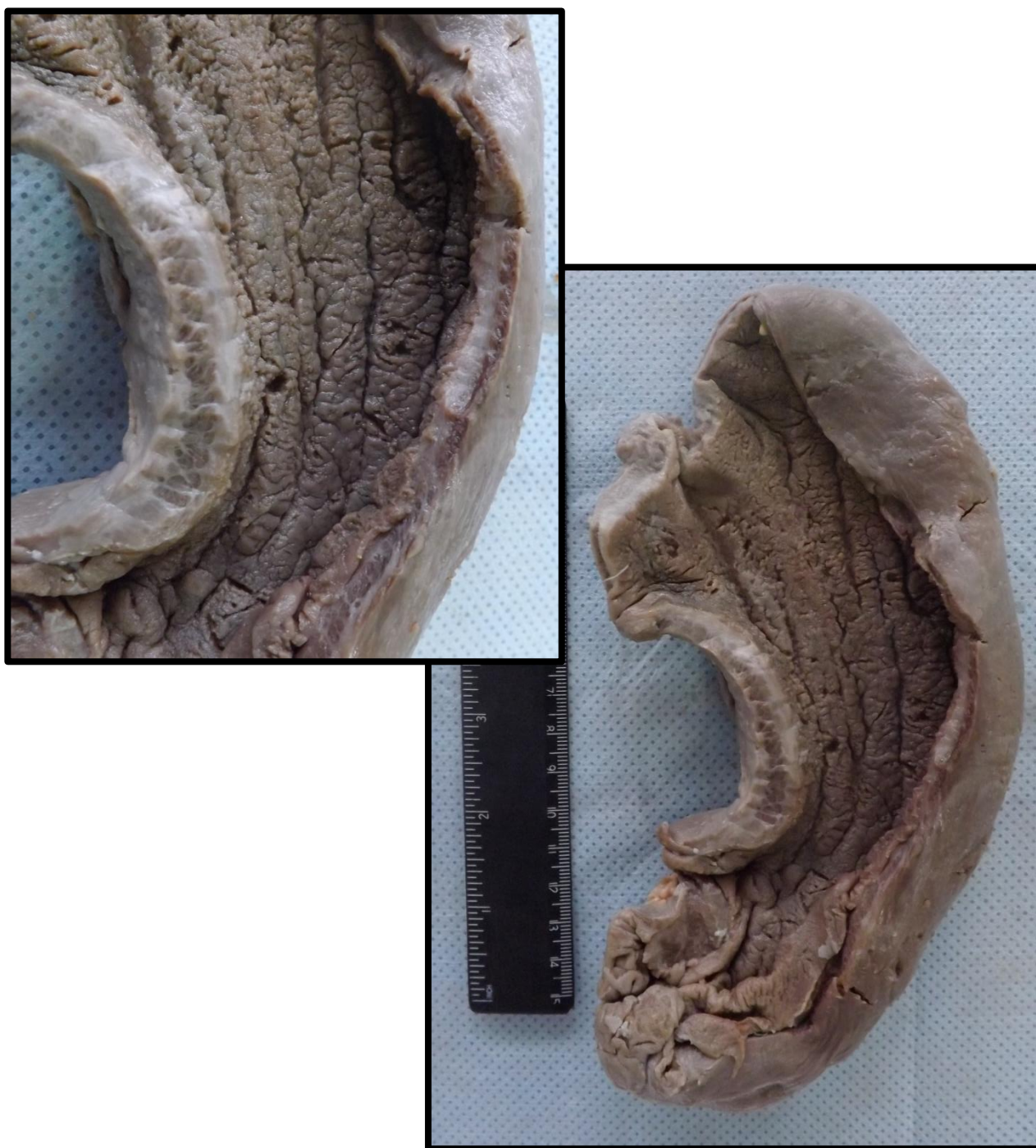## ESTÔMAGO 7 (ES7)

Corte de estômago apresentando lesão ulcerada, com bordos regulares, fundo limpo e fibrose. Na mucosa gástrica observa-se pregueado convergindo para a região (roda de carroça) e áreas de desaparecimento do pregueado (representando atrofia). Aspecto compatível com úlcera gástrica.



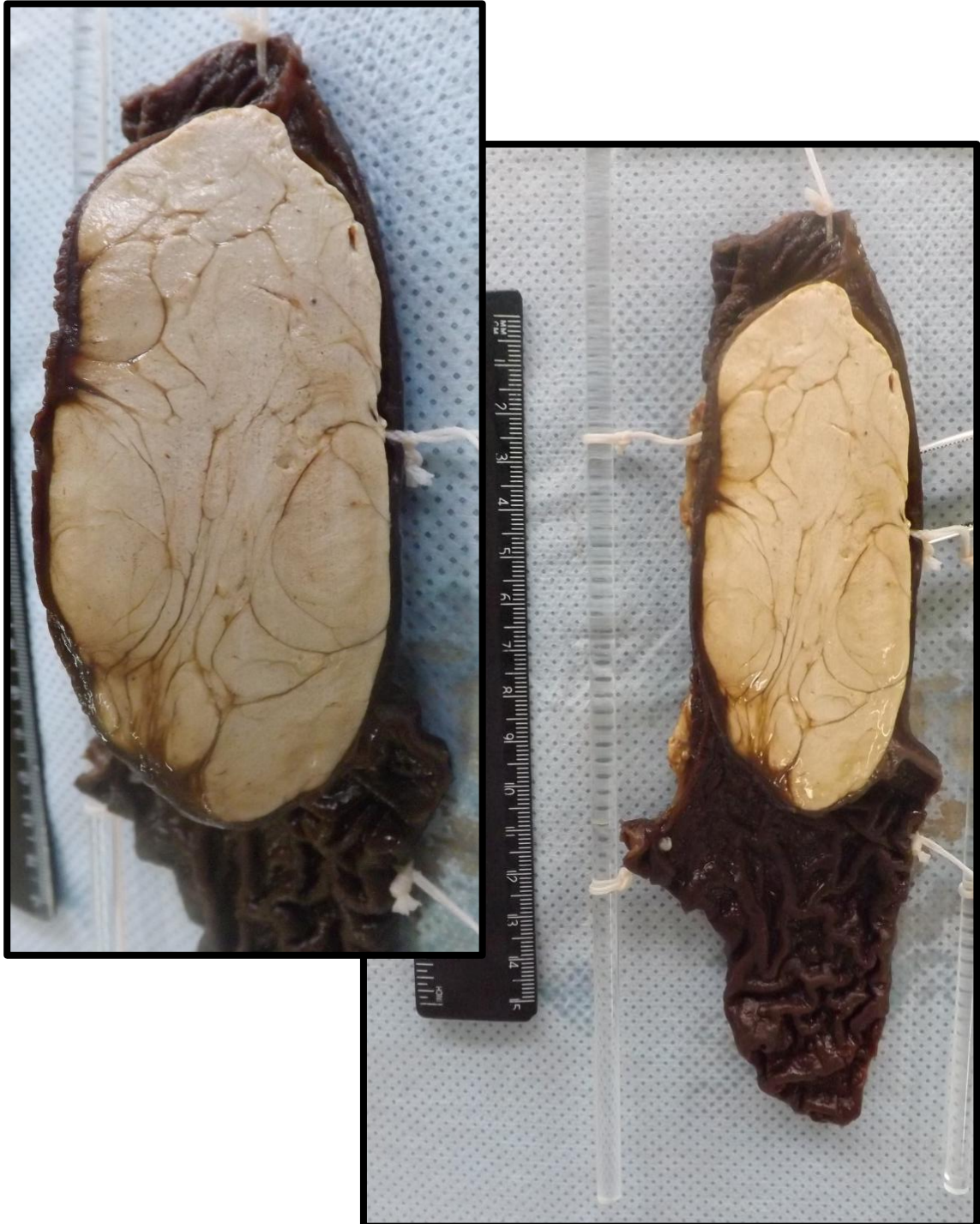## ESTÔMAGO 8 (ES8)

Segmento de estômago apresentando neoplasia de crescimento difuso, infiltrando todas as camadas da parede. Presença de reação desmoplásica conferindo rigidez à parede. Há espessamento da parede e manutenção da forma do órgão – *linite plástica* (bolsa de couro). Aspecto compatível com adenocarcinoma de estômago.



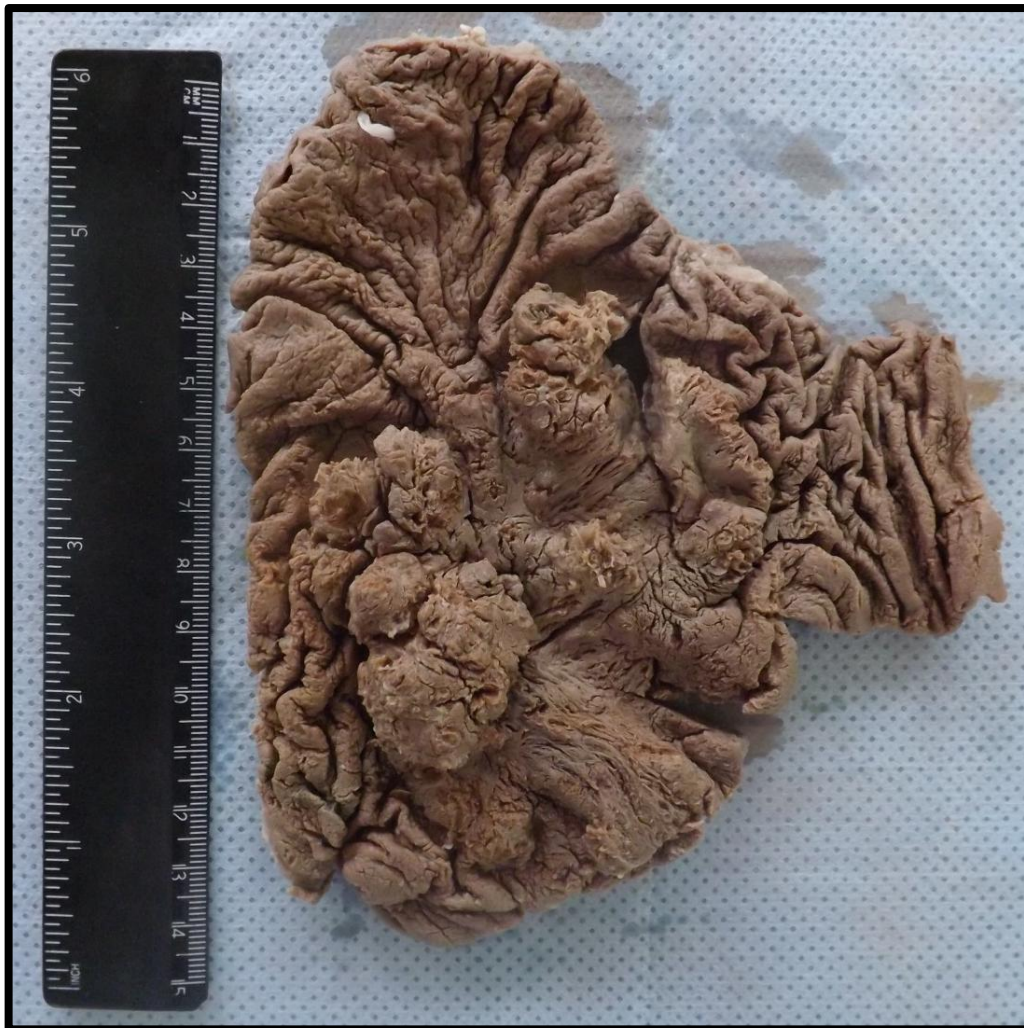## ESTÔMAGO 9 (ES9)

Corte de estômago que apresenta em sua parede massa bem delimitada, branco amarelada, que se projeta para a luz gástrica, encapsulada e de aspecto bocelado. Aspecto compatível com lipoma em parede de estômago (neoplasia mesenquimal benigna).

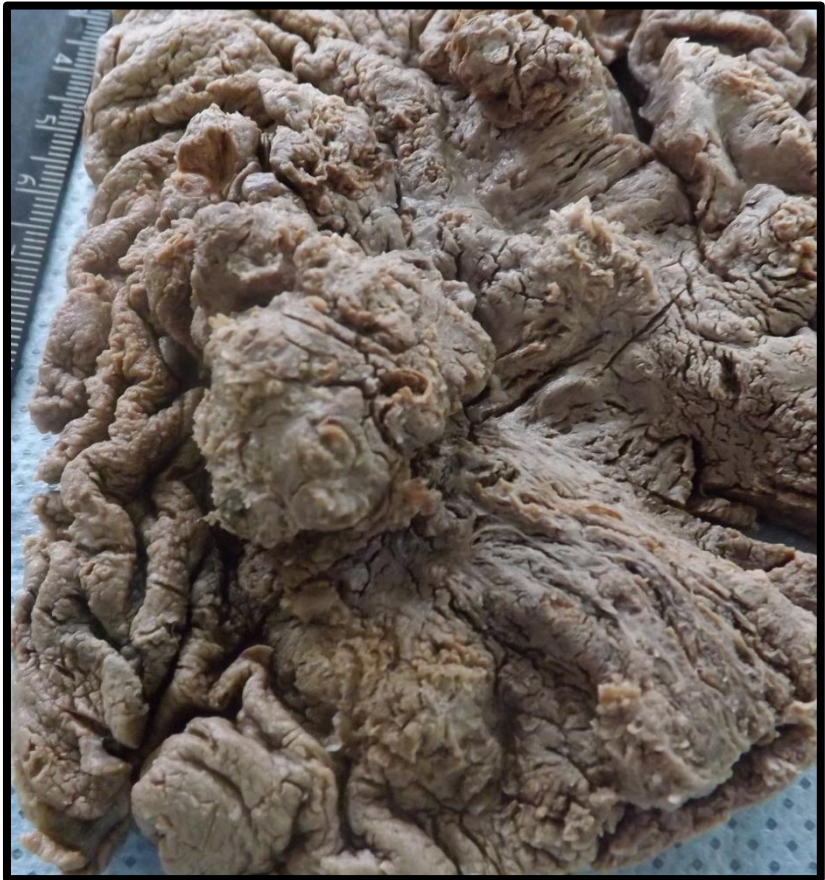
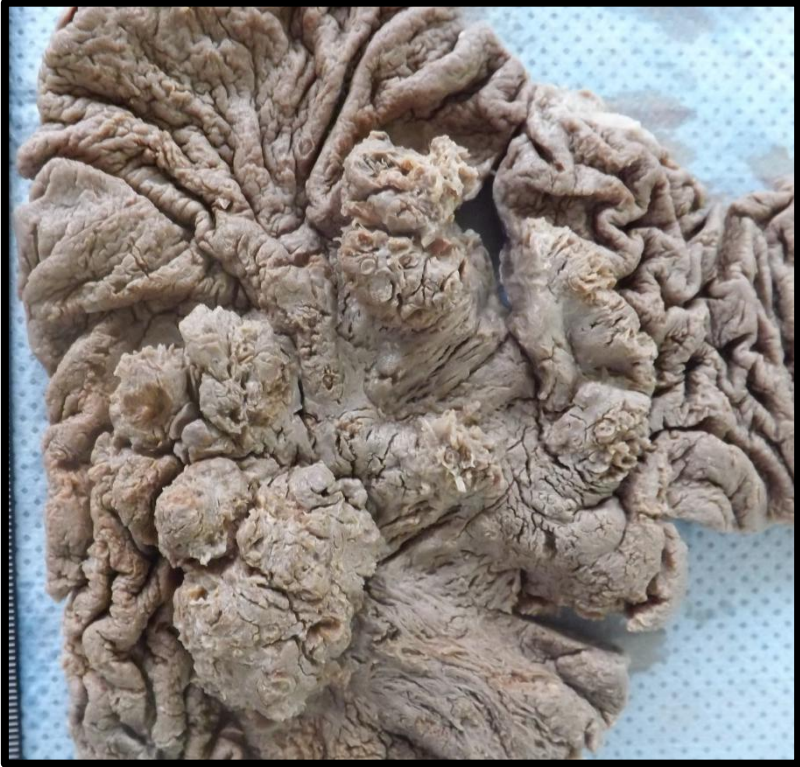
## ESTÔMAGO 10 (ES10)

Segmento de estômago com lesão vegetante, de aspecto fosco, friável e pulverulento. Apresenta área central ulcerada e aspecto infiltrativo, sem limites precisos. A mucosa exibe área com apagamento do pregueado e aspecto mamelonado. Aspecto compatível com adenocarcinoma de estômago.







---


# FÍGADO

---

Fígado 1 (F1)	Pág.66
Fígado 2 (F2)	Pág.67
Fígado 3 (F3)	Pág.69
Fígado 4 (F4)	Pág.71
Fígado 5 (F5)	Pág.72
Fígado 6 (F6)	Pág.74
Fígado 7 (F7)	Pág.76

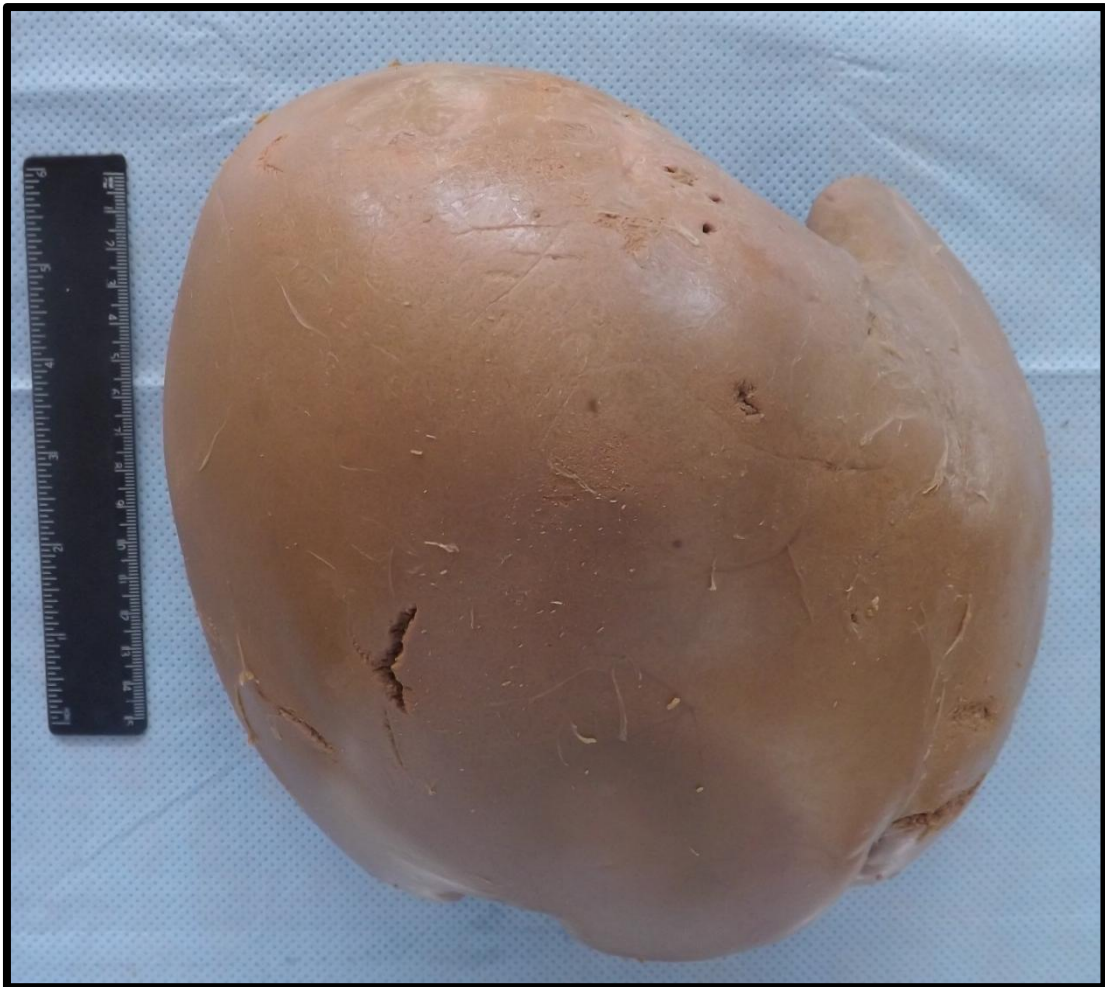## FÍGADO 1 (F1)

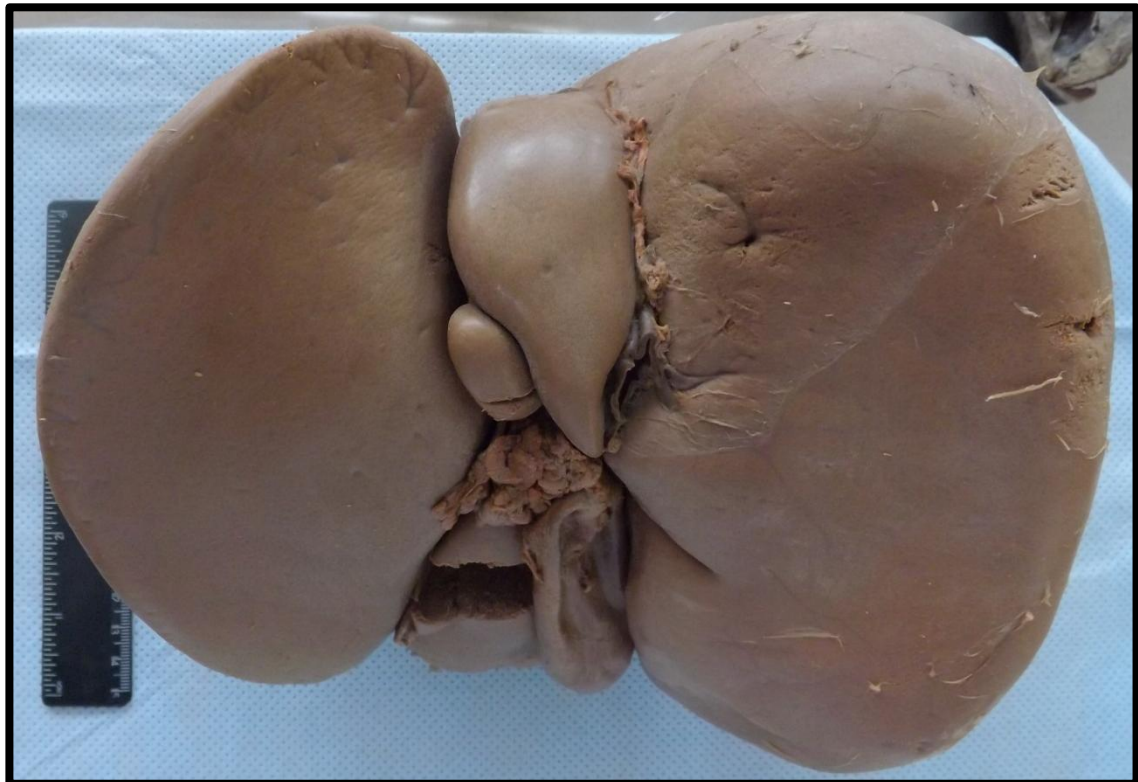
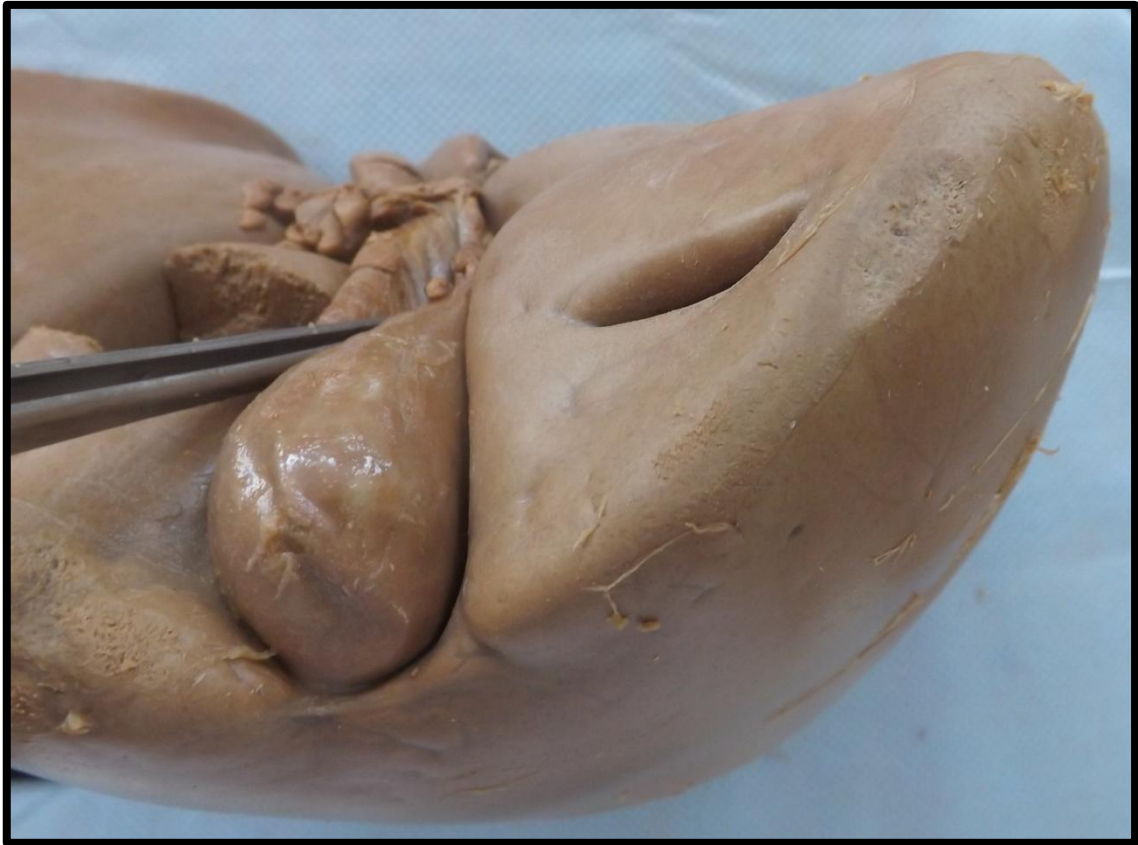
Corte de fígado apresentando aumento de volume e peso. Presença de bordos rombos, coloração amarelada e cápsula distendida. Superfície de corte de aspecto homogêneo e untuoso ao tato. Aspecto compatível com esteatose hepática (DG).



## FÍGADO 2 (F2)

Fígado com peso, volume e tamanho aumentados. Apresenta bordos rombos (arredondados), cápsula distendida e coloração amarelada. Aspecto compatível com esteatose hepática (DG).

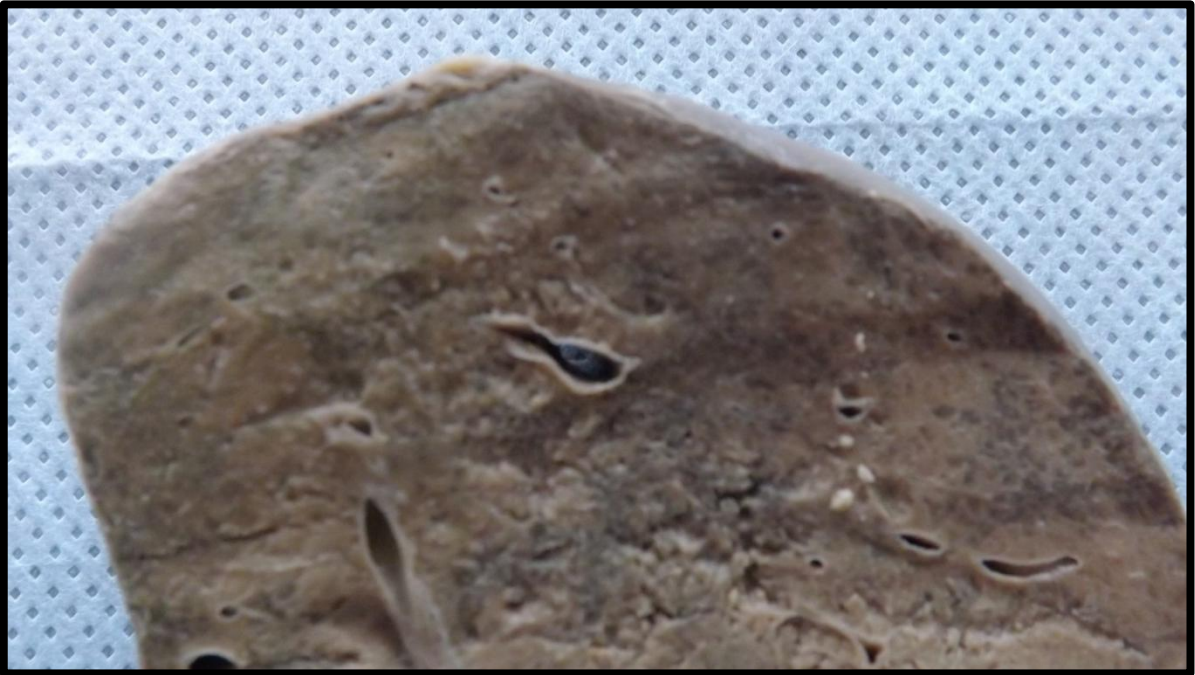



### FÍGADO 3 (F3)

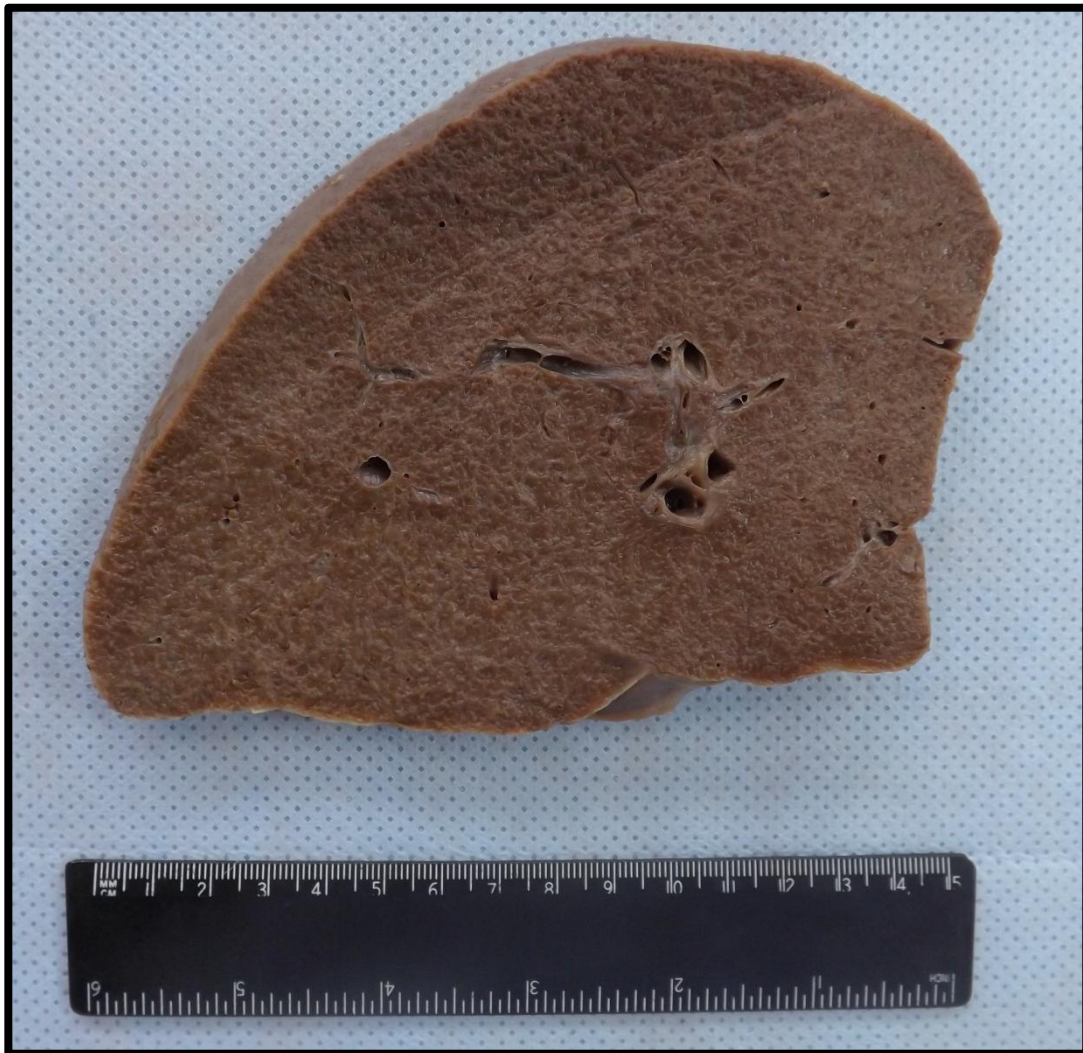Fígado com superfície de corte apresentando alteração de coloração, com áreas pardo-amareladas contrastadas por áreas escuras, caracterizando o aspecto em noz moscada. Observa-se também dilatação de vasos por congestão venosa. Aspecto compatível com congestão passiva crônica (CPC).





#### FÍGADO 4 (F4)


Corte de fígado com aumento de volume, coloração pardo-amarelada com formação de micronódulos, distribuída de forma difusa pela superfície de corte do parênquima. Aspecto compatível com cirrose hepática.

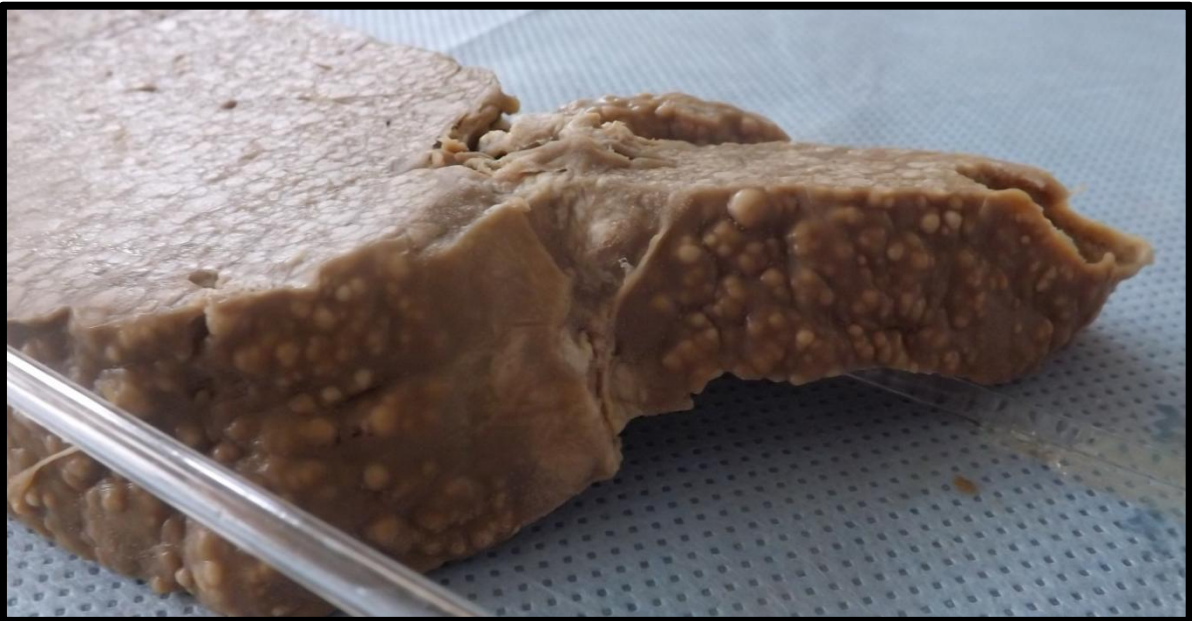
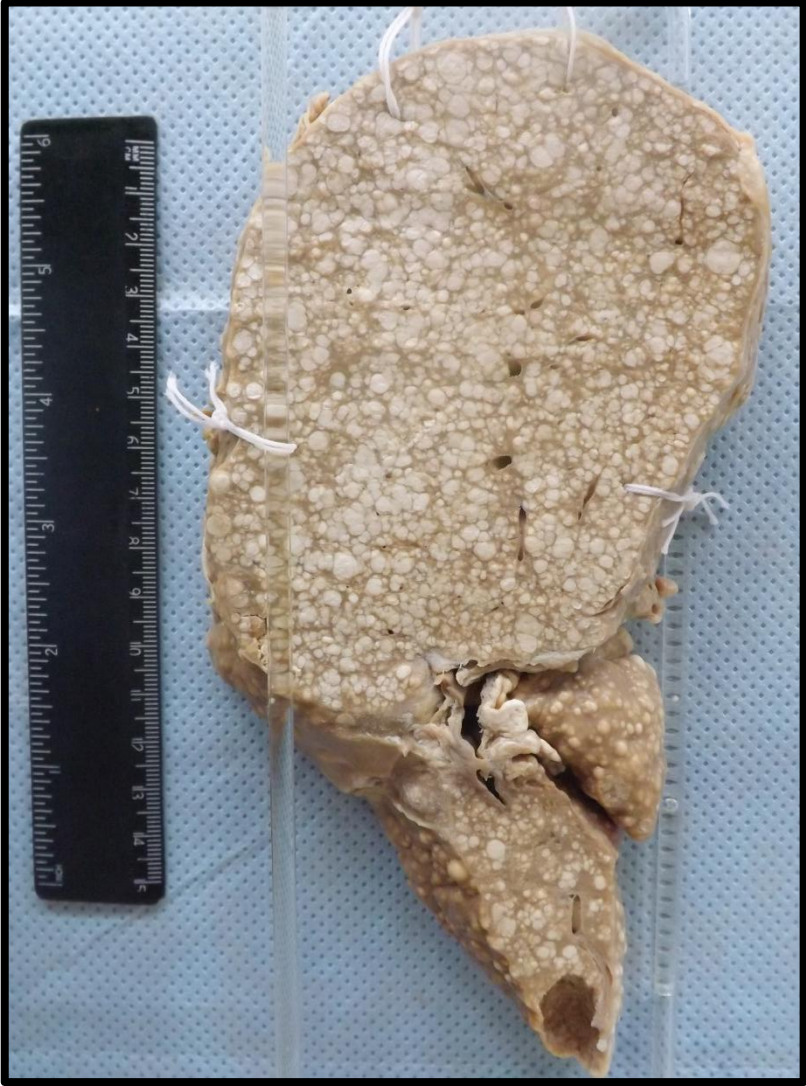


## FÍGADO 5 (F5)


Fígado com superfície capsular apresentando micronódulos (menores de 3 mm) e bordos afilados. Na superfície de corte observa-se presença de inúmeros micronódulos entremeados por septos fibrosos. Aspecto compatível com cirrose hepática.

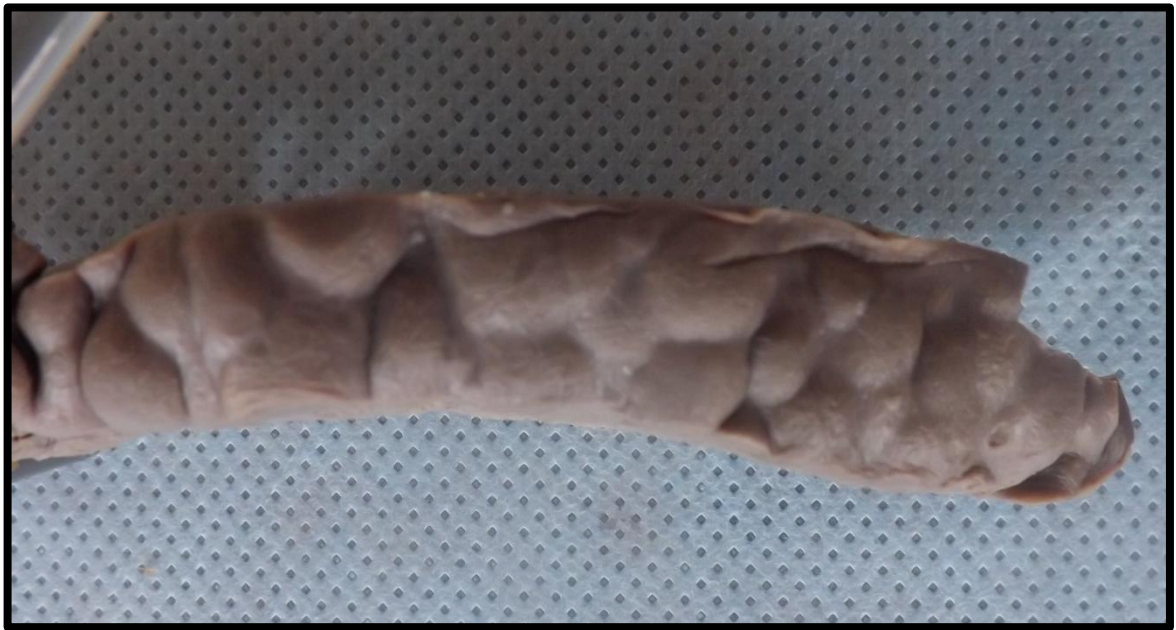
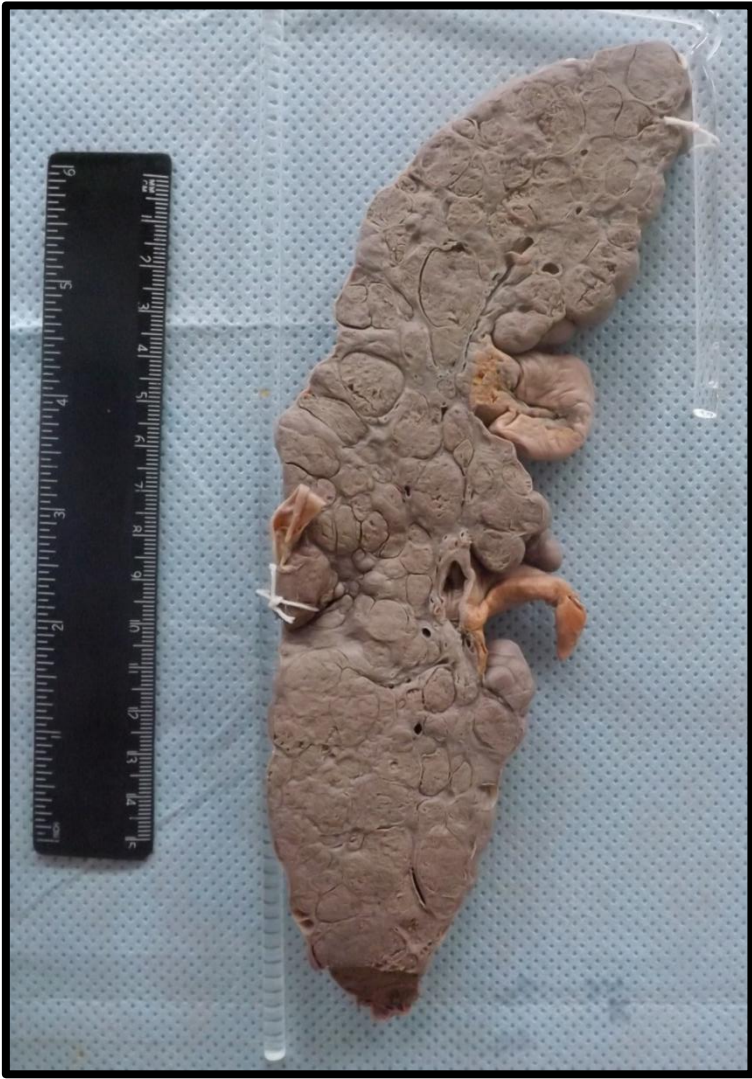


## FÍGADO 6 (F6)


Fígado com superfície de corte apresentando macronódulos (maiores que 3 mm), difusos pelo parênquima, entremeados por septos de tecido conjuntivo. Apresenta cápsula e superfície de corte irregular e firme. Aspecto compatível com cirrose hepática.





## FÍGADO 7 (F7)

Fígado com superfície capsular apresentando micronódulos (menores de 3 mm) e bordos afilados. Na superfície de corte observa-se presença de inúmeros micronódulos entremeados por septos fibrosos. Aspecto compatível com cirrose hepática.



---

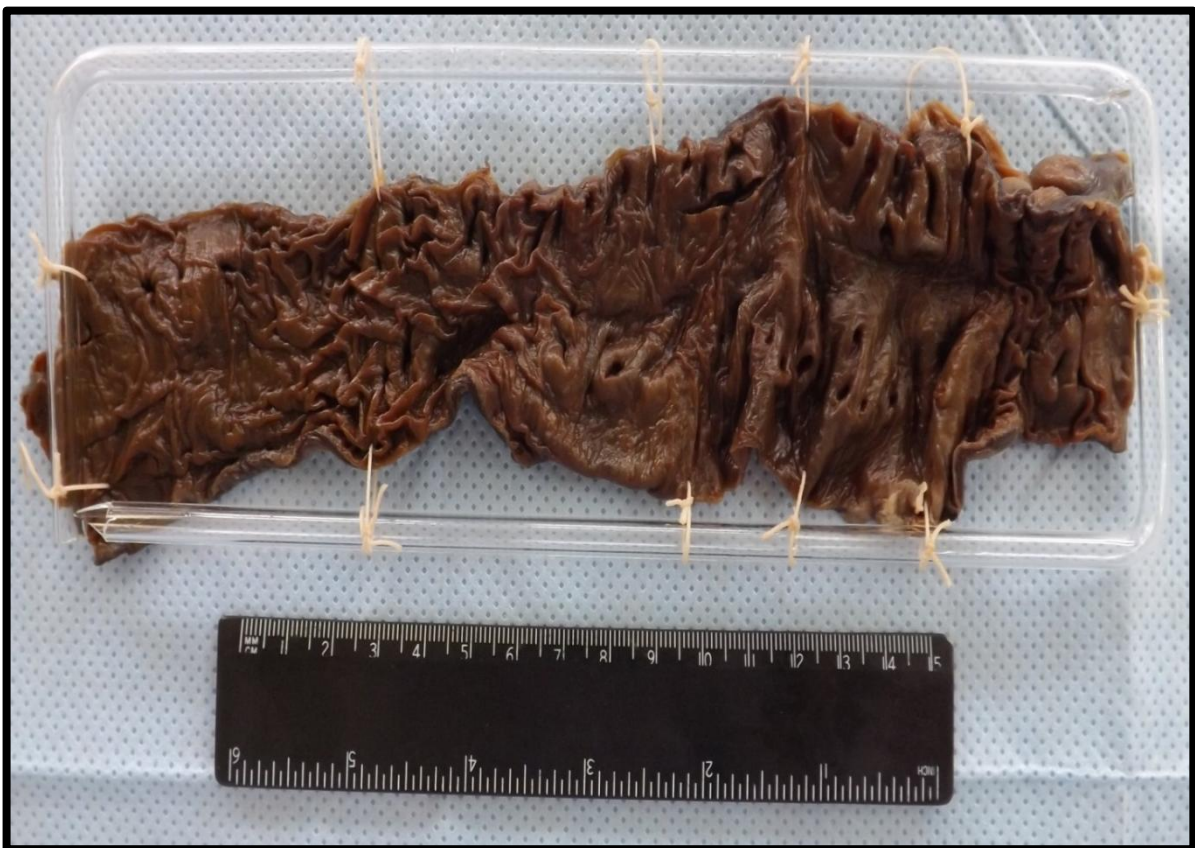# INTESTINO

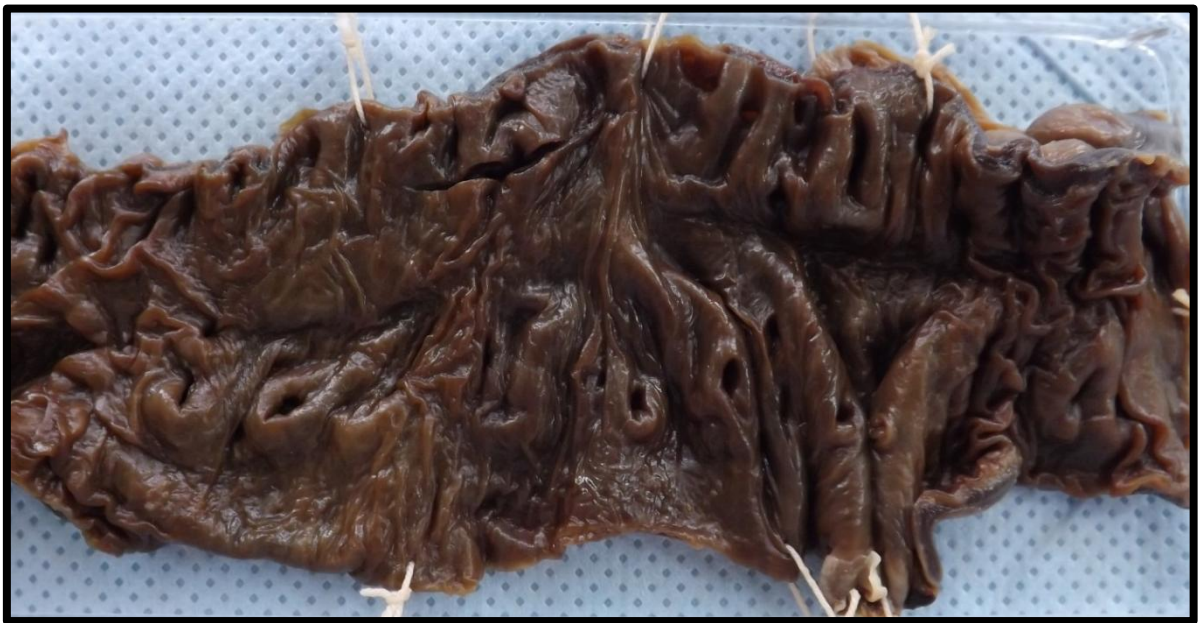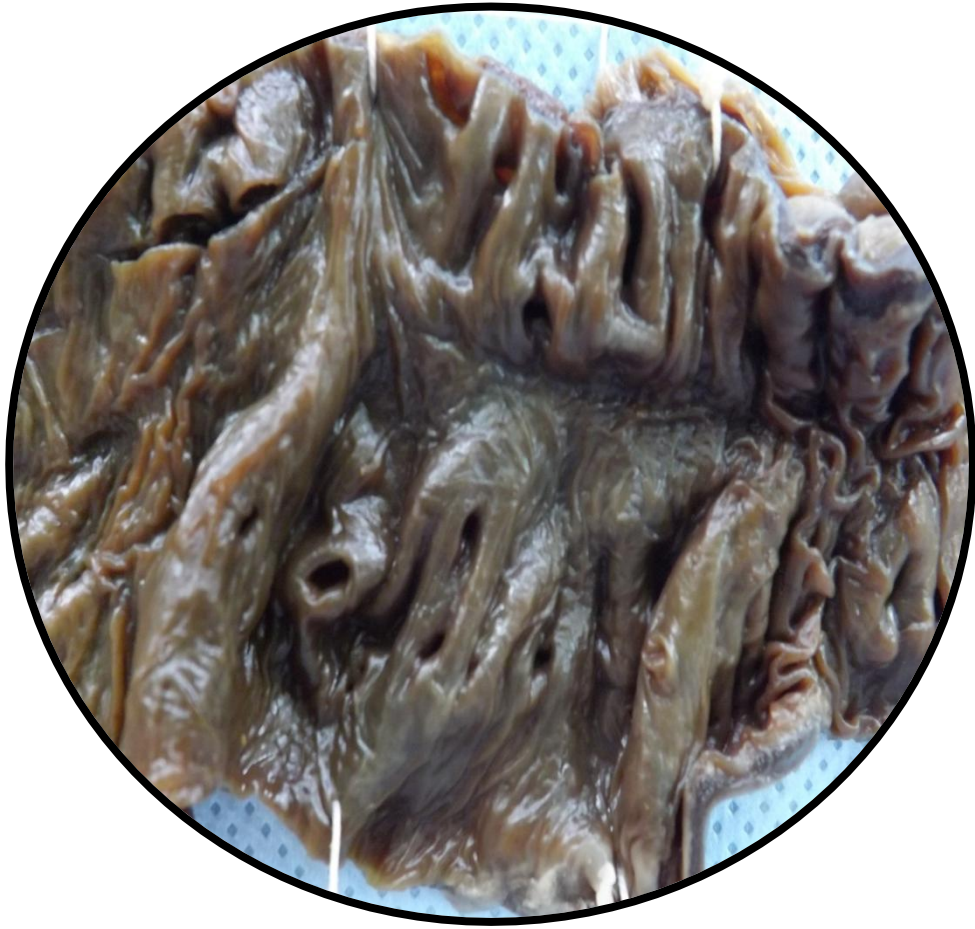---

Intestino 1 (I1)	Pág.78
Intestino 2 (I2)	Pág.80
Intestino 3 (I3)	Pág.81
Intestino 4 (I4)	Pág.83
Intestino 5 (I5)	Pág.84
Intestino 6 (I6)	Pág.86
Intestino 7 (I7)	Pág.87
Intestino 8 (I8)	Pág.88
Intestino 9 (I9)	Pág.90
Intestino 10 (I10)	Pág.91

## INTESTINO 1 (I1)

Segmento de intestino exibindo formações saculares. Aspecto compatível com doença diverticular. Mucosa com aspecto atrófico.







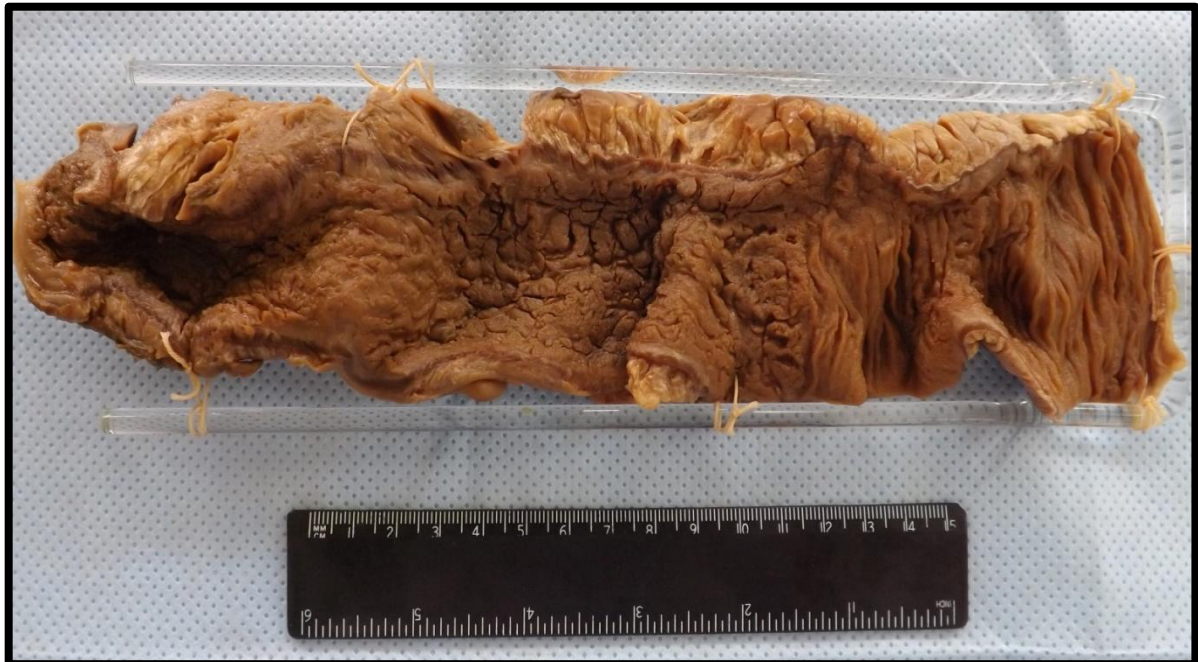## INTESTINO 2 (I2)

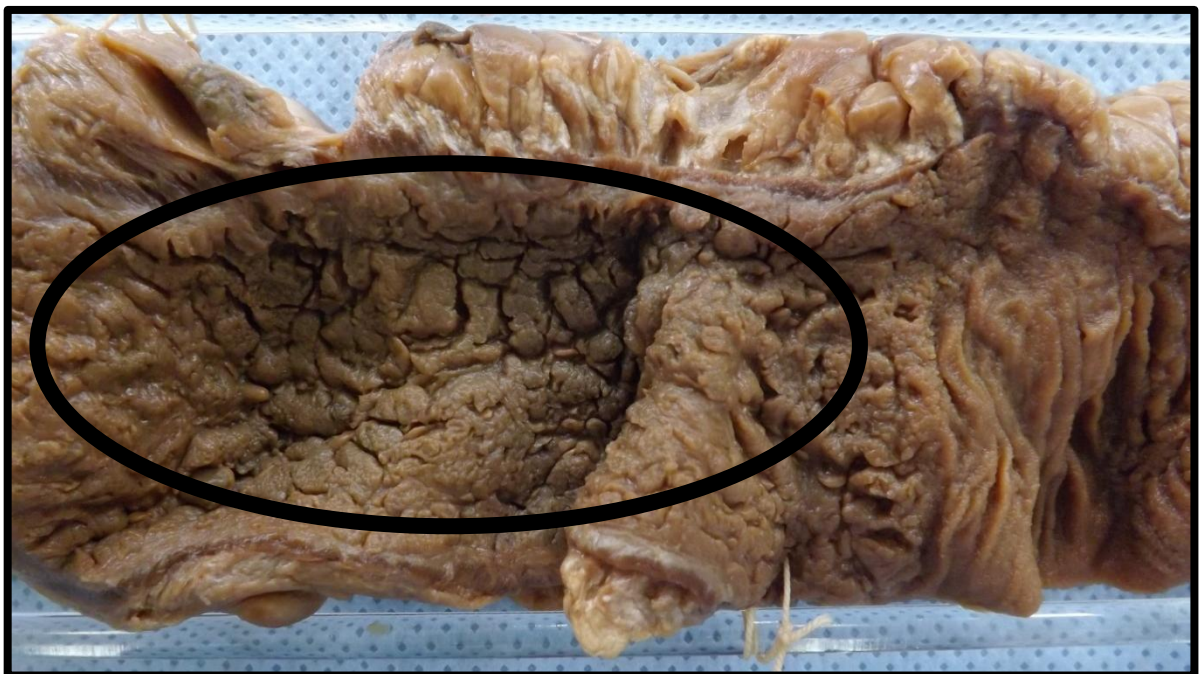
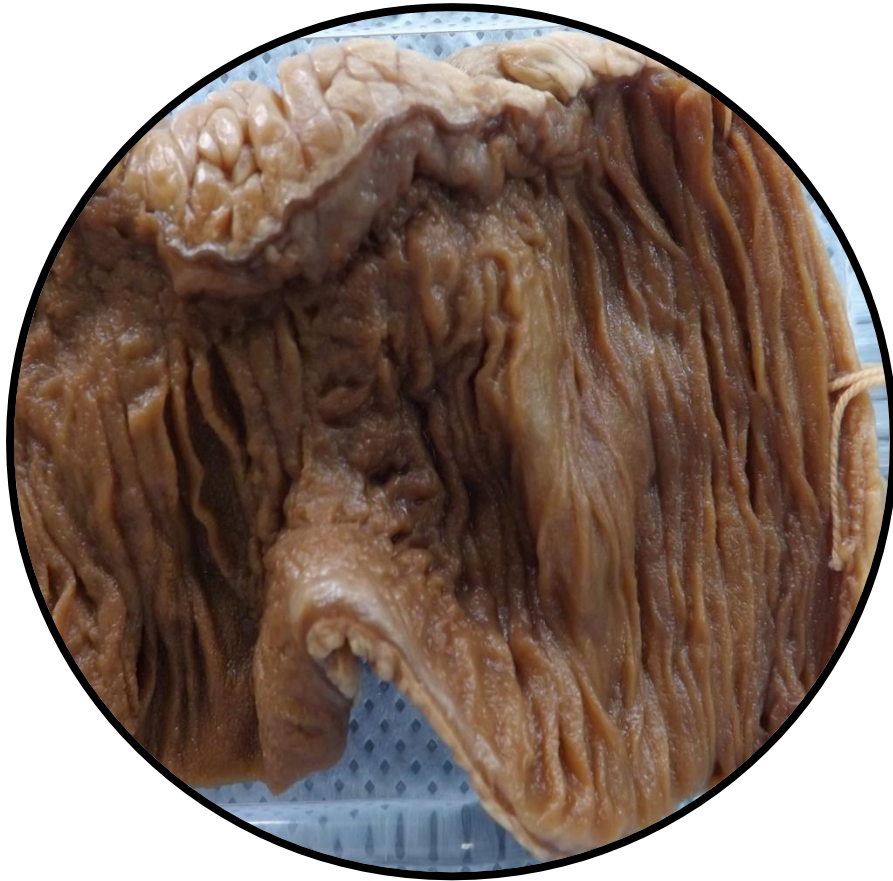Segmento de intestino exibindo formações saculares. Aspecto compatível com doença diverticular. Mucosa com aspecto atrófico.



### INTESTINO 3 (I3)

Segmento de intestino exibindo áreas da mucosa de aspecto granuloso e atrófico (semelhante a pedras de calçamento) intercaladas com mucosa de aspecto normal. Aspecto macroscópico compatível com Doença de Crohn.

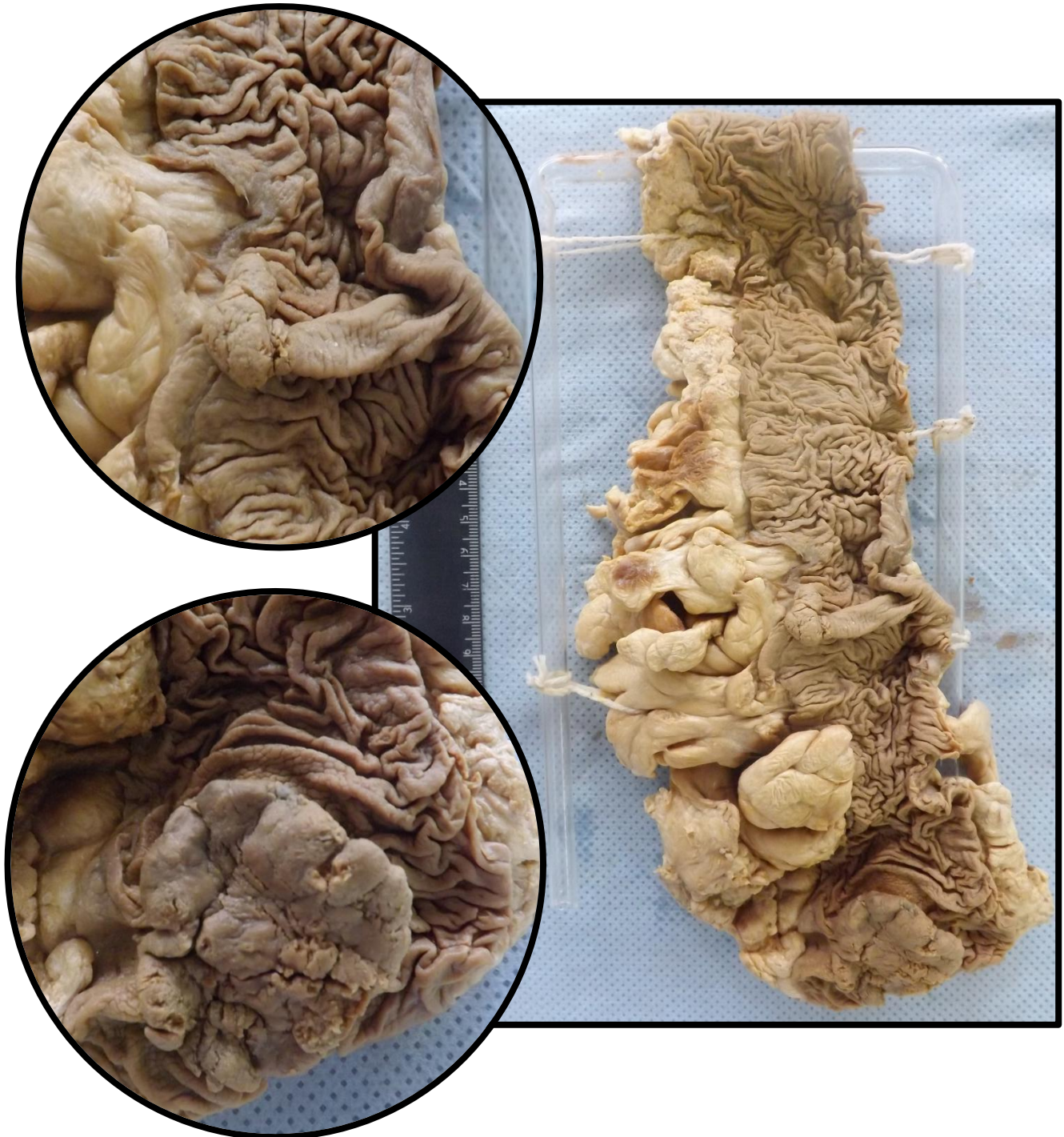



**Aspecto de pedras de calçamento**

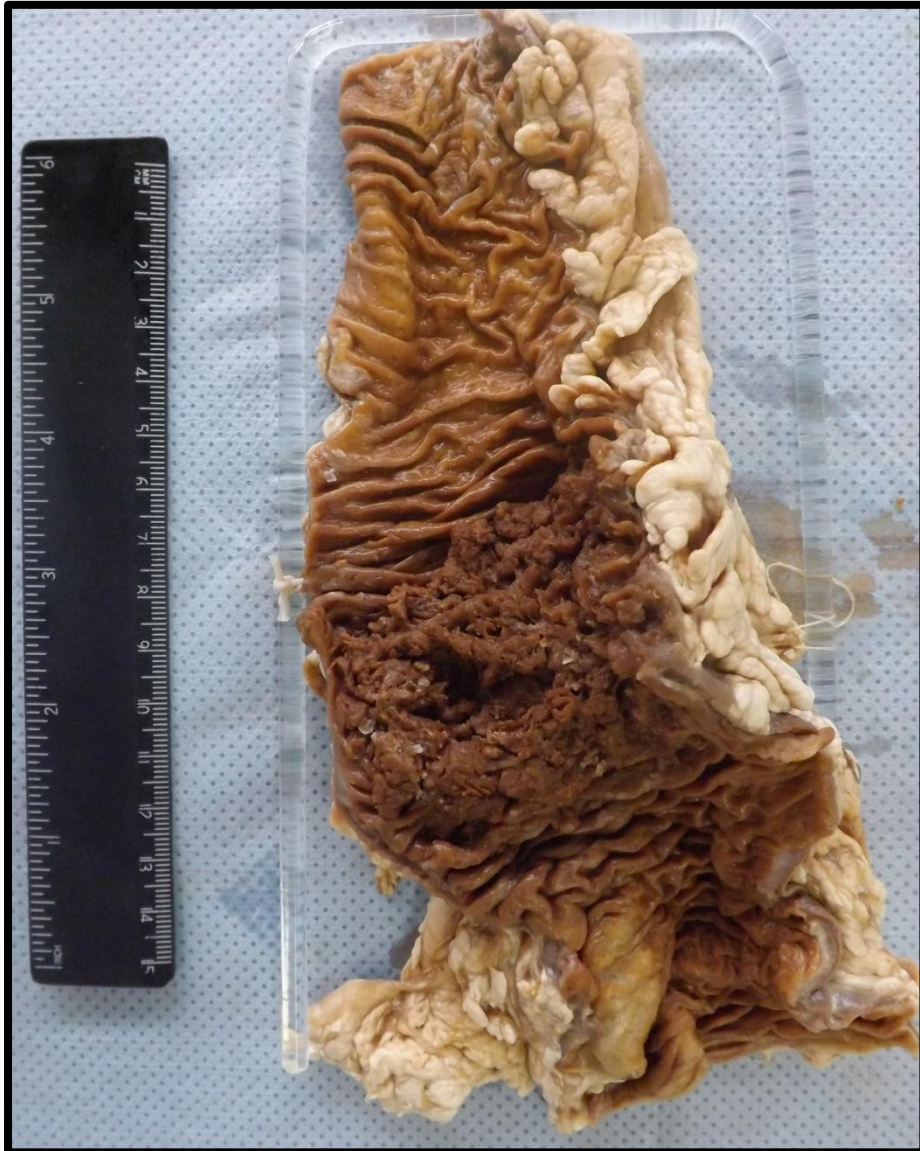## INTESTINO 4 (I4)

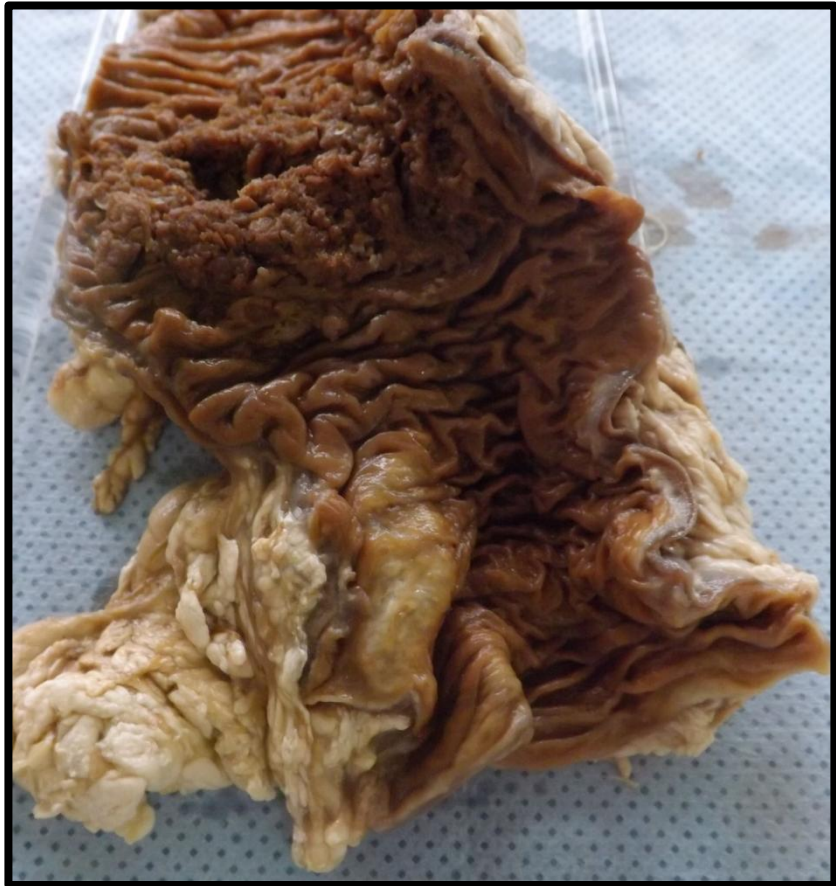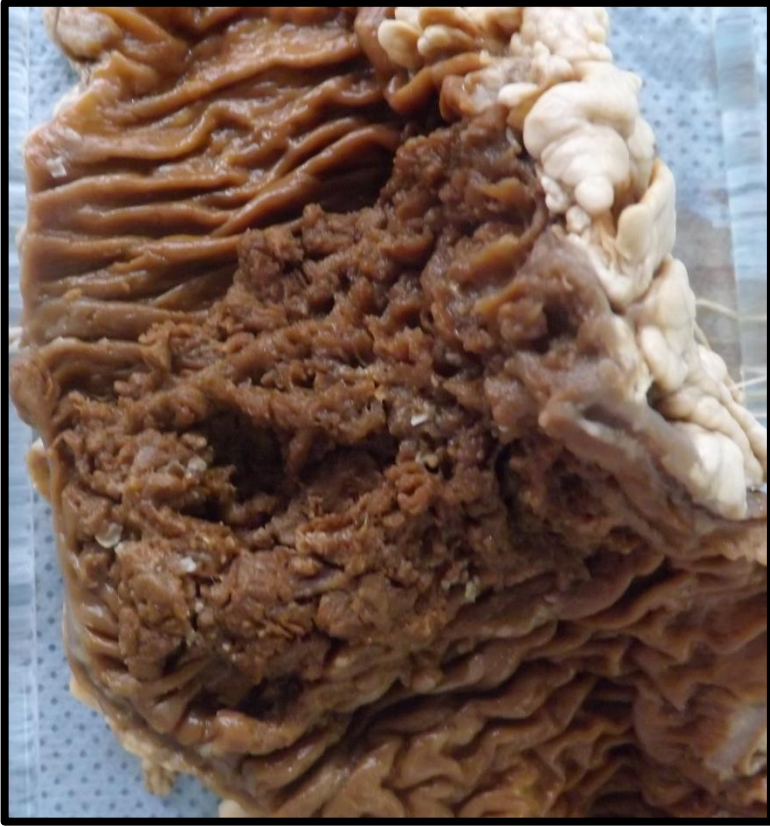Segmento de cólon descendente, com lesão de aspecto vegetante, fosco, friável e pulverulento. A lesão não abrange toda a circunferência da alça. Aspecto compatível com adenocarcinoma de cólon. Adjacente à lesão presença de pólipos pediculados de aspecto benigno.



## INTESTINO 5 (I5)

Segmento de cólon esquerdo apresentando lesão vegetante, constrictiva, com aspecto em anel de guardanapo, fosco, friável e pulverulento. Aspecto compatível com adenocarcinoma de cólon.

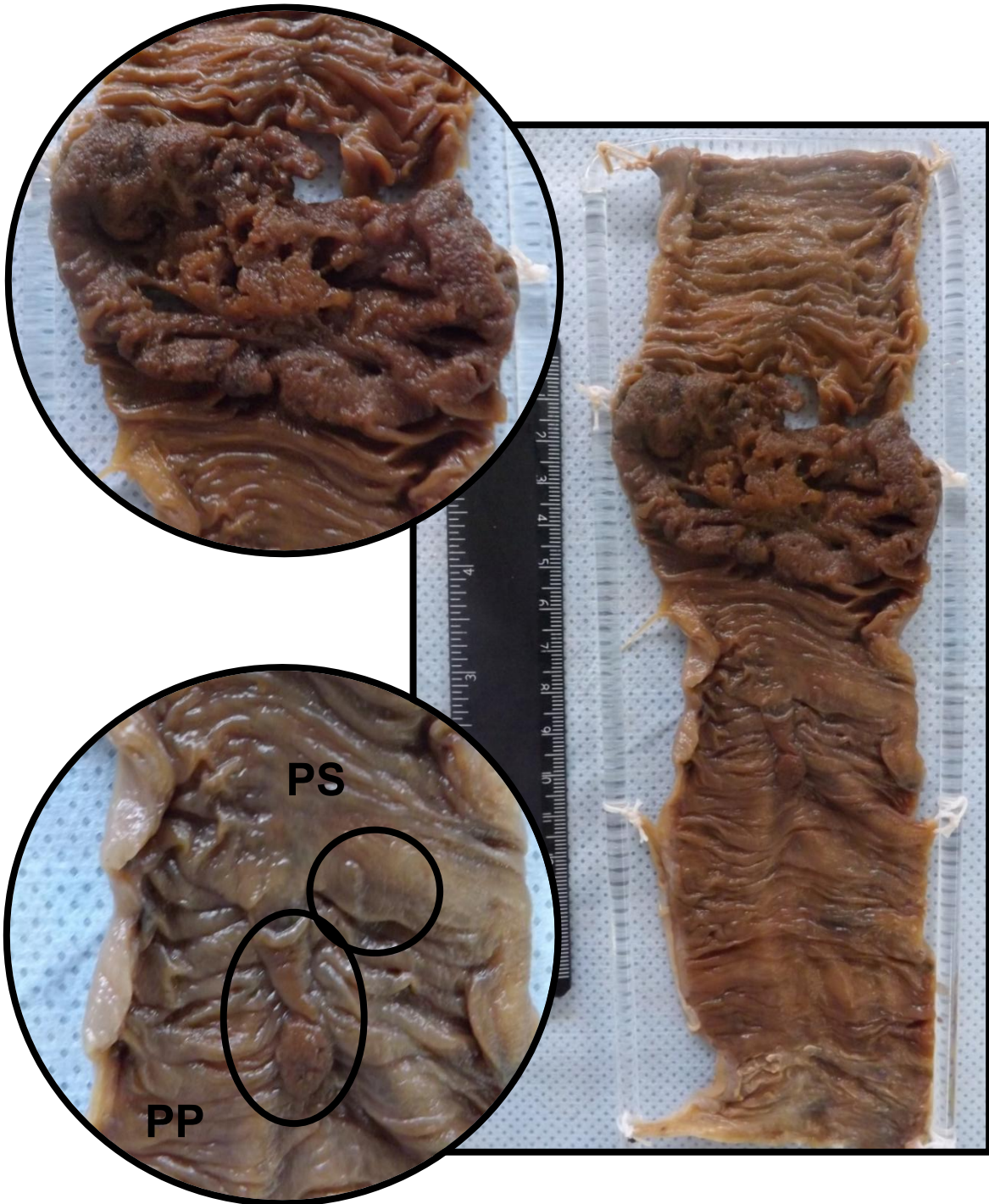



## INTESTINO 6 (I6)

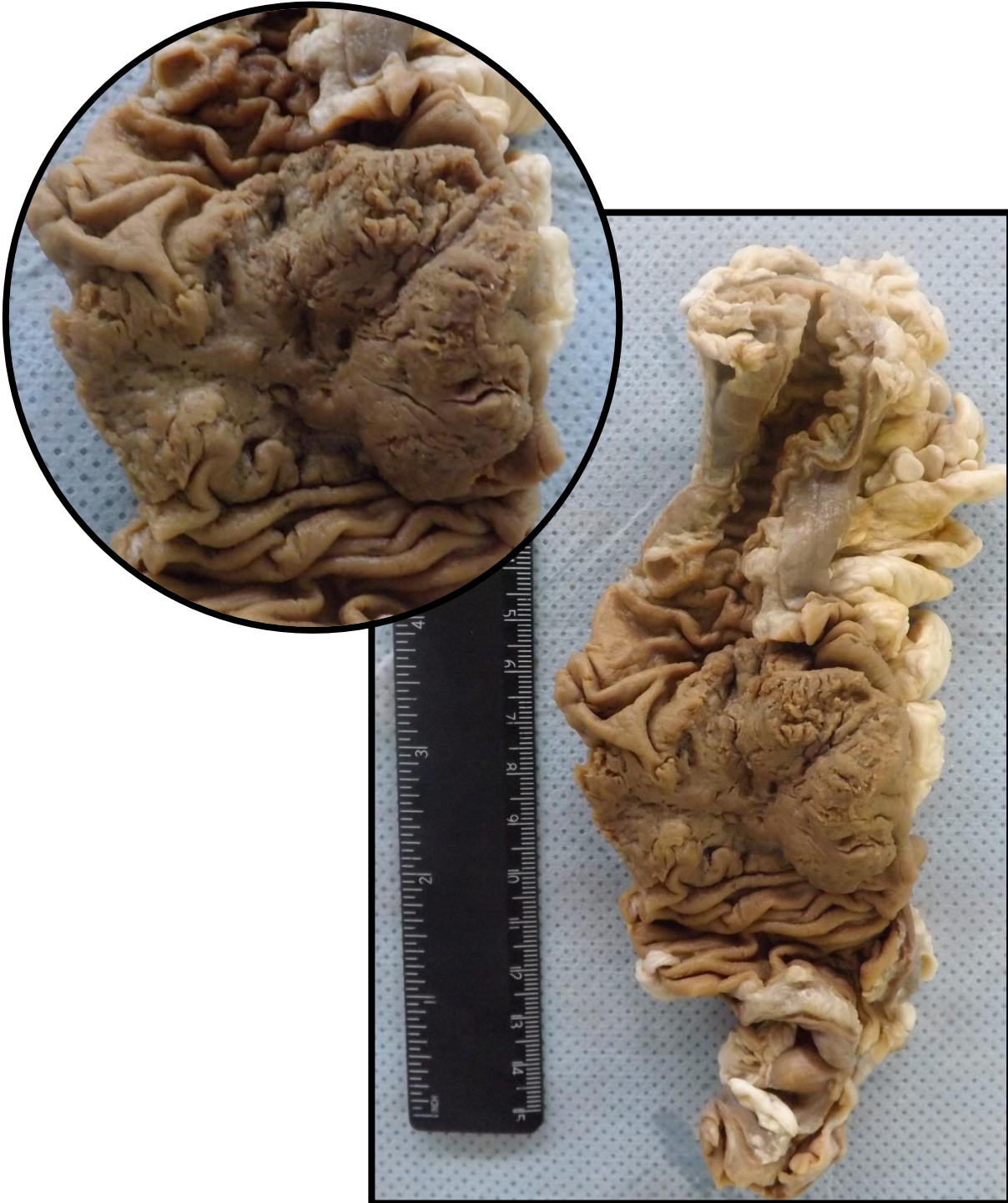Segmento de cólon esquerdo, apresentando lesão vegetante, constrictiva, com aspecto em anel de guardanapo, fosco, friável e pulverulento. Aspecto compatível com adenocarcinoma de cólon.

Presença de pólipó sésil (PS) e pólipó pediculado (PP).



## INTESTINO 7 (I7)

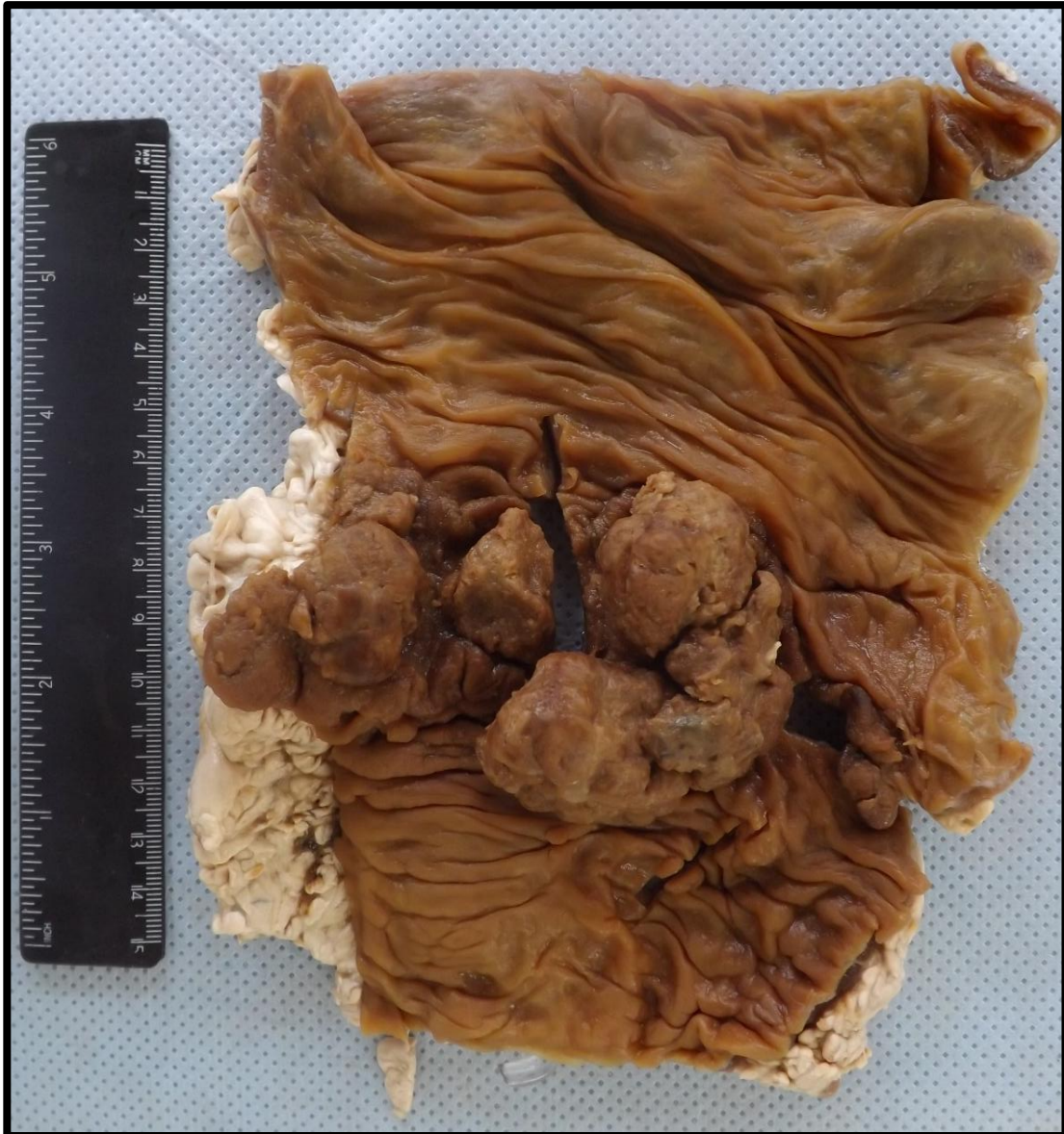Segmento de cólon esquerdo apresentando lesão vegetante, constrictiva, com aspecto em anel de guardanapo, fosco, friável e pulverulento. Aspecto compatível com adenocarcinoma de cólon.

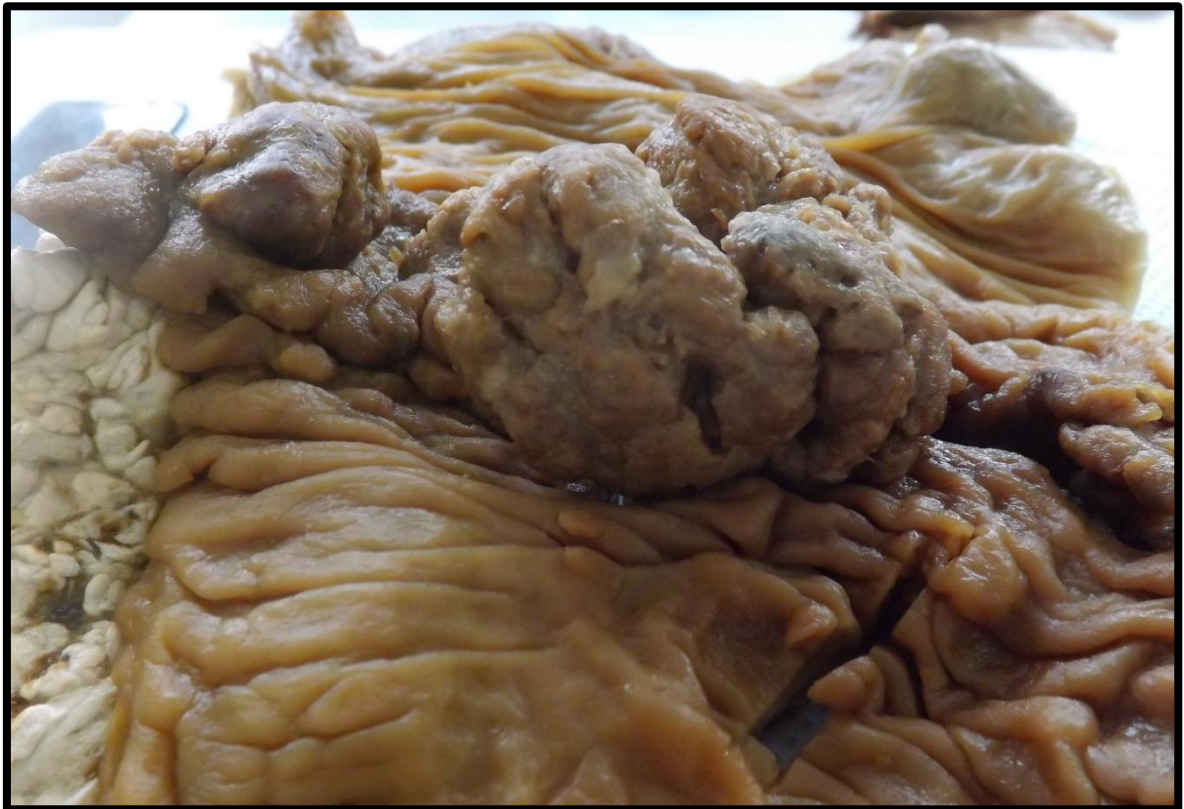
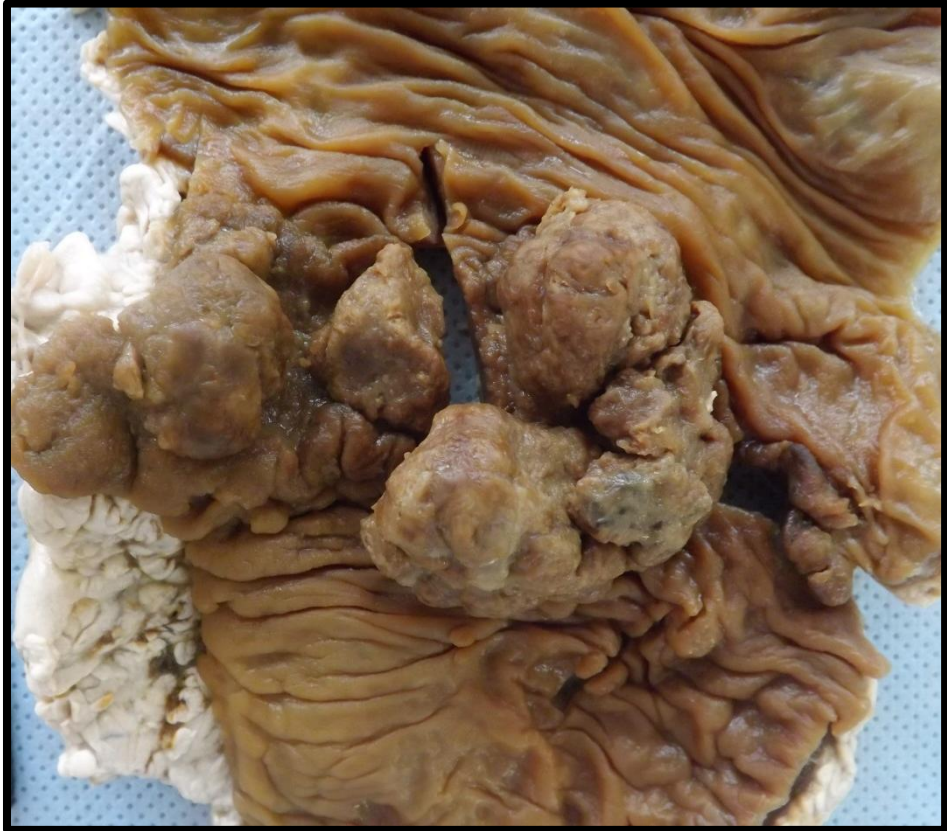


## INTESTINO 8 (I8)

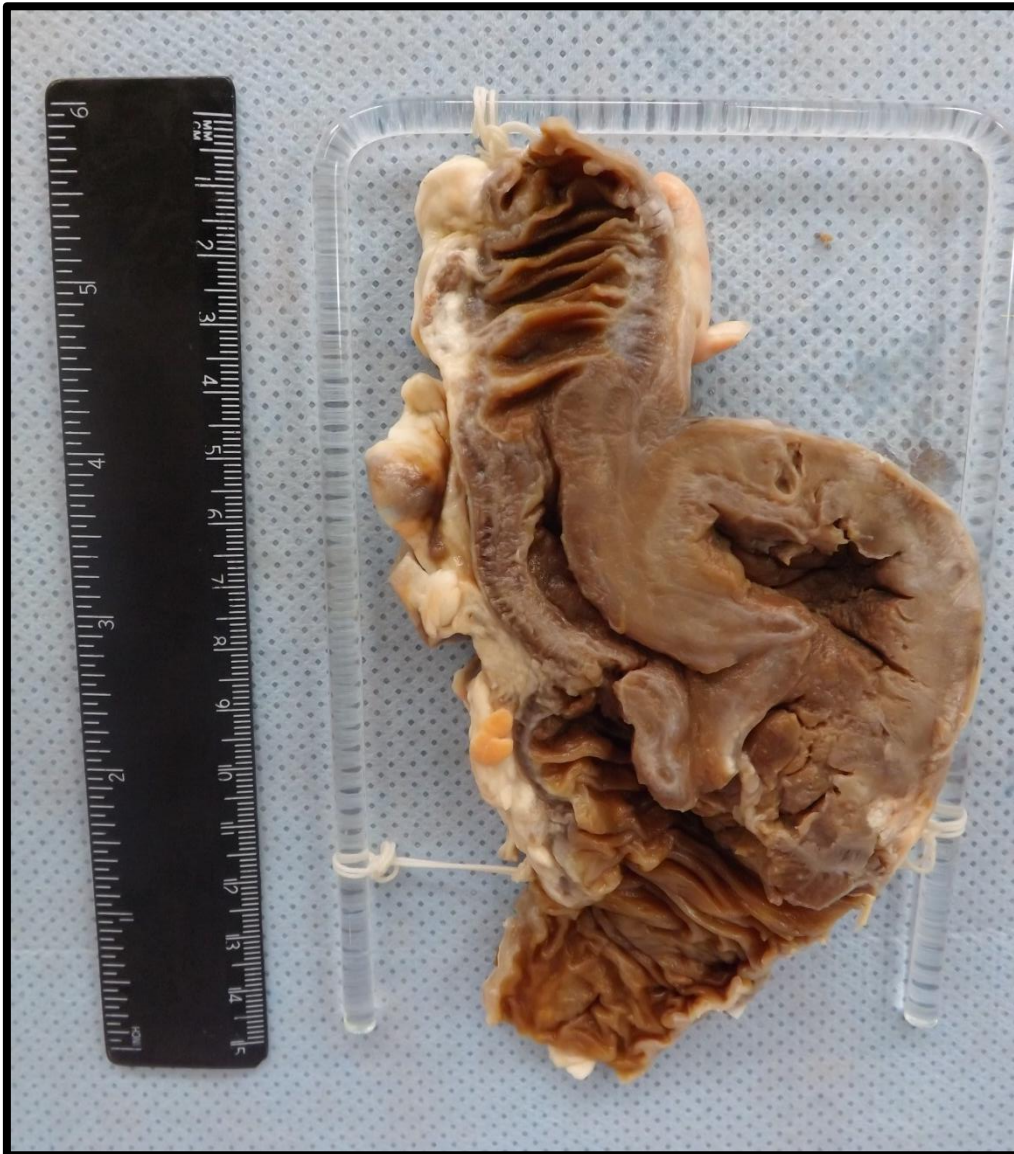Segmento de cólon direito com massa tumoral de aspecto vegetante, fosco, friável e pulverulento. A lesão infiltra toda a espessura da parede, estendendo-se da mucosa a serosa. Aspecto compatível com adenocarcinoma de cólon.





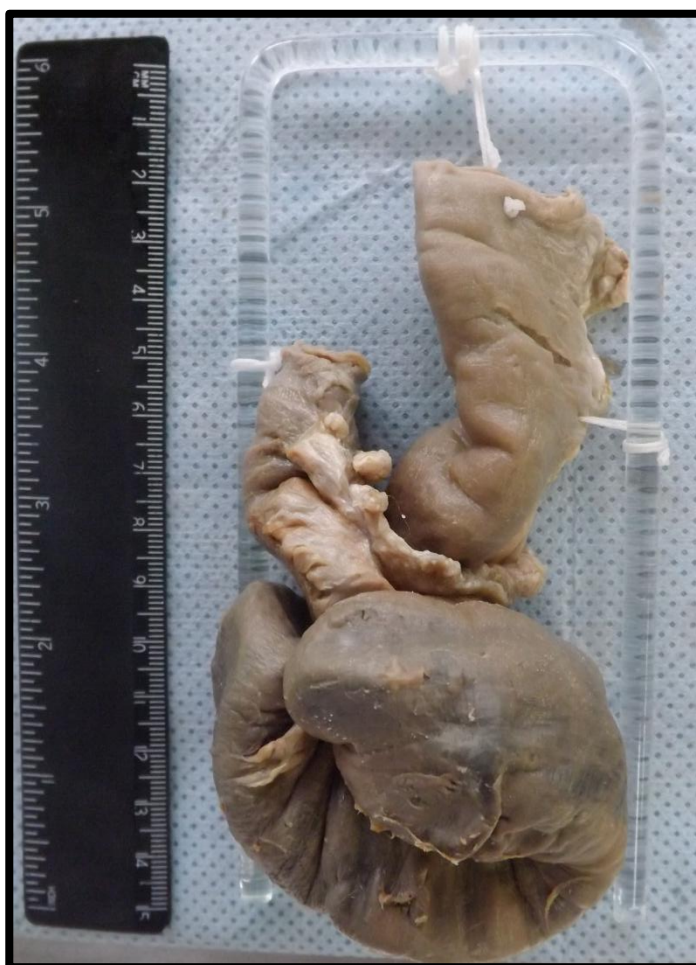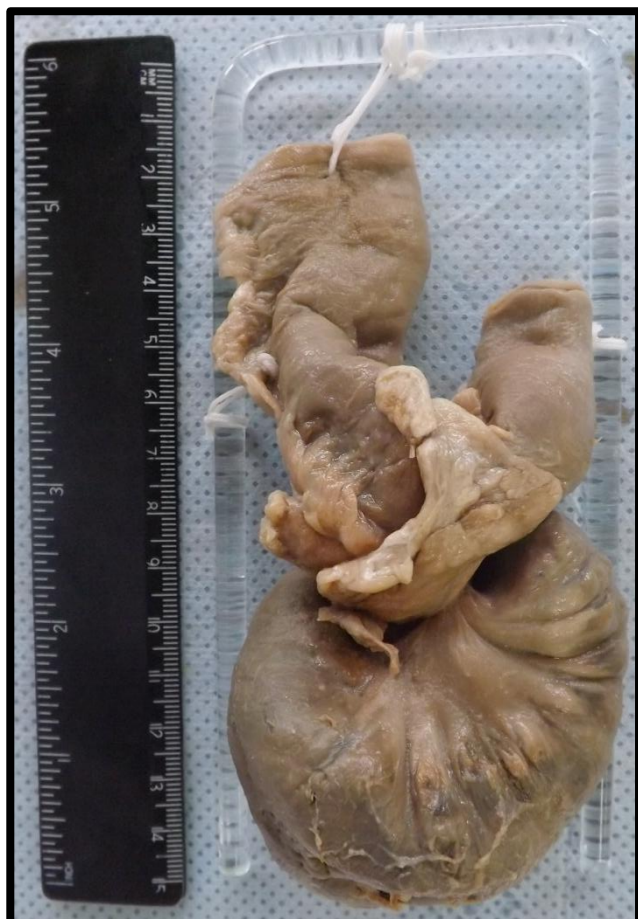## INTESTINO 9 (I9)

Segmento de intestino com características de intussuscepção (invaginação de um segmento do intestino dentro de outro provocado por onda de peristalse).



## INTESTINO 10 (I10)

Segmento de intestino com características de vólvulo (torção completa de uma alça intestinal ao redor de sua fixação mesentérica, produzindo obstrução intestinal e infarto).



---

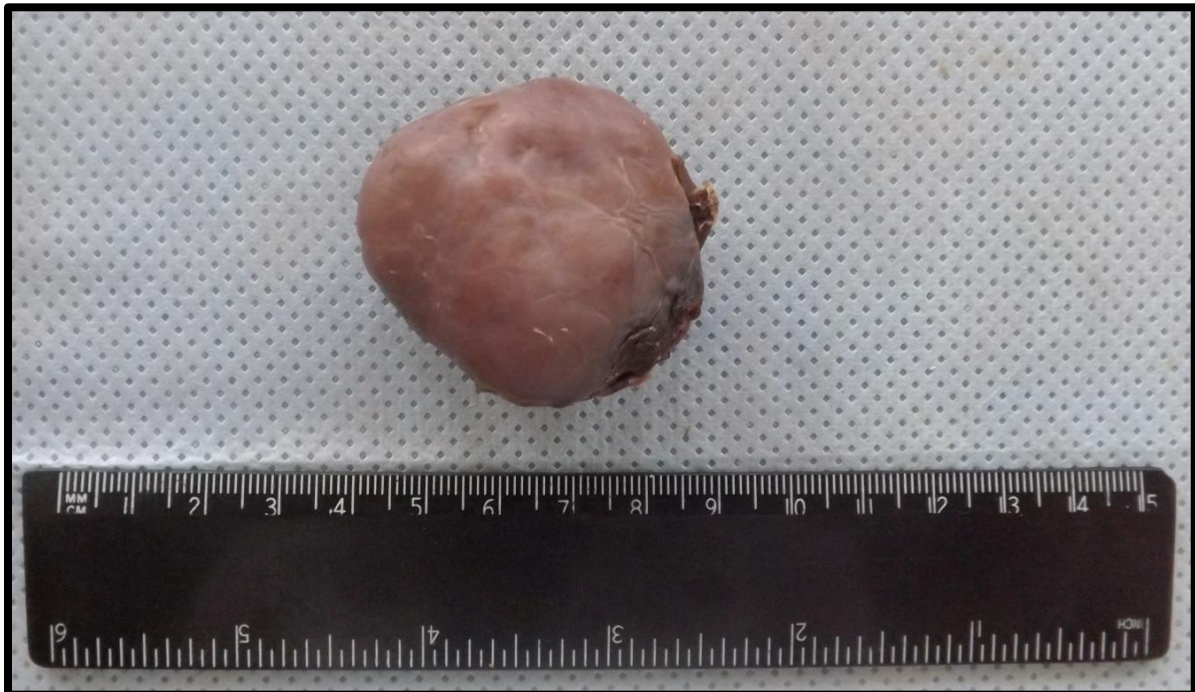
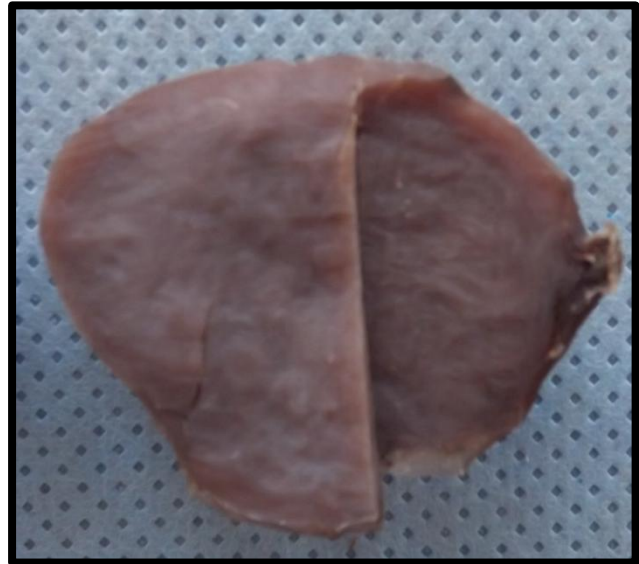
# MAMA

---

Mama 1 (M1)	Pág.93
Mama 2 (M2)	Pág.94
Mama 3 (M3)	Pág.96
Mama 4 (M4)	Pág.98
Mama 5 (M5)	Pág.100
Mama 6 (M6)	Pág.101
Mama 7 (M7)	Pág.102
Mama 8 (M8)	Pág.104
Mama 9 (M9)	Pág.105


### MAMA 1 (M1)

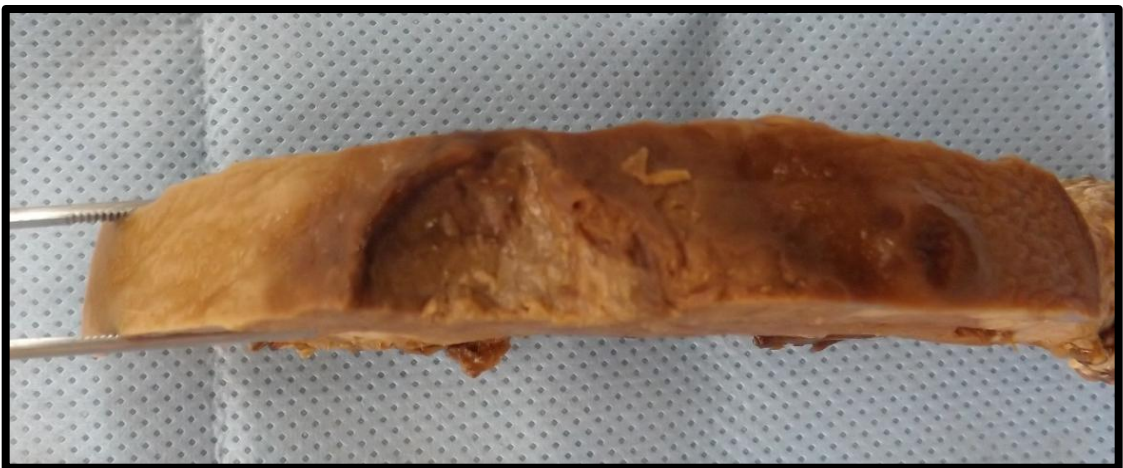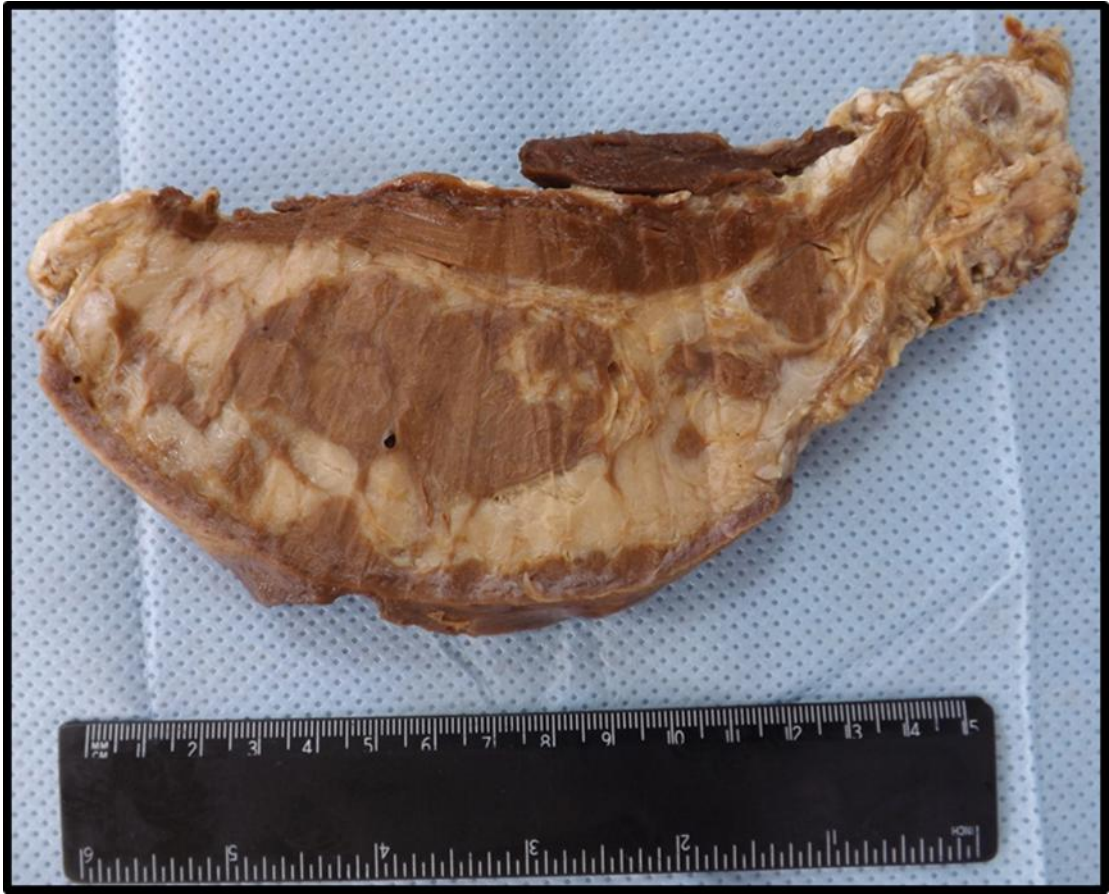
Lesão neoplásica benigna que apresenta pseudocápsula, coloração rósea acinzentada e consistência fibroelástica. A superfície de corte exibe aspecto homogêneo. Lesão compatível com fibroadenoma de mama.



## MAMA 2 (M2)

Corte de mama apresentando lesão de aspecto infiltrativo e mal delimitada. É possível observar também destruição do mamilo. Lesão compatível com adenocarcinoma de mama avançado.

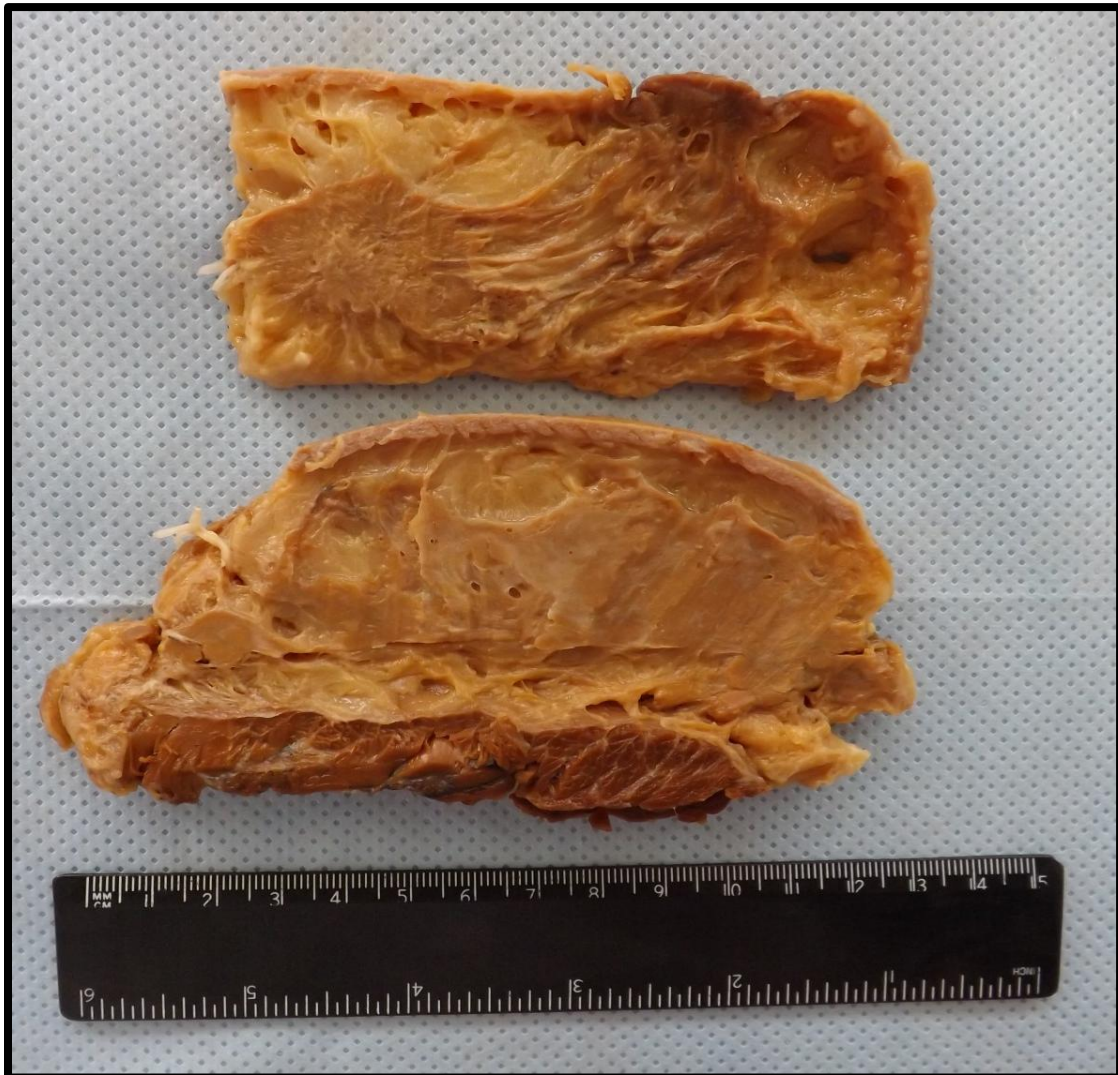


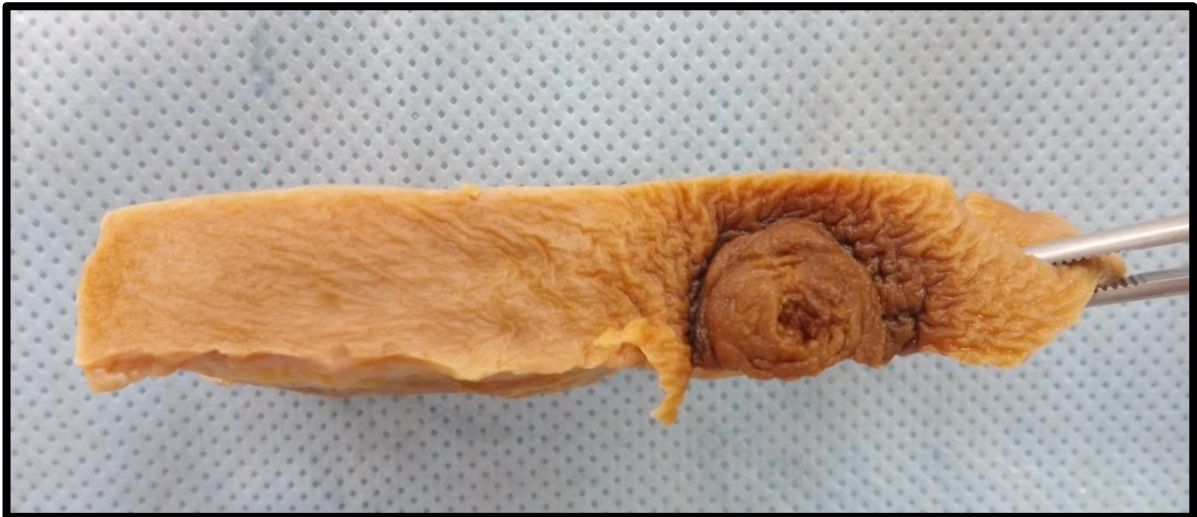
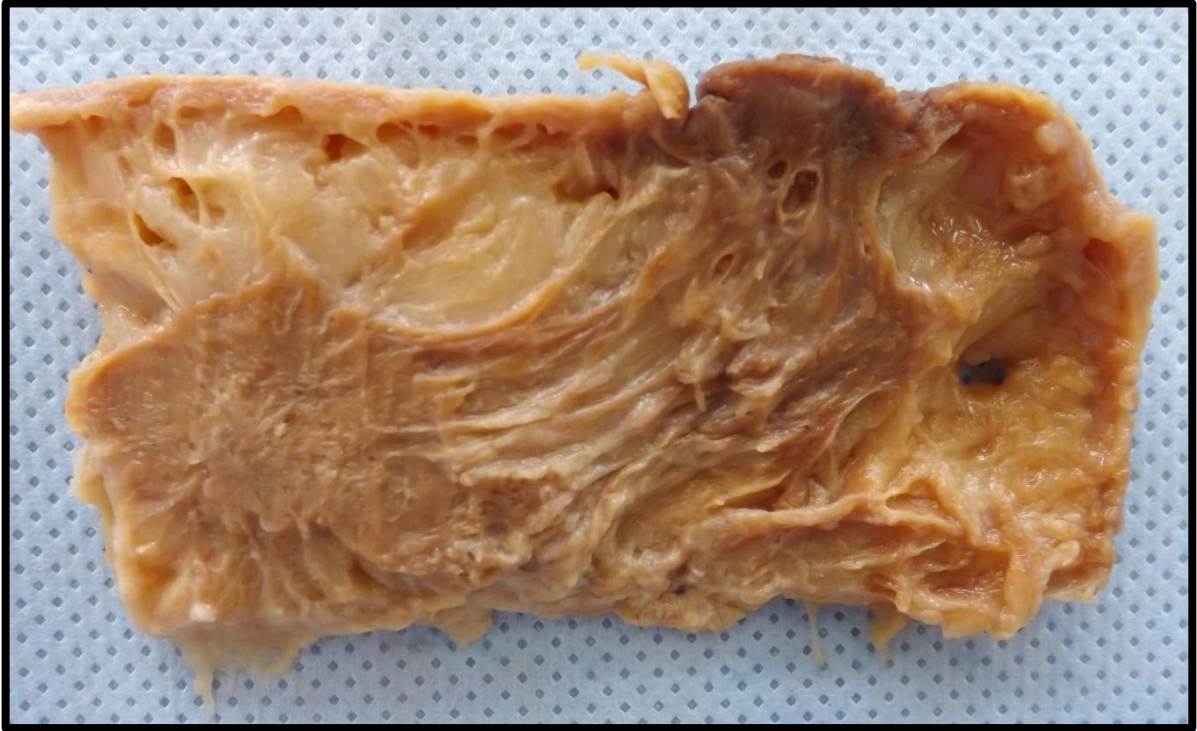



### MAMA 3 (M3)

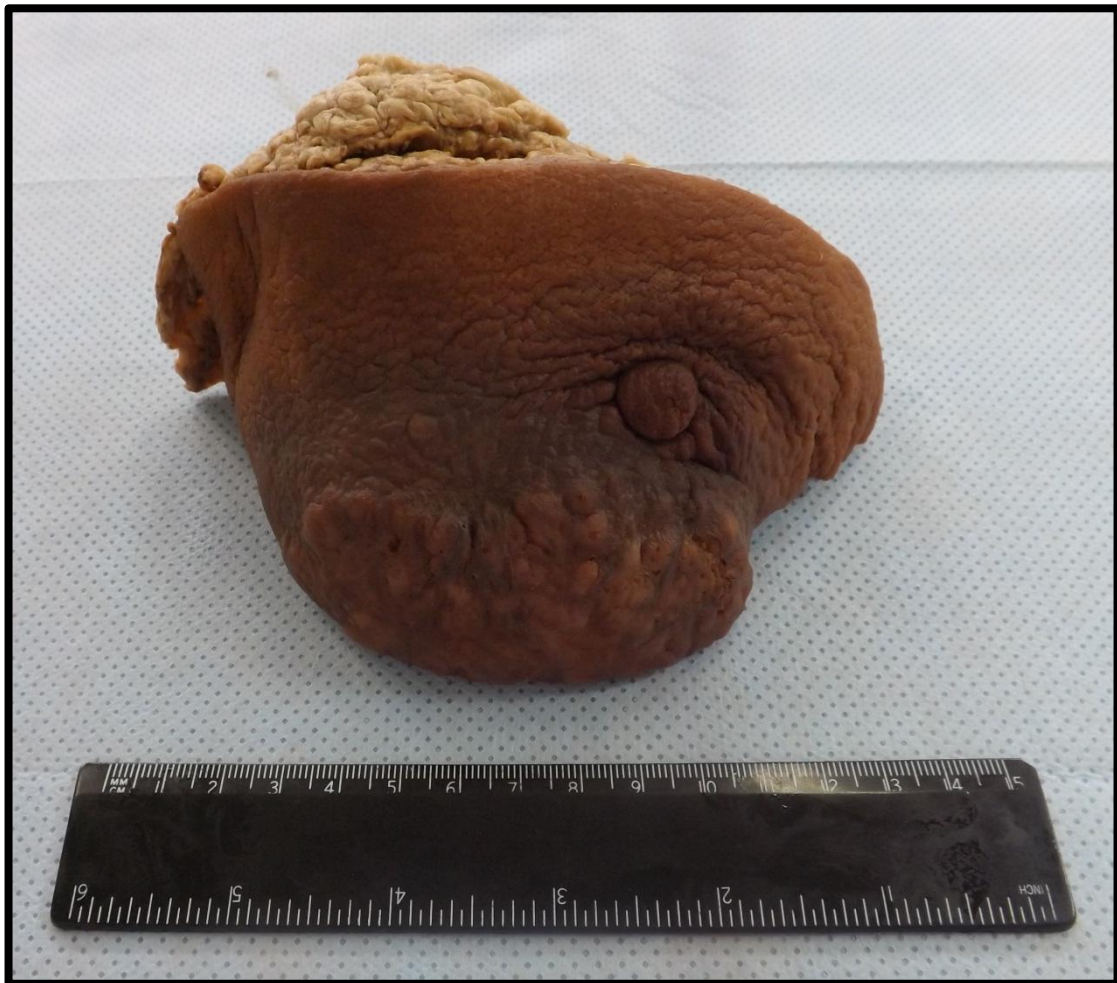Corte de mama apresentando lesão fosca, friável e pulverulenta, de aspecto infiltrativo e mal delimitada, É possível observar também retração do mamilo e pele em aspecto de casca de laranja. Lesão compatível com adenocarcinoma de mama.

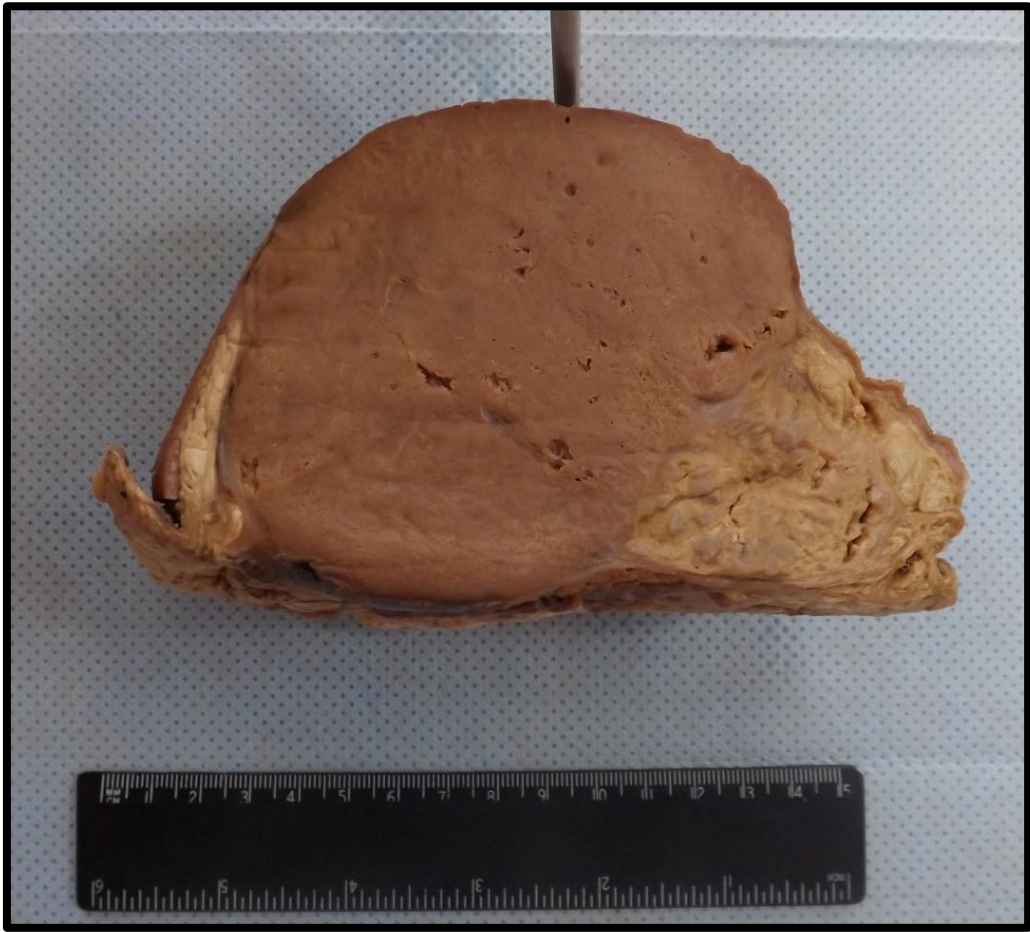
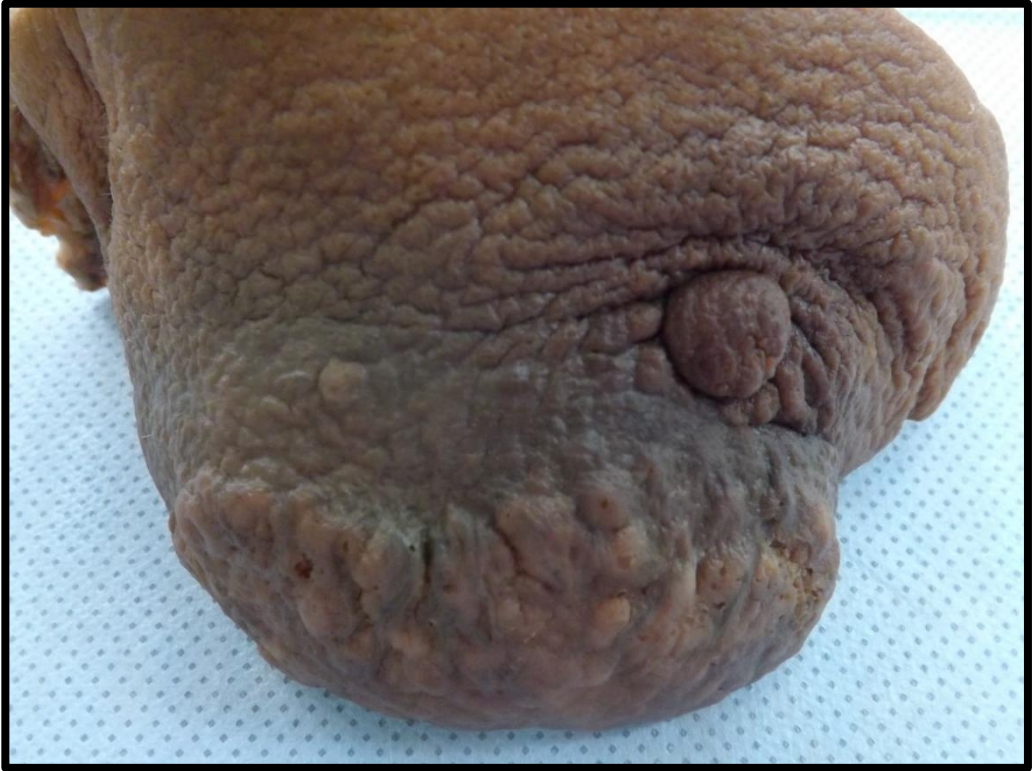


### MAMA 4 (M4)

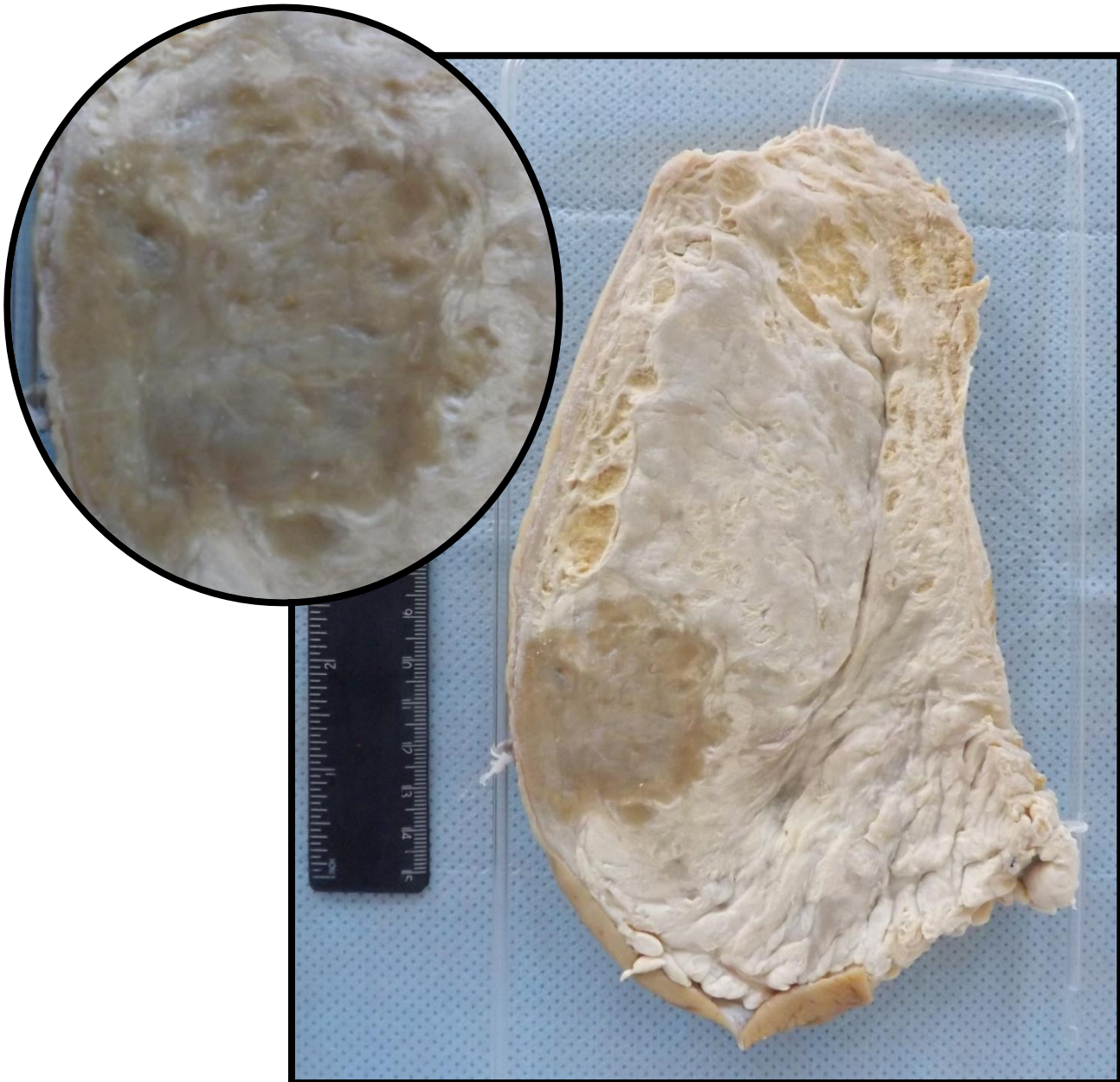
Mama apresentando lesão única e infiltrativa. É possível observar também retração do mamilo e pele em aspecto de casca de laranja. Lesão compatível com adenocarcinoma de mama.





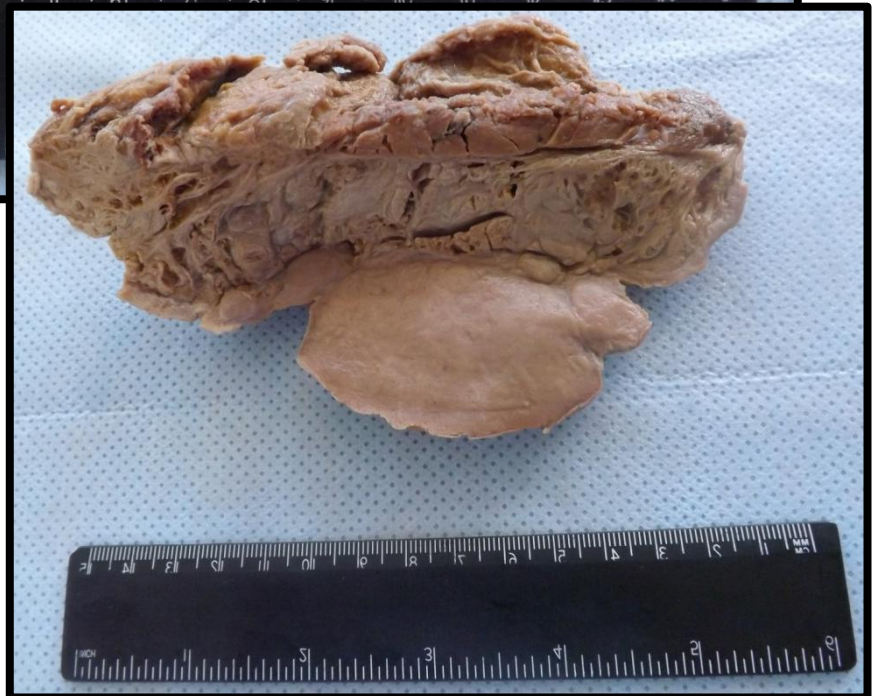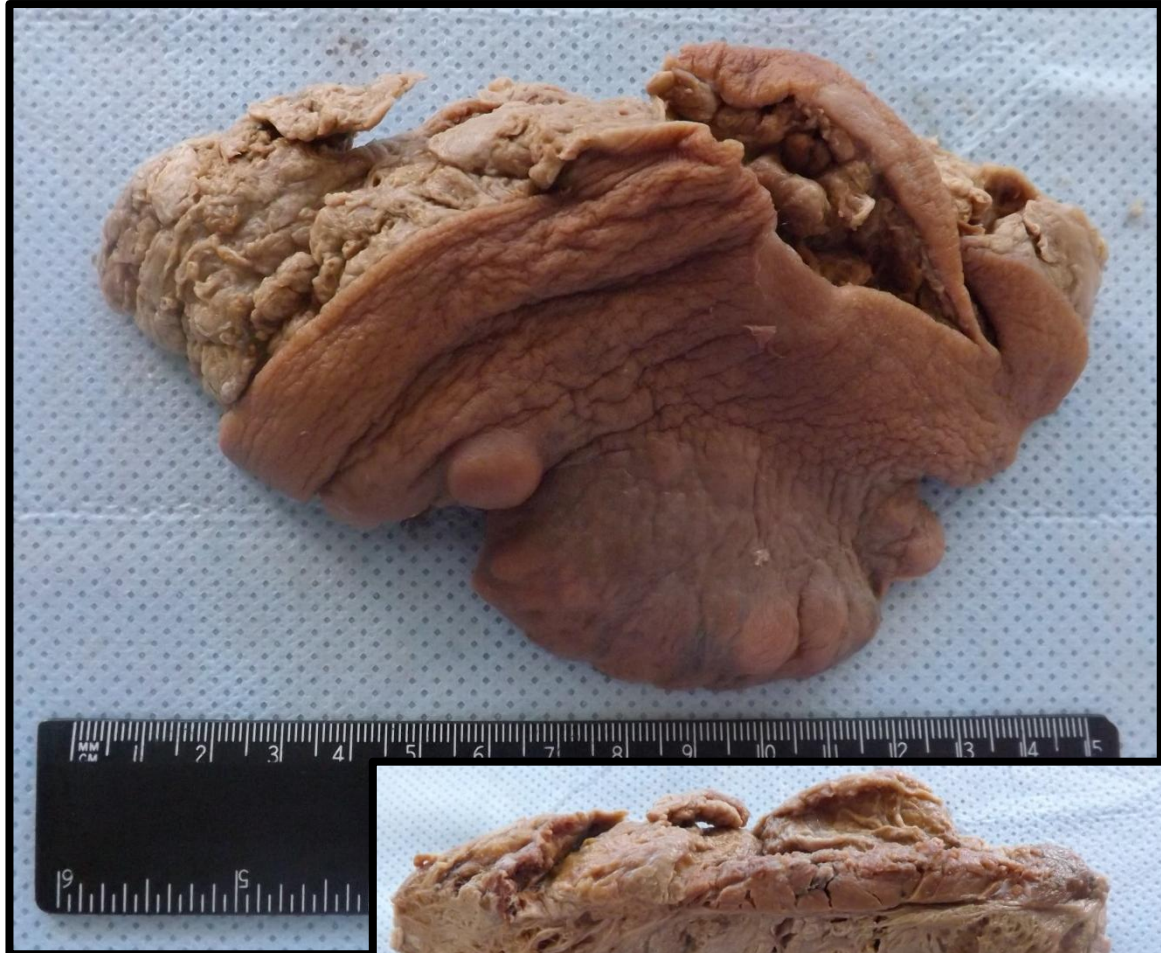### MAMA 5 (M5)

Segmento de mama com pele em aspecto de casca de laranja e mamilo retraído. Ao corte observa-se massa de aspecto infiltrativo, pardacenta, de limites imprecisos e localização retromamilar. Lesão compatível com adenocarcinoma de mama.



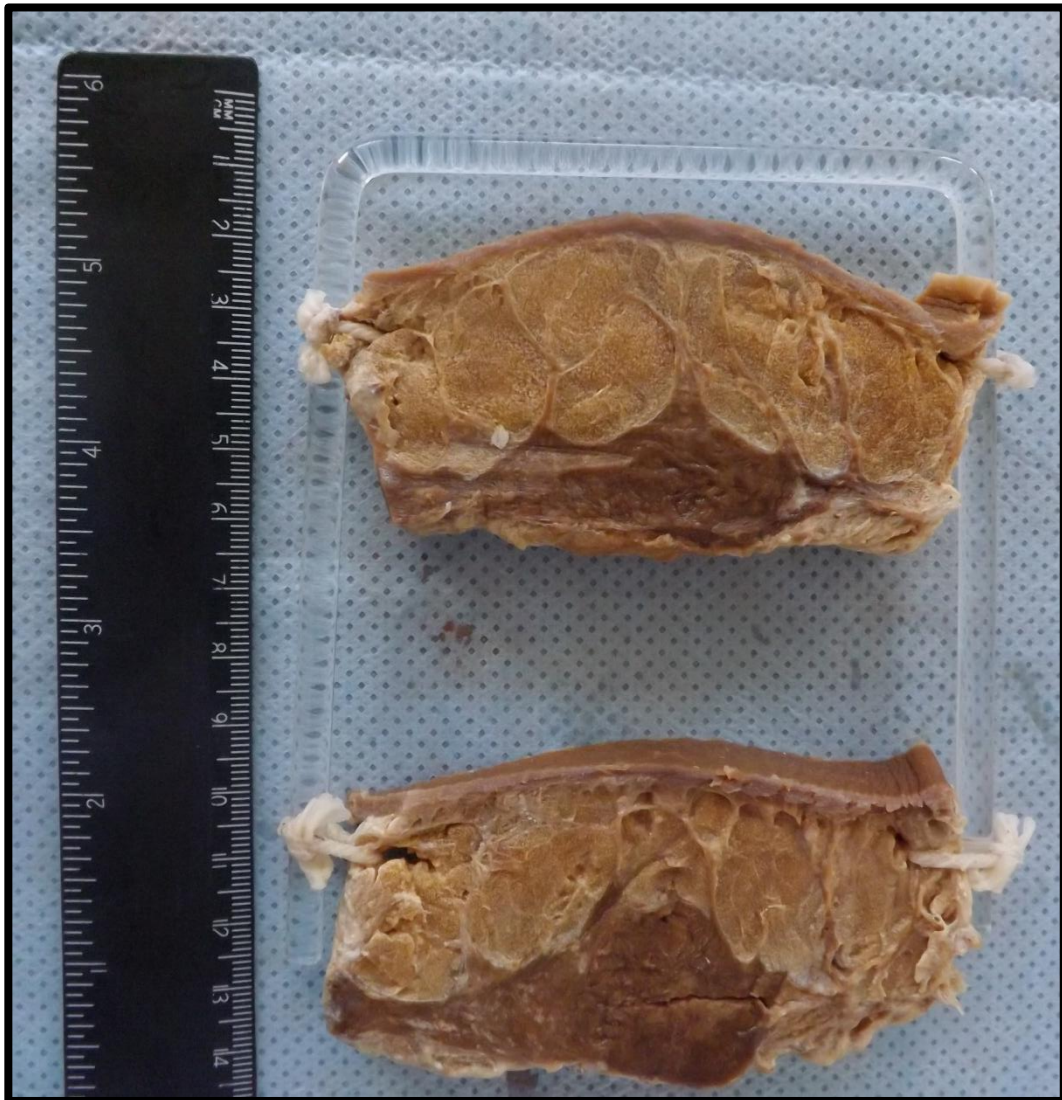## MAMA 6 (M6)

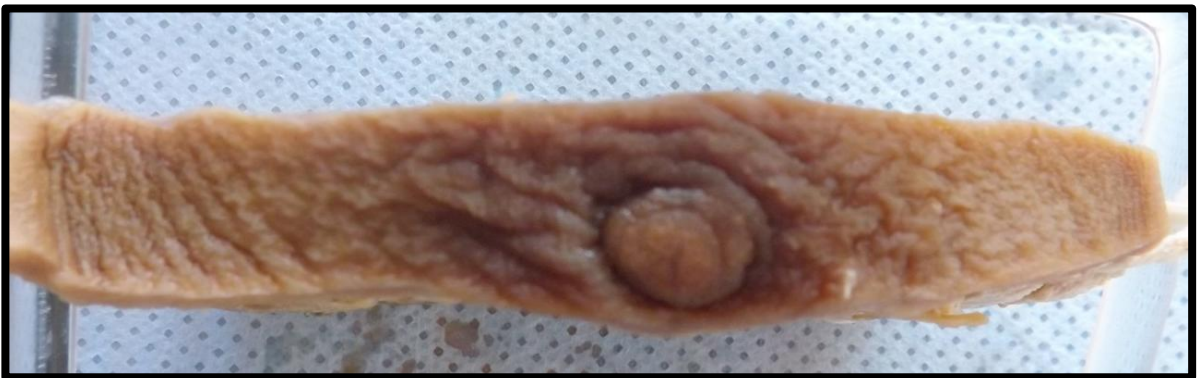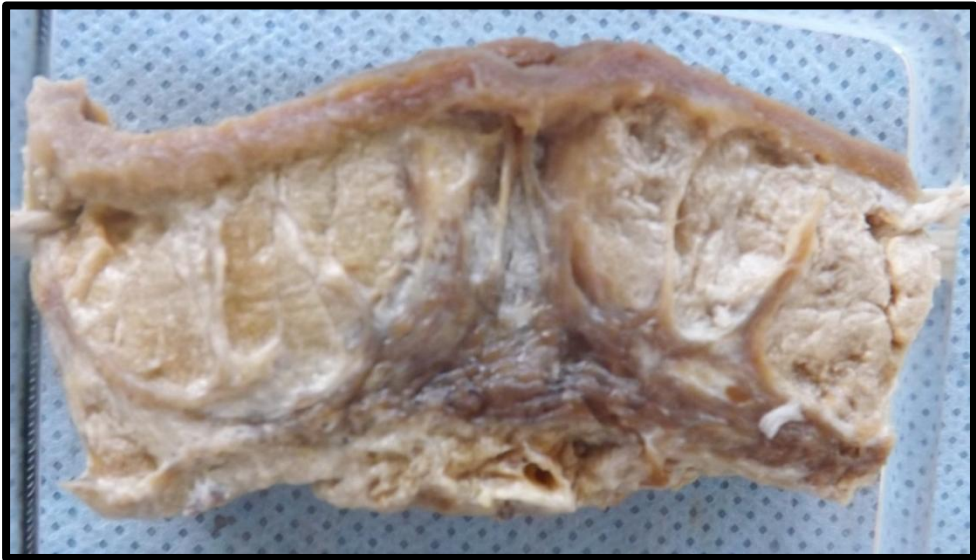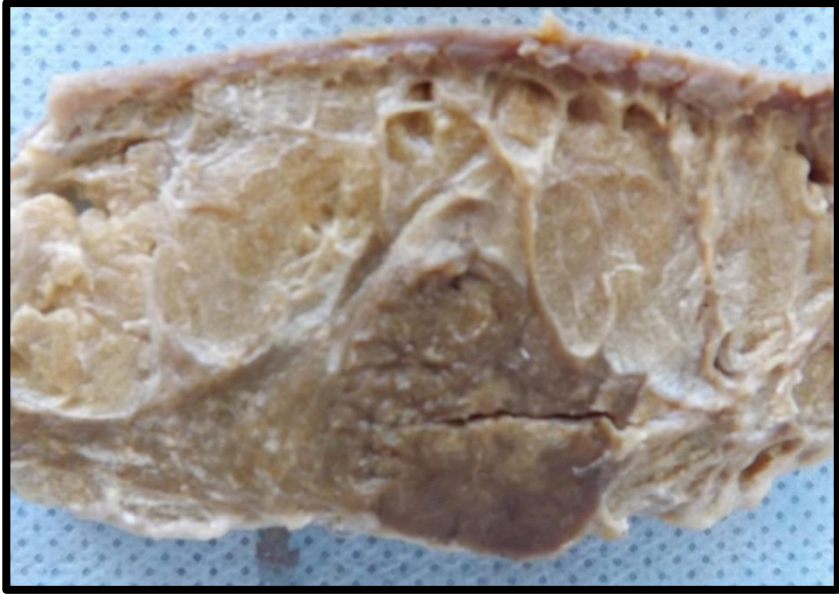
Mama apresentando lesão única de aspecto infiltrativo. É possível observar também retração do mamilo e pele em aspecto de casca de laranja. Lesão compatível com adenocarcinoma de mama.



## MAMA 7 (M7)

Corte de mama apresentando lesão de aspecto infiltrativo e mal delimitada. É possível observar também retração do mamilo e pele com aspecto de casca de laranja. Lesão compatível com adenocarcinoma de mama.

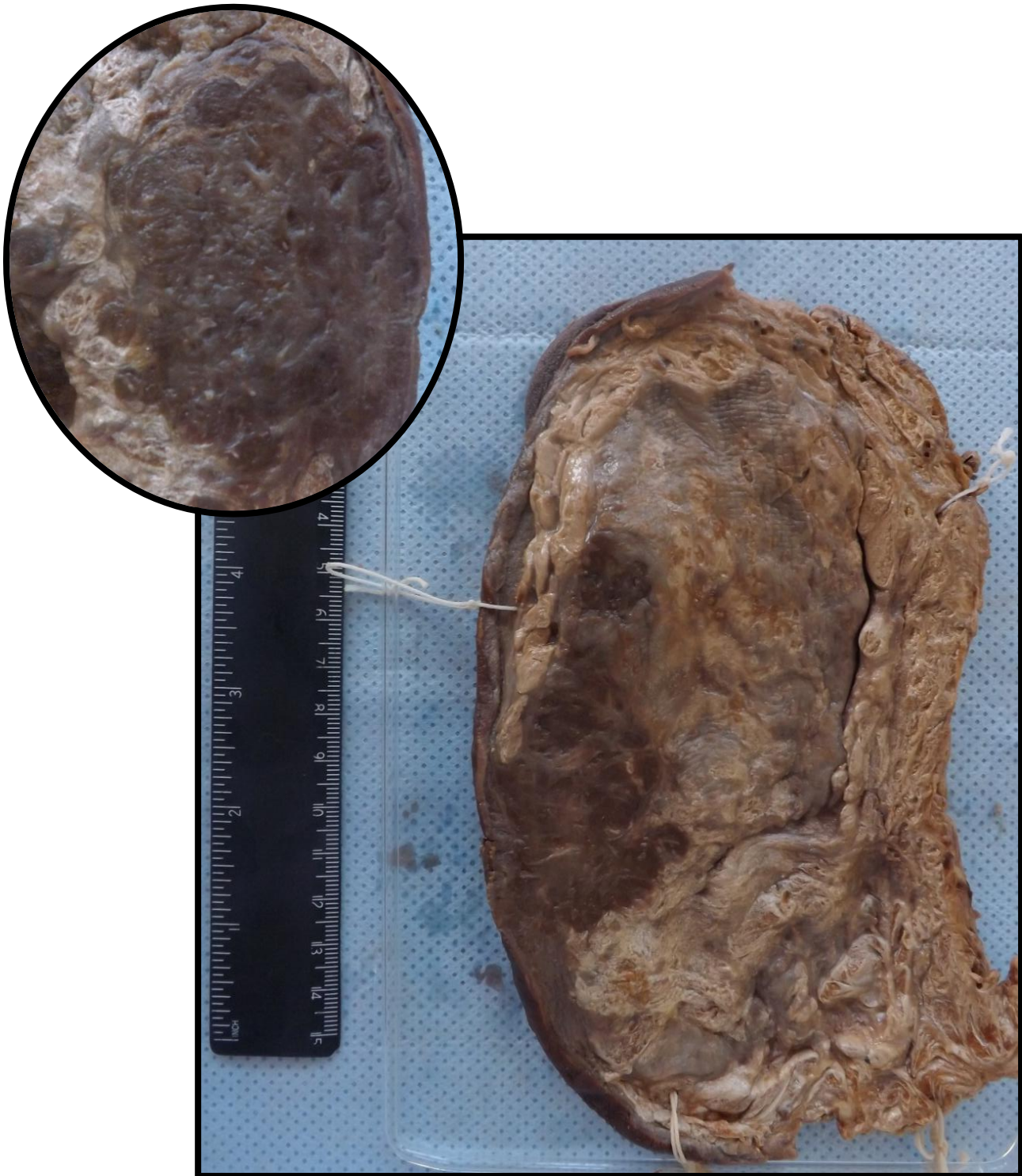






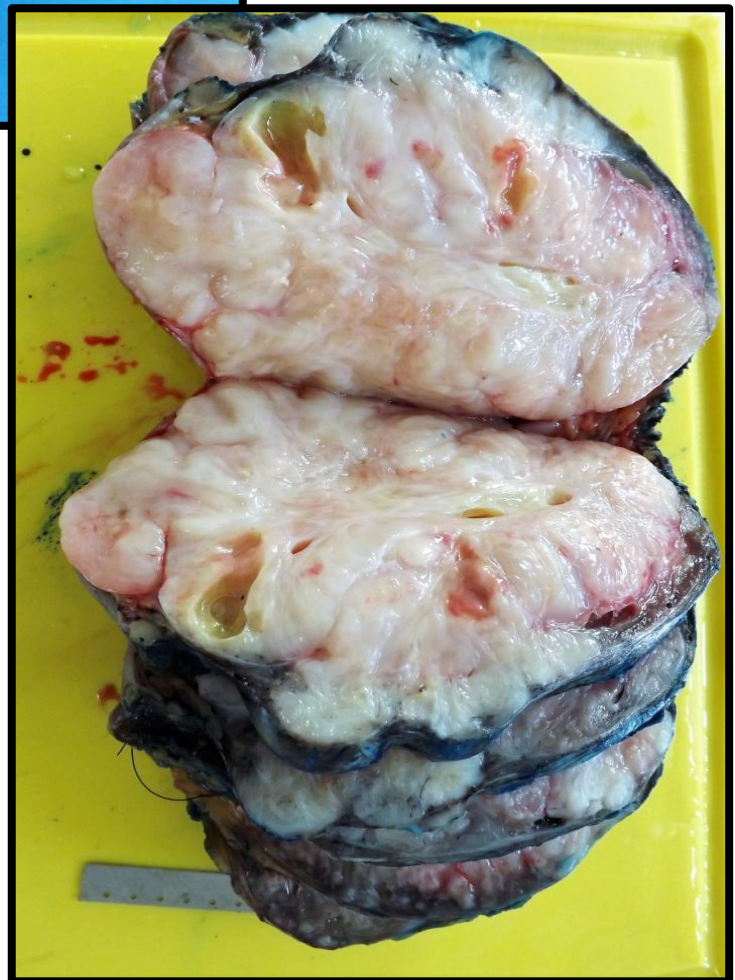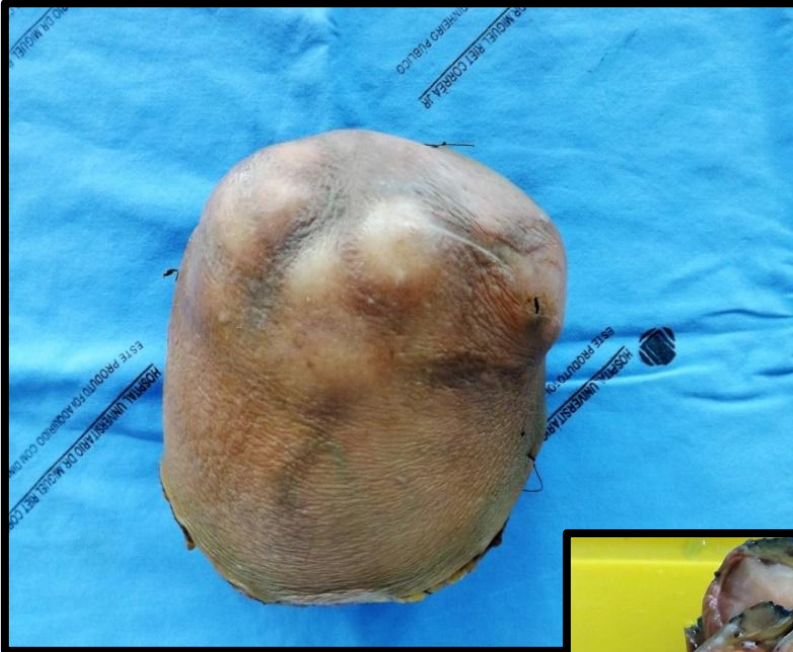### MAMA 8 (M8)

Segmento de mama apresentando pele com aspecto de casca de laranja e mamilo retraído. Ao corte, observa-se massa de aspecto infiltrativo, pardacenta, de limites imprecisos e localização retromamilar. Lesão compatível com adenocarcinoma de mama.



## MAMA 9 (M9)

Corte de mama apresentando lesão volumosa e bem delimitada. Aos cortes identificam-se nódulos de vários tamanhos, delimitados por fendas. Aspecto compatível com tumor filóide (*phylloides*) de mama.



---

# MÚSCULO ESQUELÉTICO

---

M. esquelético 1 (ME1)	Pág.107
M. esquelético 2 (ME2)	Pág.108
M. esquelético 3 (ME3)	Pág.109
M. esquelético 4 (ME4)	Pág.111
M. esquelético 5 (ME5)	Pág.113
M. esquelético 6 (ME6)	Pág.114
M. esquelético 7 (ME7)	Pág.115

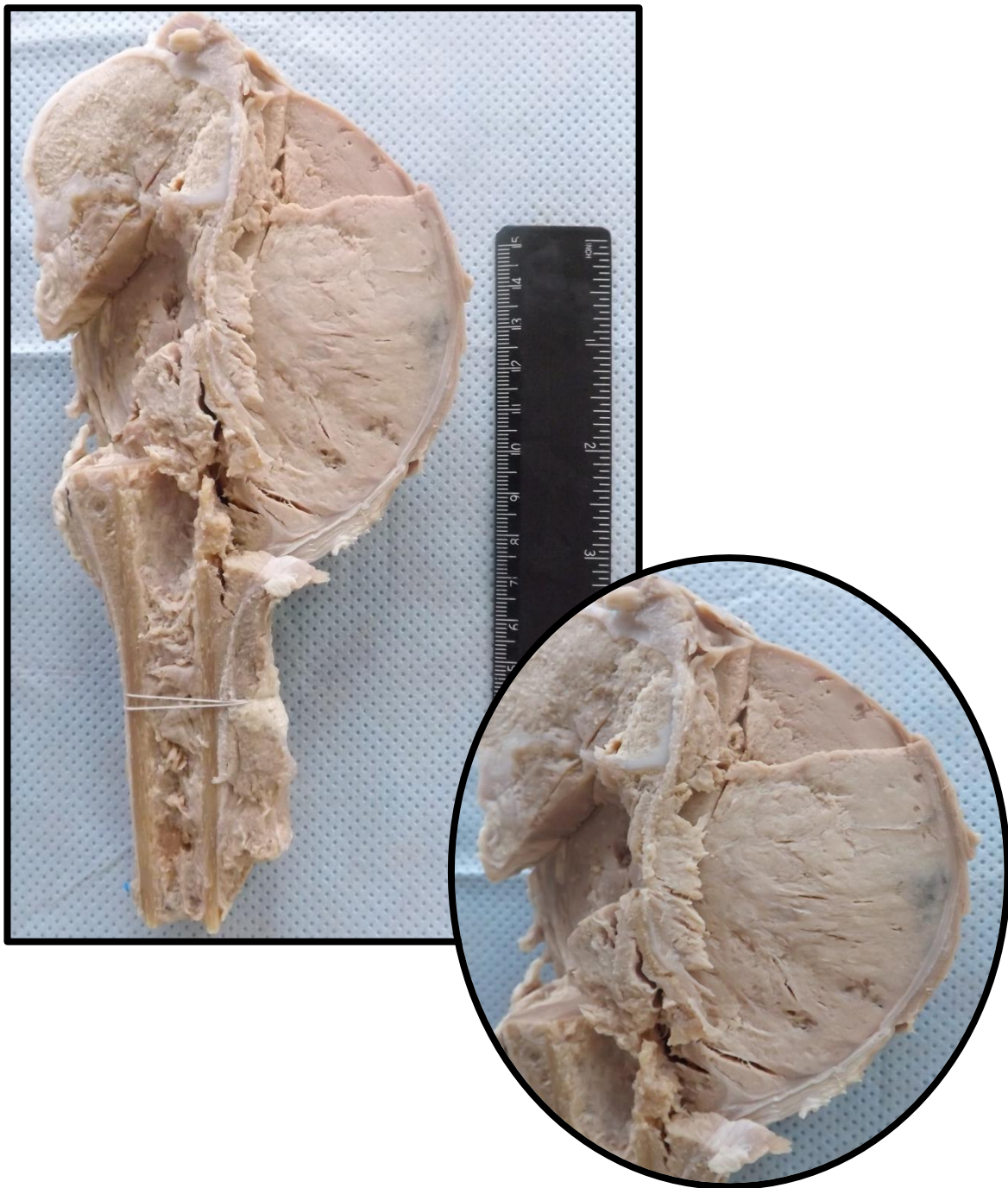
## MÚSCULO ESQUELÉTICO 1 (ME1)

Segmento proximal de tíbia, com massa em região metafisária. A massa é infiltrativa e friável, sendo constituída por tecido de coloração acinzentada. Esta infiltra perióstio e chega junto às partes moles. Nota-se que a cartilagem fisária (de crescimento) está mantida. Aspecto compatível com osteossarcoma (neoplasia mesenquimal maligna).



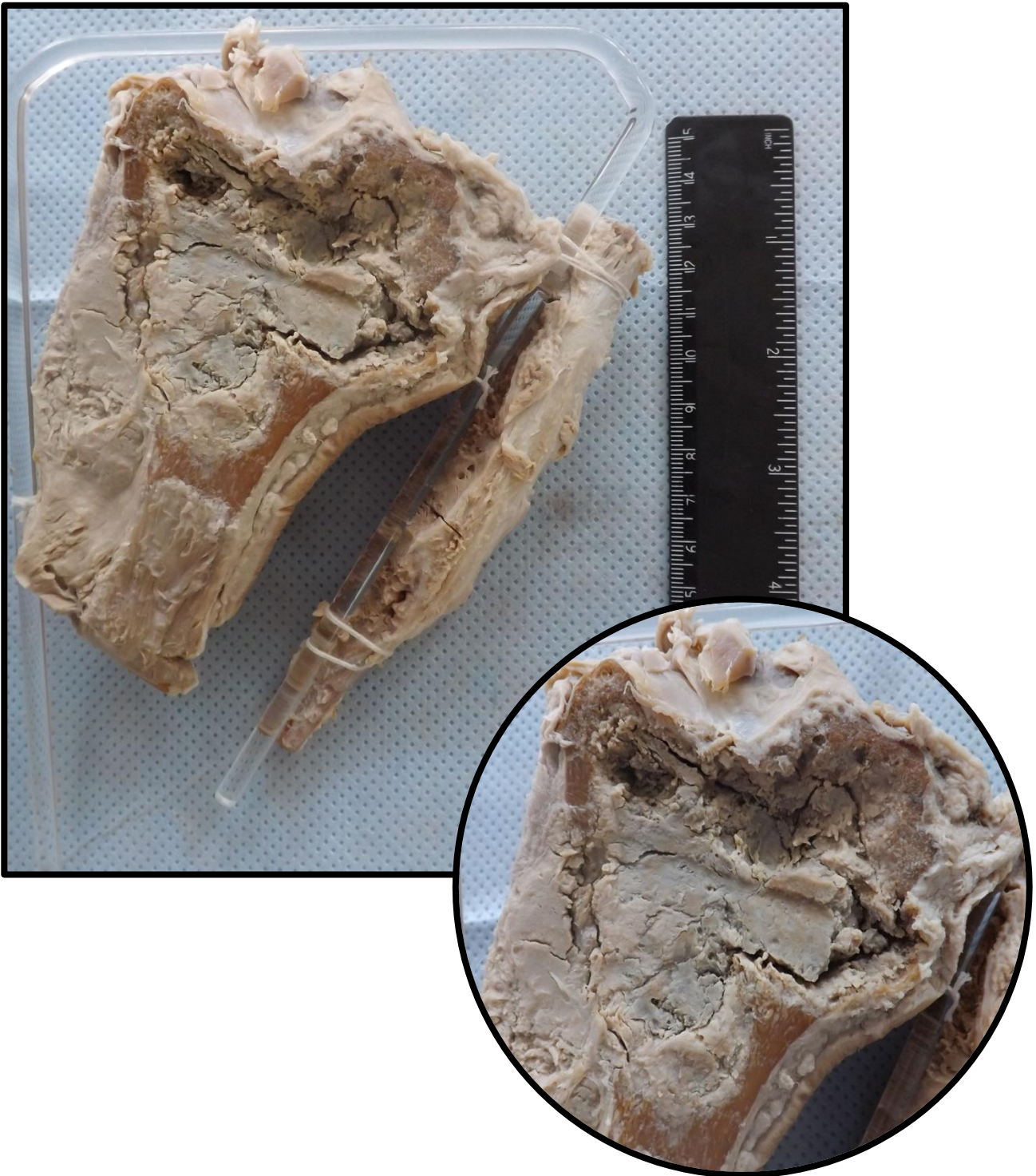
## MÚSCULO ESQUELÉTICO 2 (ME2)



Segmento distal de fêmur, com lesão infiltrativa localizada em região metafisária. Esta massa é constituída por tecido de coloração acinzentada e friável. A massa infiltra perióstio e chega junto às partes moles. Aspecto compatível com osteossarcoma (neoplasia mesenquimal maligna).



### MÚSCULO ESQUELÉTICO 3 (ME3)

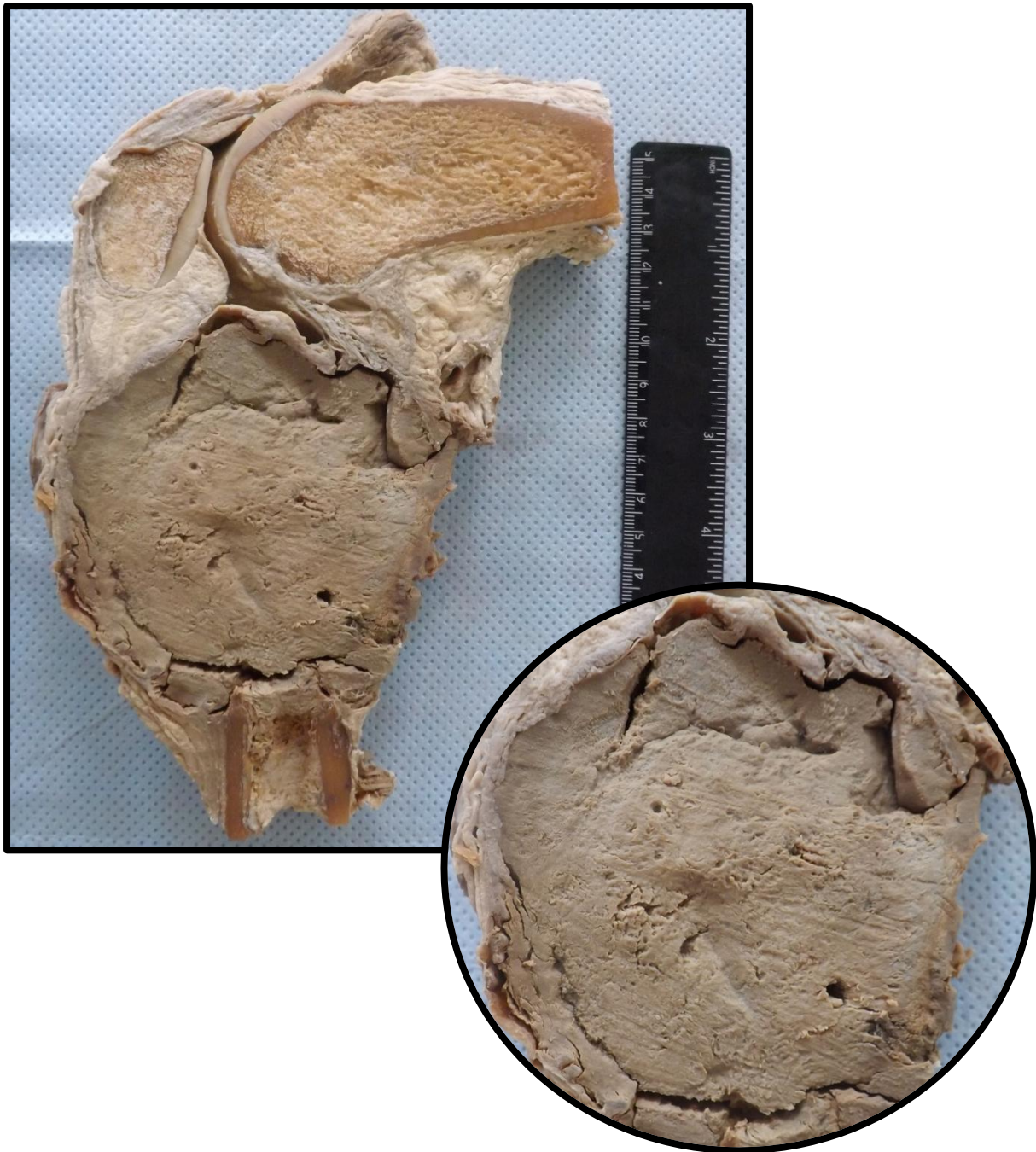Segmento proximal de tíbia e fíbula, com massa de tecido infiltrativa, de coloração acinzentada, friável, localizada em regiões metafisária e epifisária. A massa infiltra perióstio e chega junto às partes moles e porção proximal da fíbula. Aspecto compatível com osteossarcoma (neoplasia mesenquimal maligna).



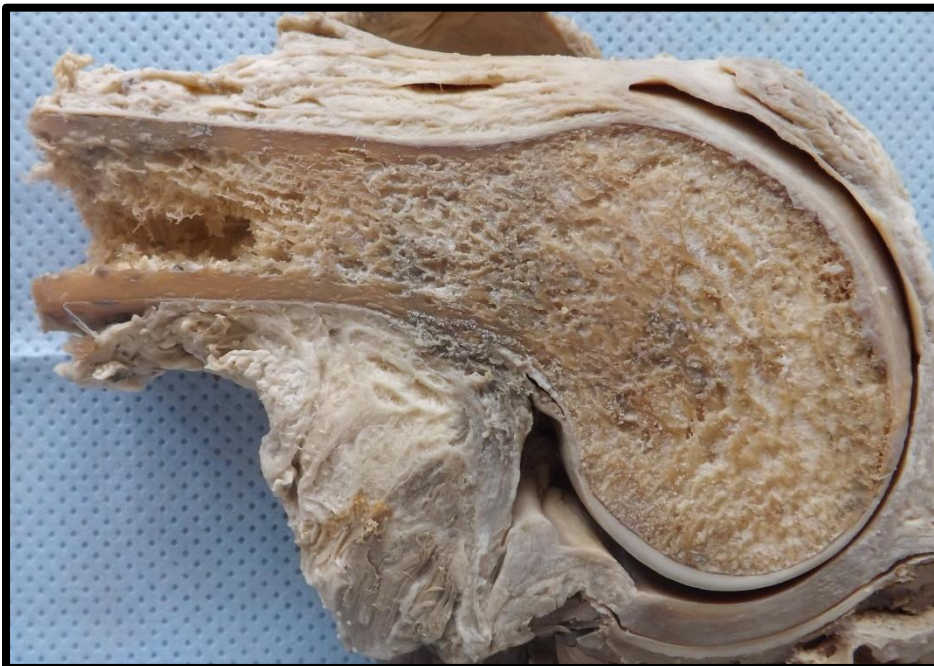
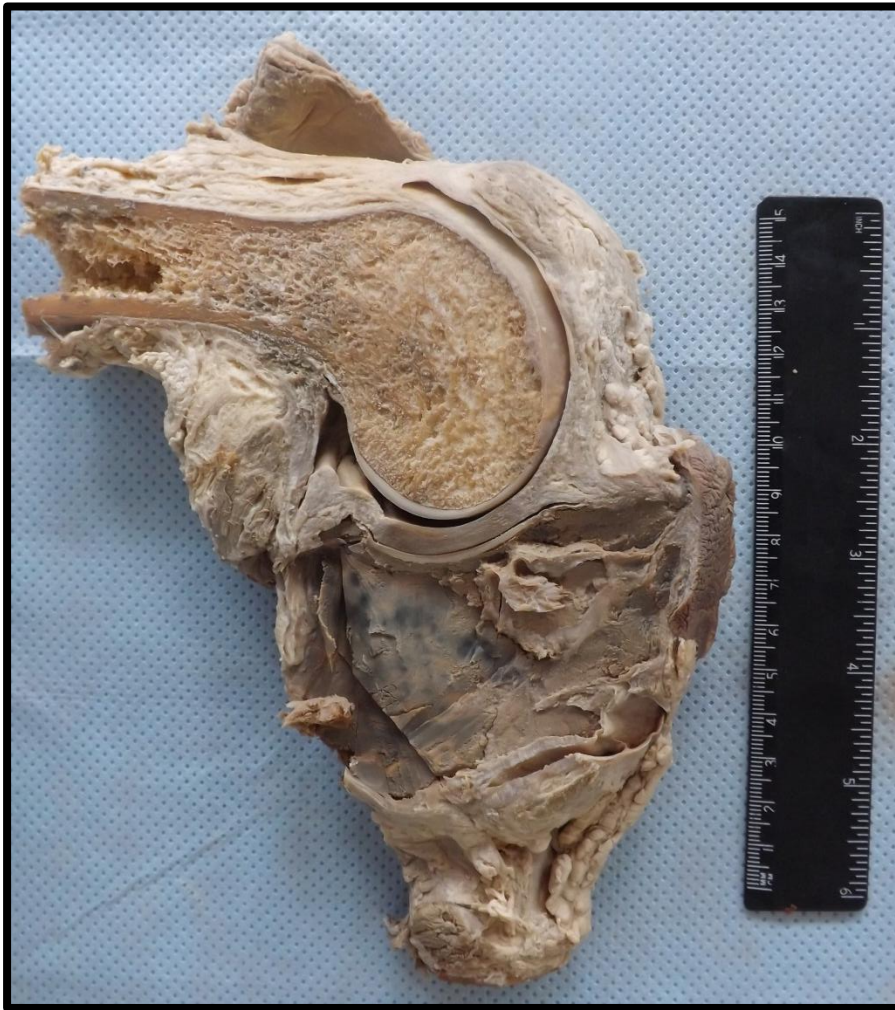

## MÚSCULO ESQUELÉTICO 4 (ME4)

Segmento de tíbia, com massa de tecido expansiva, bem delimitada, de coloração acinzentada, friável, localizada em região metafisária e diafisária. A massa comprime as estruturas articulares do joelho. Aspecto compatível com osteossarcoma (neoplasia mesenquimal maligna).







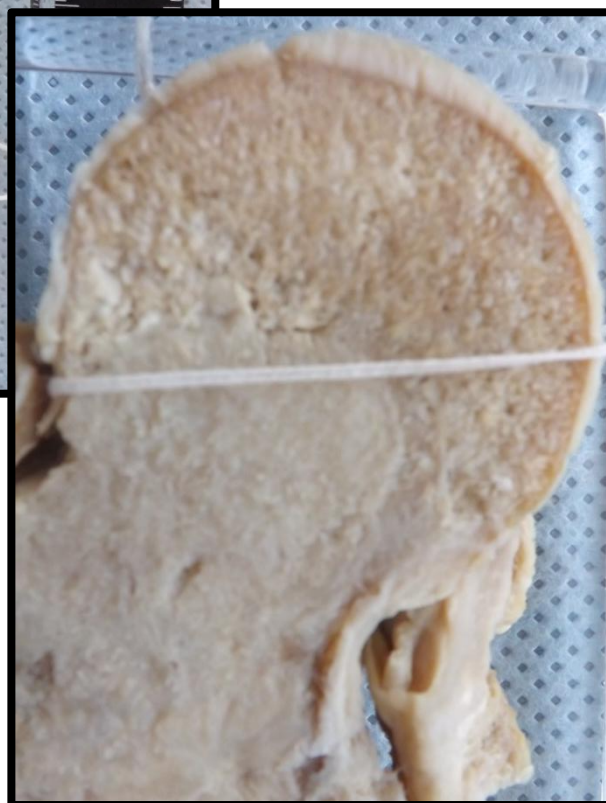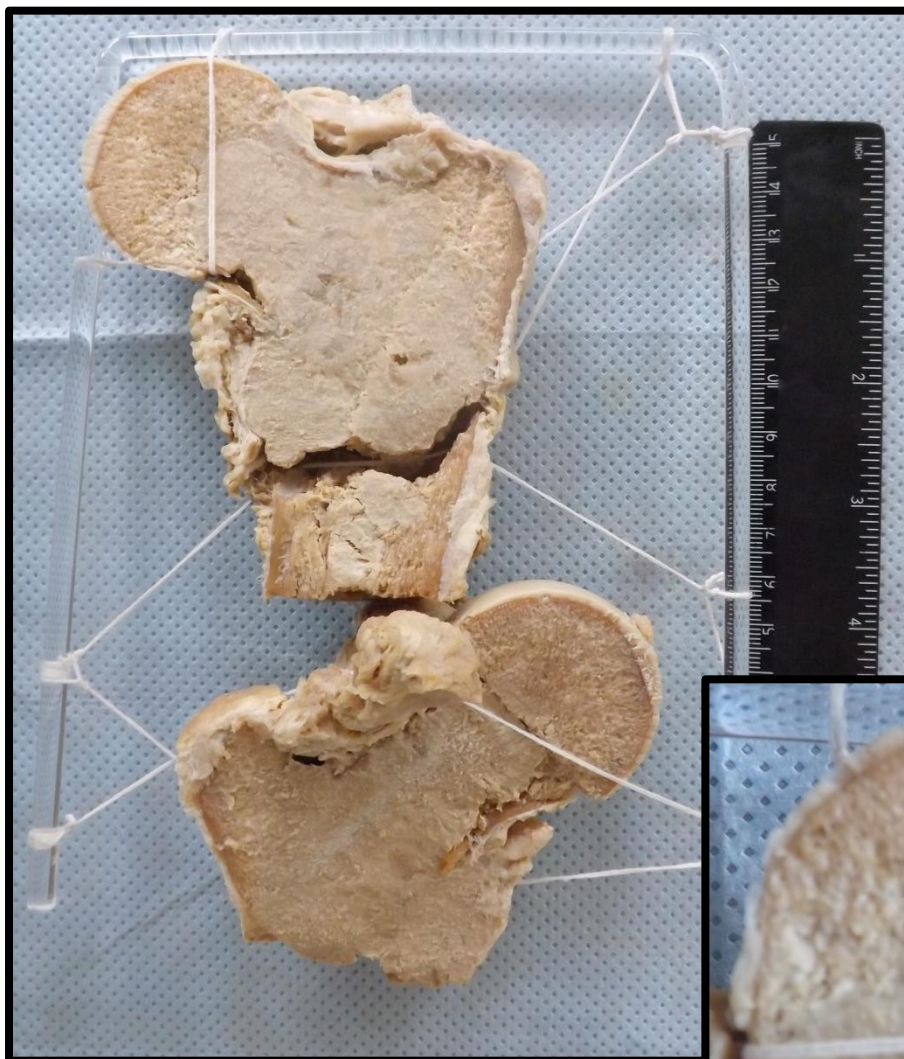## MÚSCULO ESQUELÉTICO 5 (ME5)

Segmento distal de fêmur e proximal de tíbia. Observa-se massa de tecido infiltrativo, de coloração acinzentada, friável, localizada em região distal do fêmur. A massa infiltra perióstio e chega junto às partes moles. Aspecto compatível com osteossarcoma (neoplasia mesenquimal maligna). Nota-se ainda fratura em região distal do fêmur.



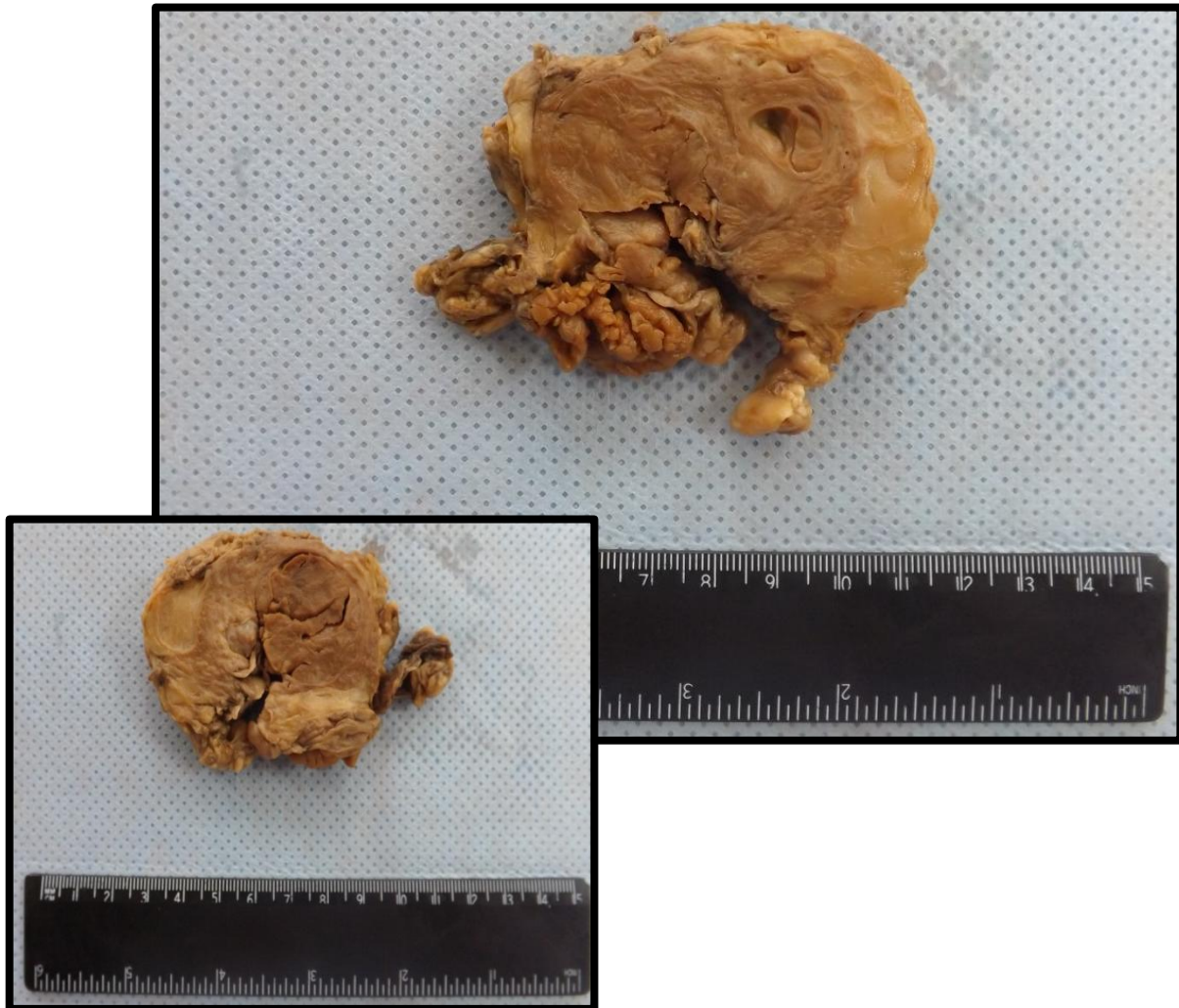
## MÚSCULO ESQUELÉTICO 6 (ME6)

Segmento de fêmur proximal, com massa infiltrativa e friável, em região metafisária e diafisária. Esta é constituída por tecido de coloração acinzentada. A massa infiltra perióstio. Aspecto compatível com osteossarcoma (neoplasia mesenquimal maligna). Observa-se também fratura junto ao colo do fêmur.



## MÚSCULO ESQUELÉTICO 7 (ME7)

Porção de tecido muscular e adiposo, com massa de cor creme escura, com delimitação imprecisa em relação ao tecido muscular e de consistência macia. Aspecto compatível com rabdomyossarcoma.



---

# LARINGE E OROFARINGE

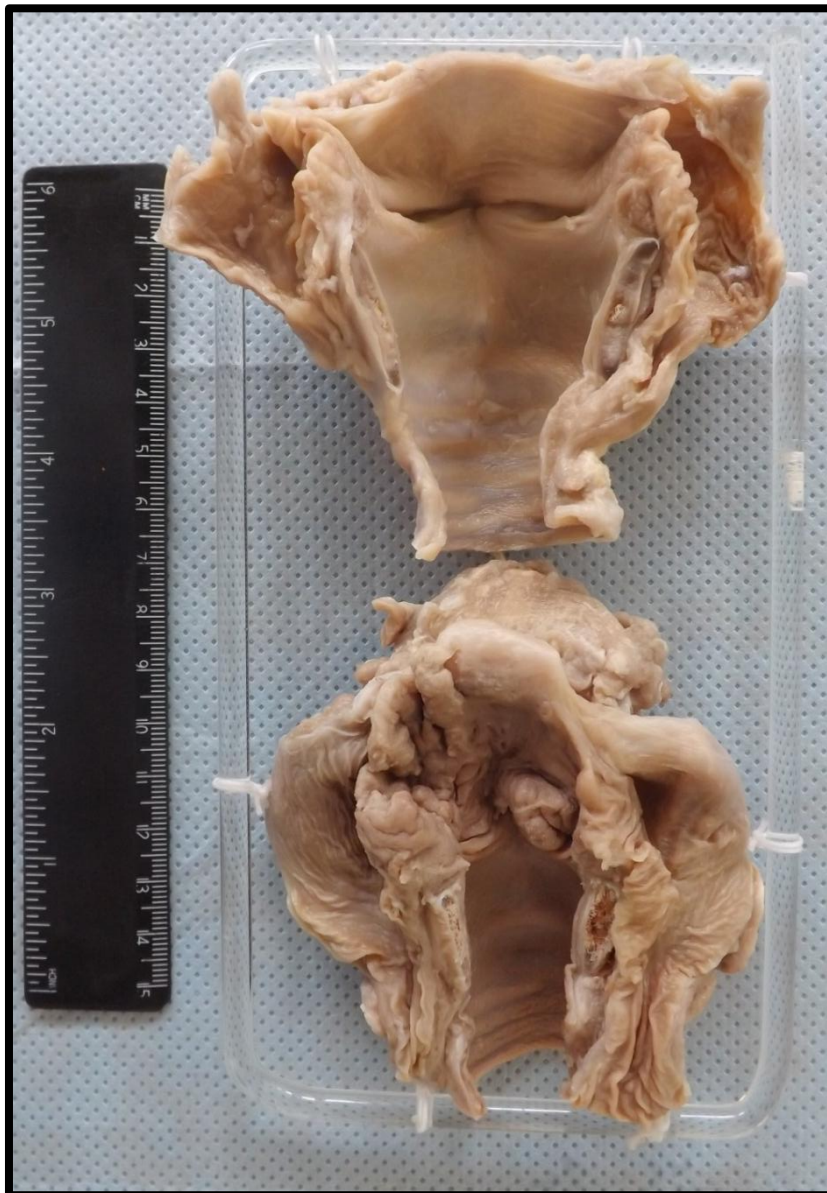---

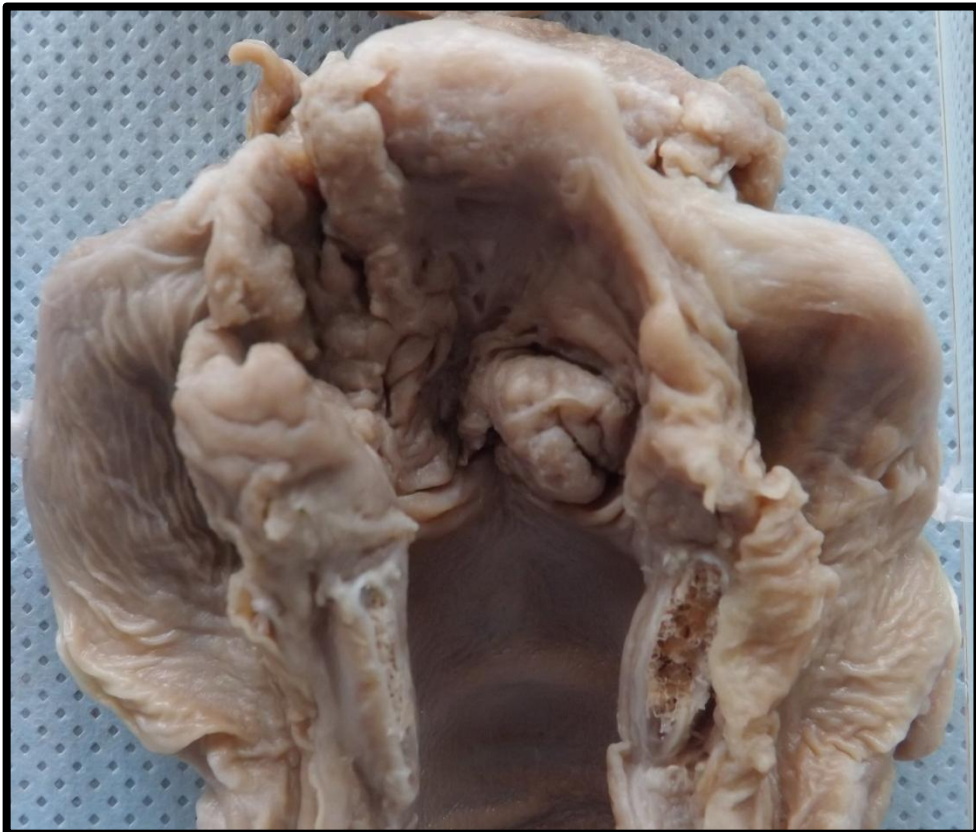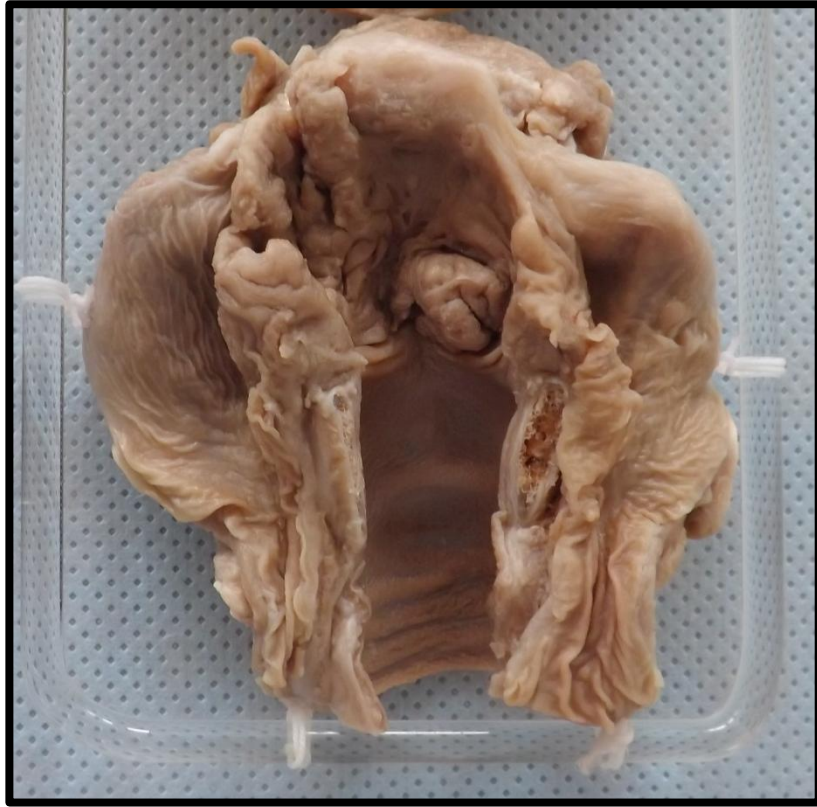
Laringe 1 (L1)  
Orofaringe 1(OF1)

Pág.117  
Pág.119

## LARINGE 1 (L1)

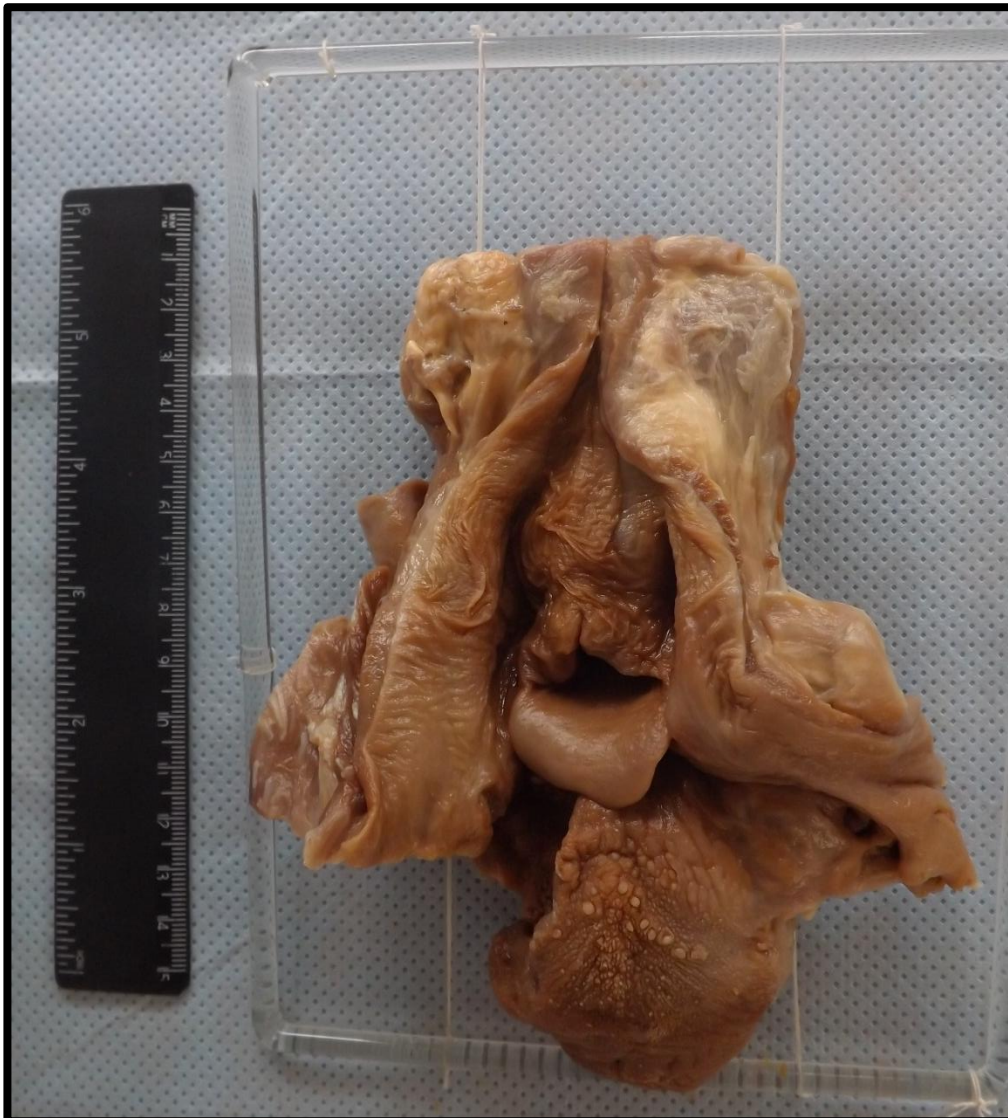Segmento de laringe exibindo lesão vegetante, de aspecto fosco, friável, pulverulento e infiltrativo que compromete as regiões de glote, supra glote e seio piriforme à direita. Aspecto compatível com carcinoma de laringe.



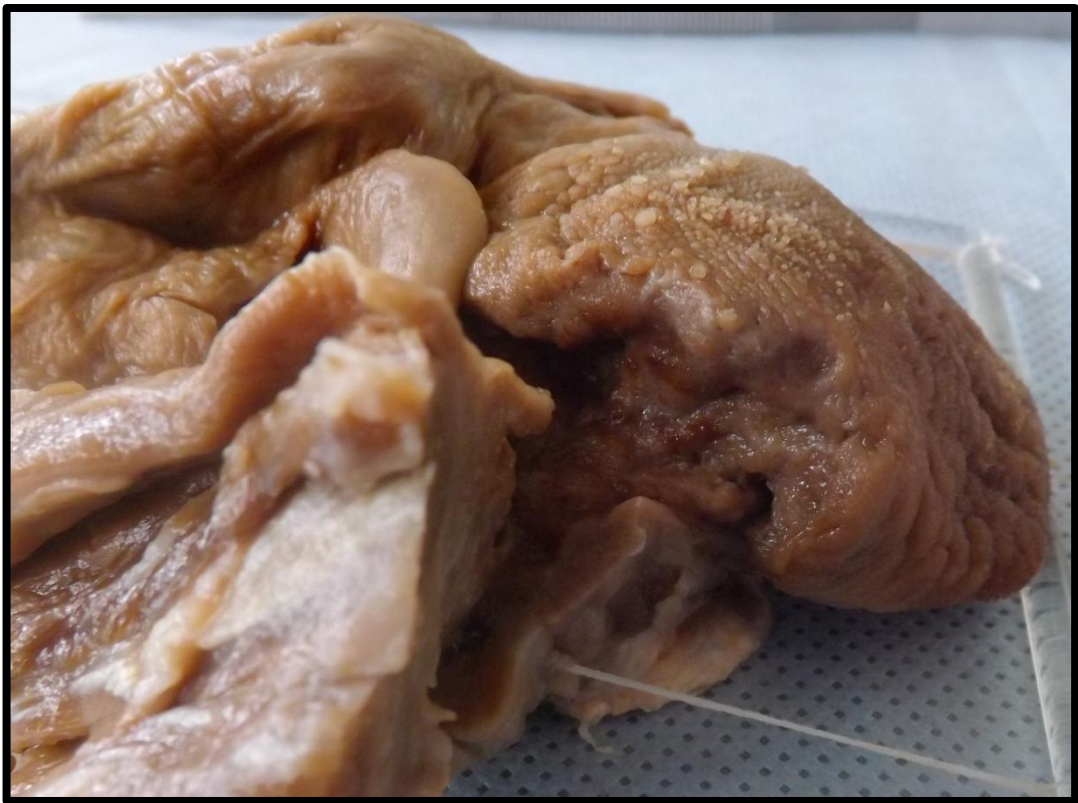
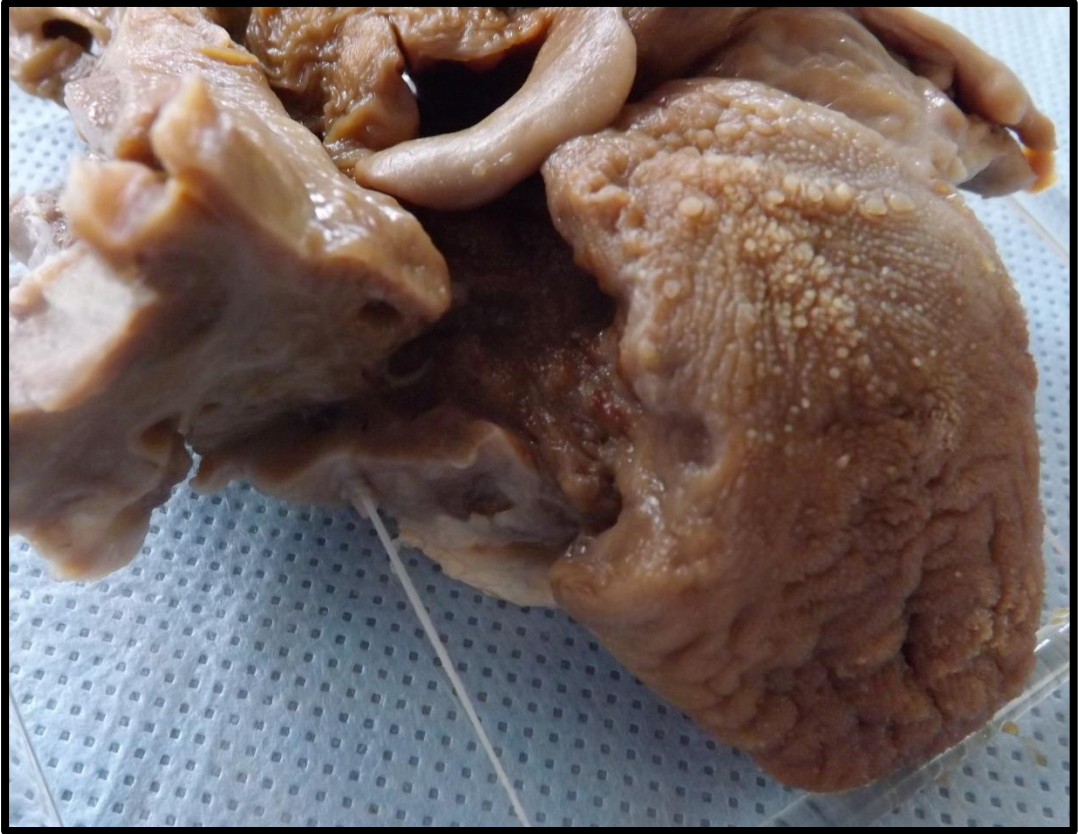
## OROFARINGE 1 (OF1)

Peça de orofaringe exibindo lesão escavada em base da língua, com bordos irregulares, firmes e endurecidos de aspecto infiltrativo. Aspecto compatível com carcinoma de base de língua.







---

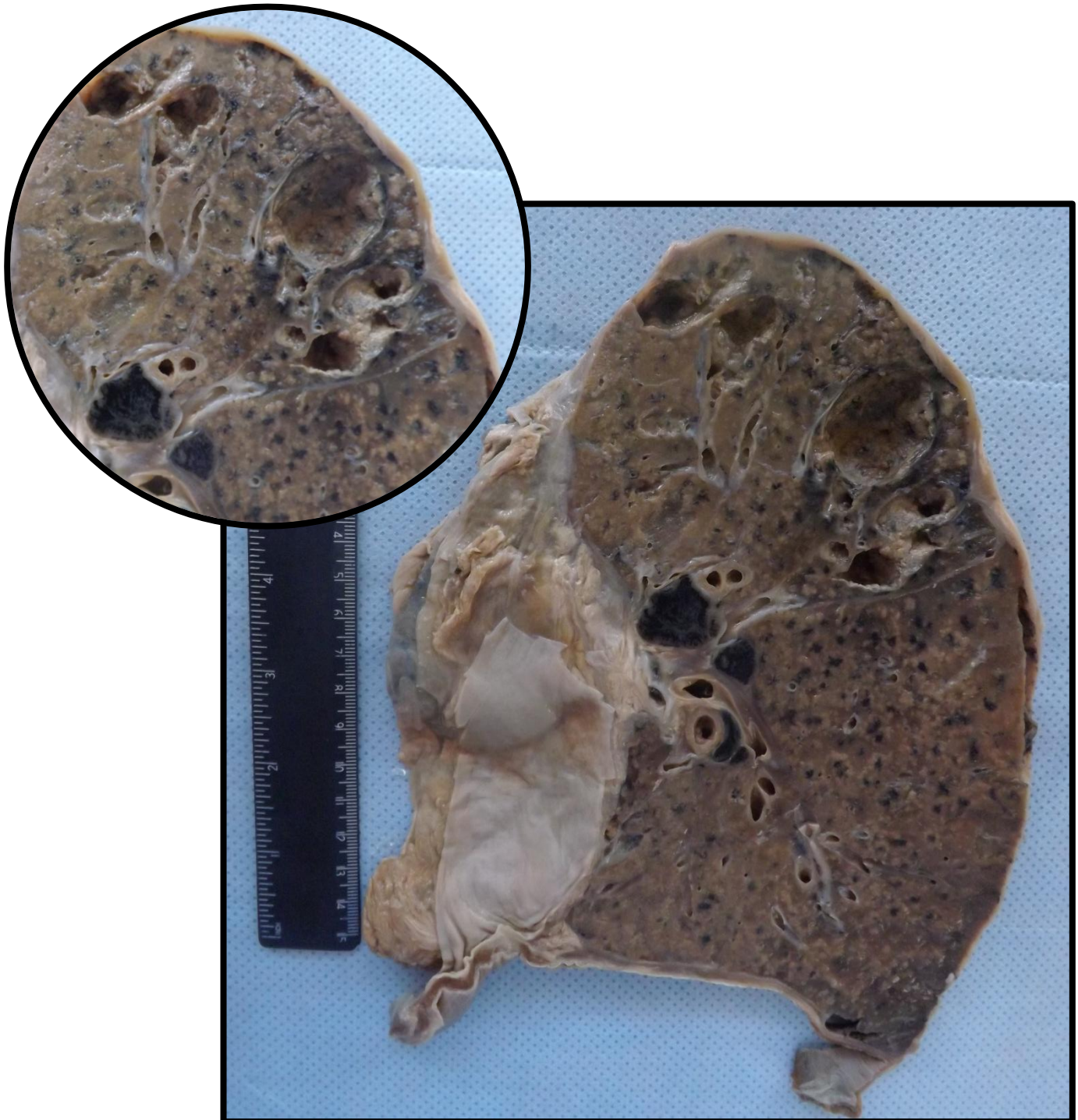
# PULMÃO

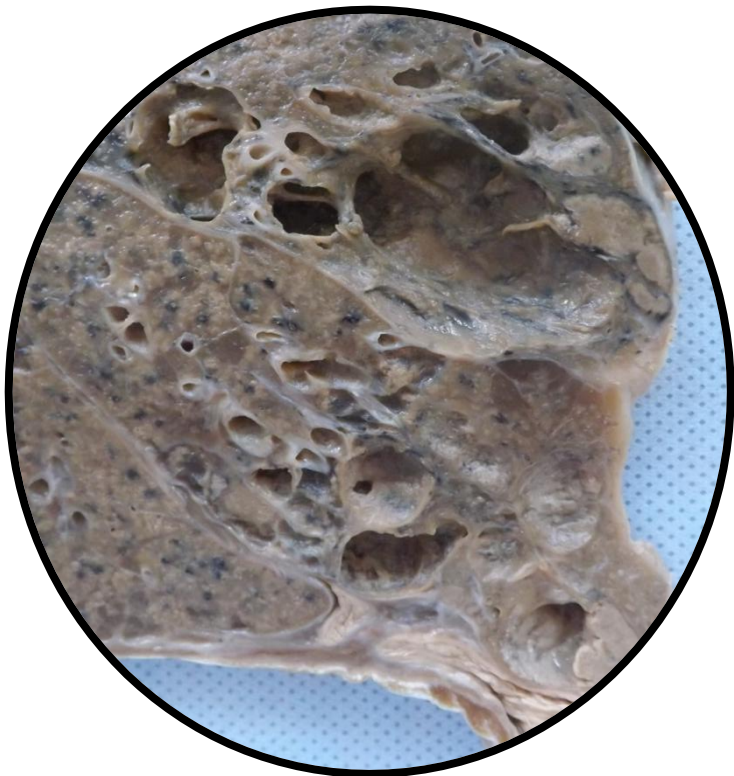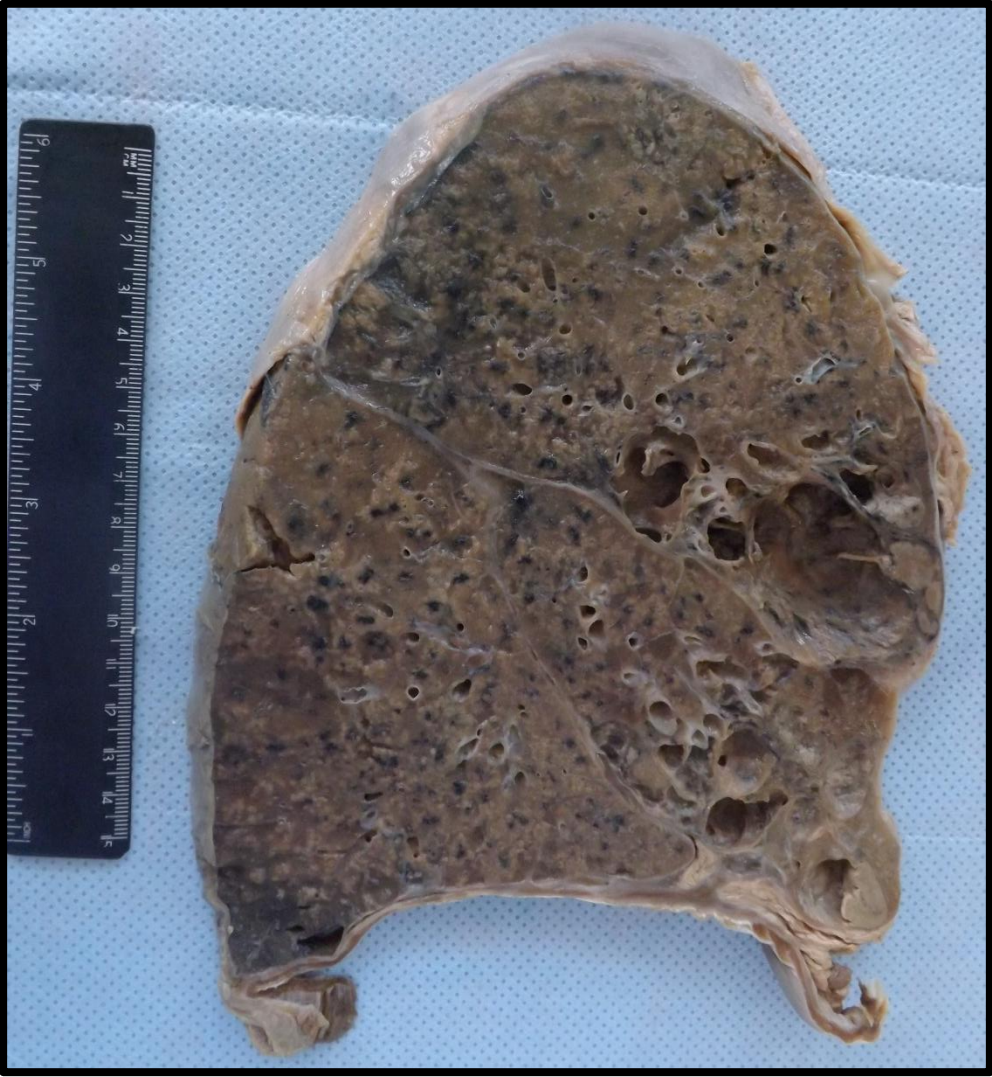---

Pulmão 1 (P1)	Pág.122
Pulmão 2 (P2)	Pág.124
Pulmão 3 (P3)	Pág.125
Pulmão 4 (P4)	Pág.126
Pulmão 5 (P5)	Pág.127
Pulmão 6 (P6)	Pág.129
Pulmão 7 (P7)	Pág.130
Pulmão 8 (P8)	Pág.131
Pulmão 9 (P9)	Pág.132
Pulmão 10 (P10)	Pág.133
Pulmão 11 (P11)	Pág.134
Pulmão 12 (P12)	Pág.136
Pulmão 13 (P13)	Pág.137
Pulmão 14 (P14)	Pág.139
Pulmão 15 (P15)	Pág.140
Pulmão 16 (P16)	Pág.141
Pulmão 17A (P17A)	Pág.142
Pulmão 17B (P17B)	Pág.144
Pulmão 18(P18)	Pág. 145
Pulmão 19A (P19A)	Pág.146
Pulmão 19B (P19B)	Pág.147
Pulmão 20 (P20)	Pág.148
Pulmão 21 (P21)	Pág.149
Pulmão 22A (P22A)	Pág.150
Pulmão 22B (P22B)	Pág.151
Pulmão 23 (P23)	Pág.152

## PULMÃO 1 (P1)

Pulmão com superfície de corte apresentando cavernas, em lobo superior e médio, e áreas puntiformes de necrose caseosa difusamente distribuída pelo parênquima. Há antracose difusa pelo parênquima e pleura espessada, linfonodos hilares com necrose caseosa e antracose. Aspecto compatível com tuberculose pulmonar.





## PULMÃO 2 (P2)

Pulmão com superfície de corte apresentando áreas puntiformes de coloração amarelada, difusamente distribuídas pelo parênquima, (correspondendo a áreas de necrose caseosa). Aspecto compatível com tuberculose pulmonar.



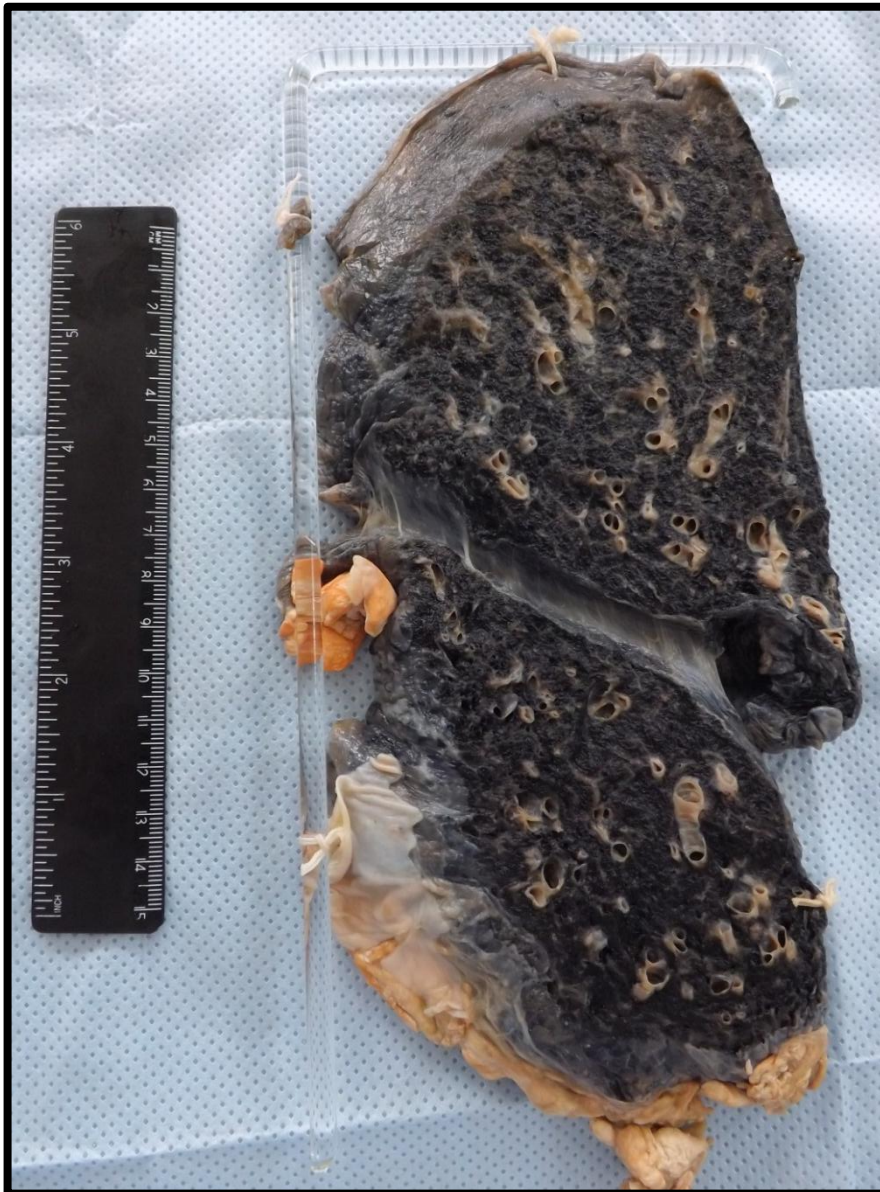### PULMÃO 3 (P3)

Pulmão com superfície de corte apresentando em região cortical nódulo brancacento, firme e calcificado, compatível com Nódulo de Ghon, em peça de tuberculose pulmonar.




## PULMÃO 4 (P4)

Segmento de pulmão exibindo dilatações dos brônquios e presença de antracose difusa pelo parênquima. Aspecto compatível com Bronquiectasia pulmonar.

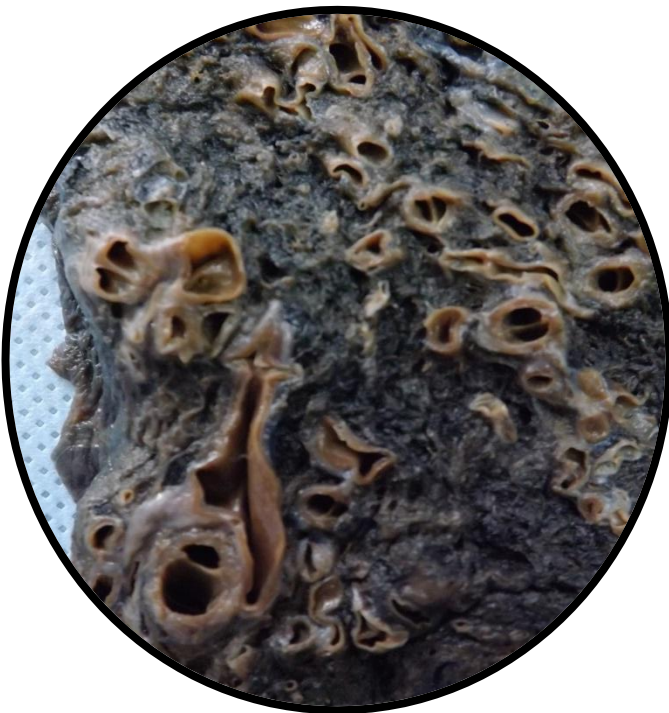
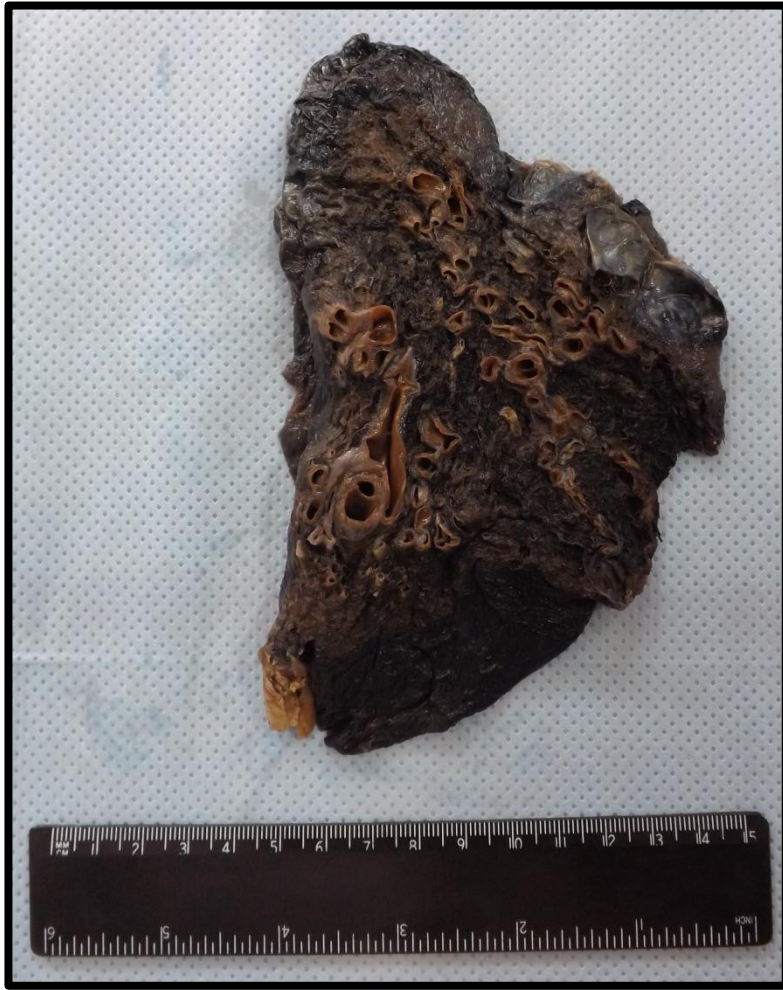
## PULMÃO 5 (P5)

Segmento de pulmão exibindo dilatações dos brônquios e presença de bolhas enfisematosas em região apical. Presença de antracose difusa pelo parênquima. Aspecto compatível com Bronquiectasia e Enfisema pulmonar.

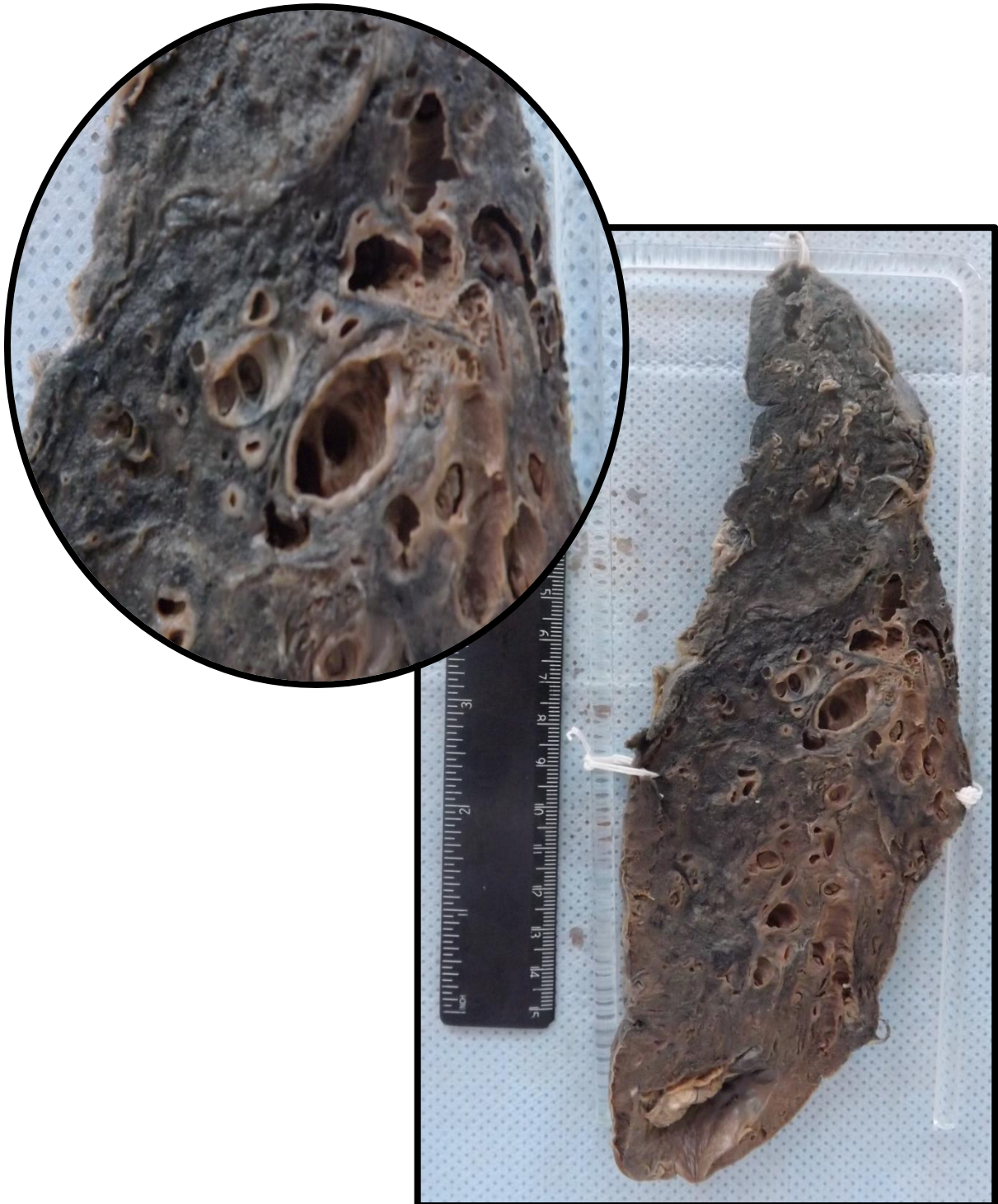






## PULMÃO 6 (P6)

Segmento de pulmão exibindo dilatações dos brônquios e presença de antracose difusa pelo parênquima. Aspecto compatível com Bronquiectasia pulmonar.



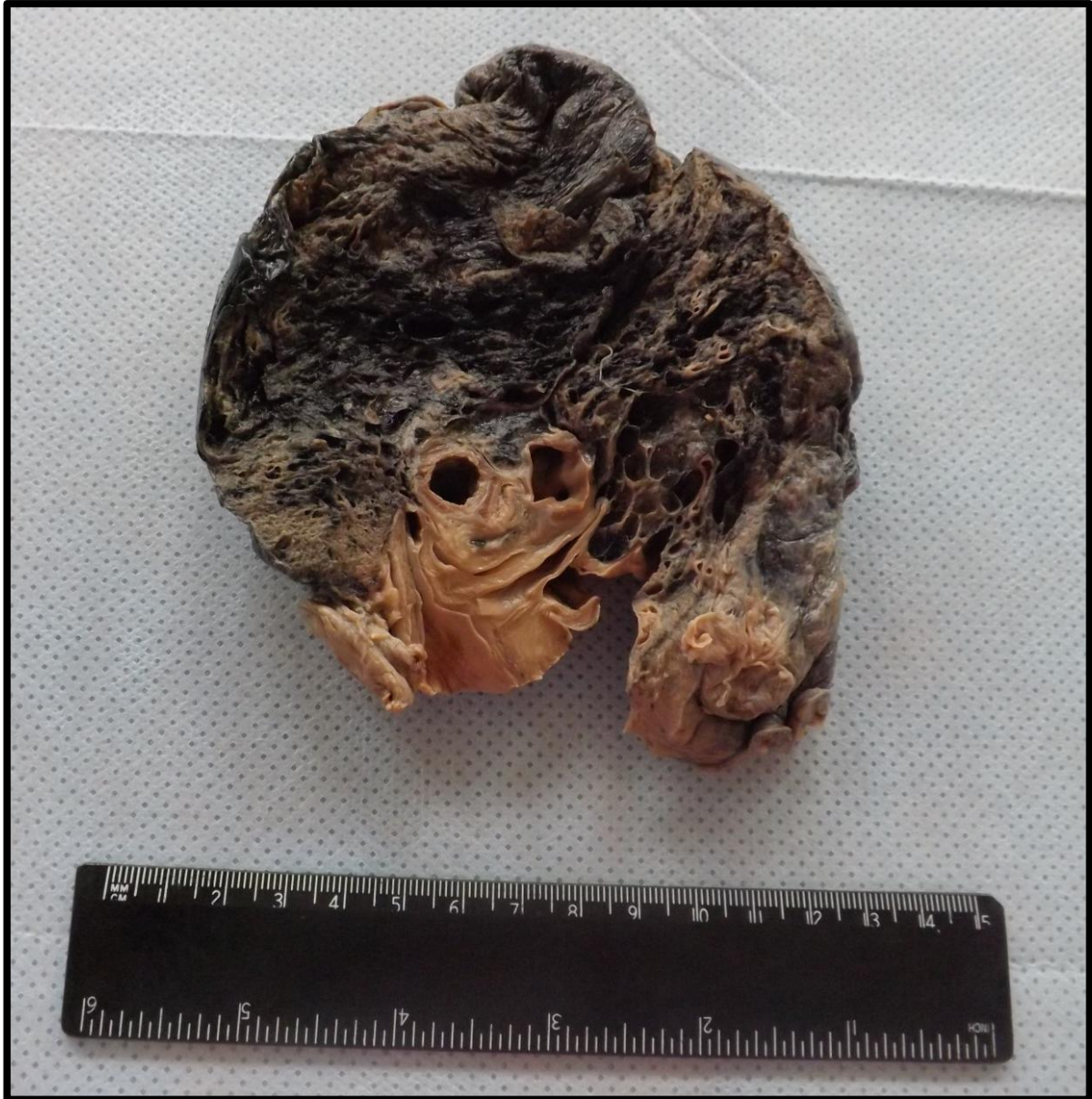## PULMÃO 7 (P7)

Corte de pulmão apresentando bolhas e dilatações císticas em localização subpleural. Aspecto compatível com Enfisema Pulmonar.



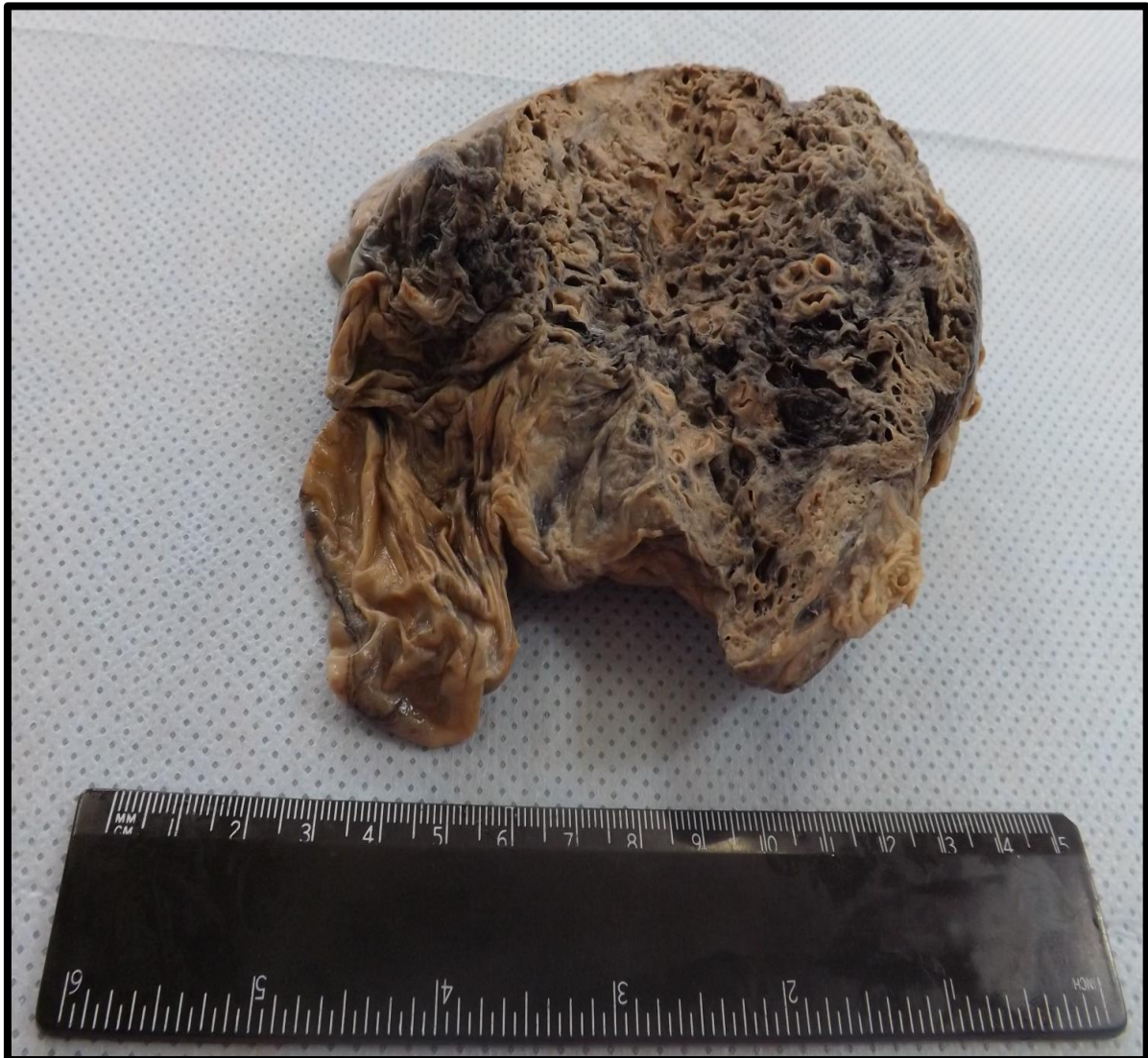## PULMÃO 8 (P8)

Corte de pulmão apresentando bolhas e dilatações císticas. Aspecto compatível com Enfisema Pulmonar.



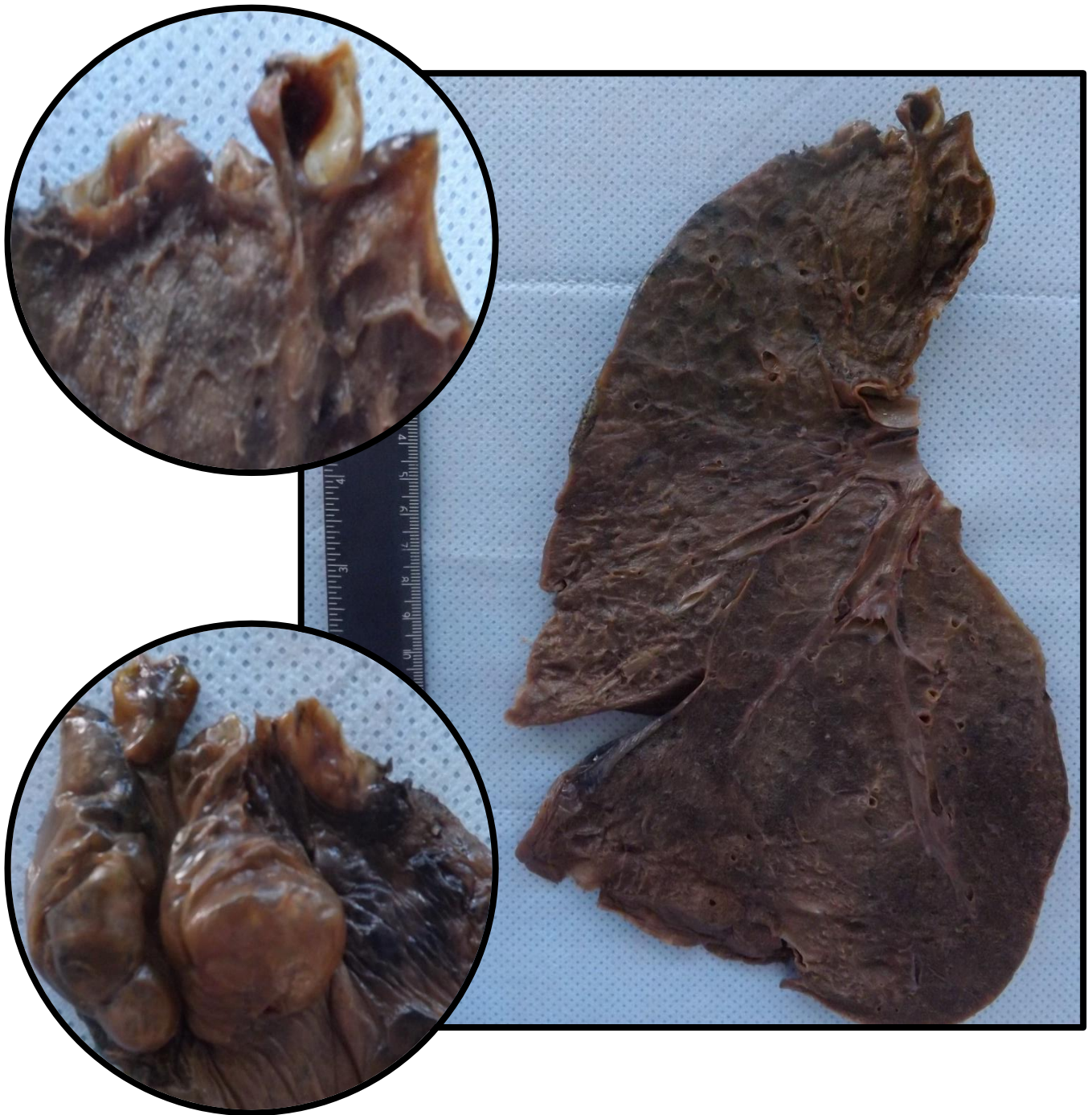
## PULMÃO 9 (P9)

Segmento de pulmão exibindo dilatações dos brônquios e presença de antracose difusa pelo parênquima. Aspecto compatível com Bronquiectasia pulmonar.



## PULMÃO 10 (P10)

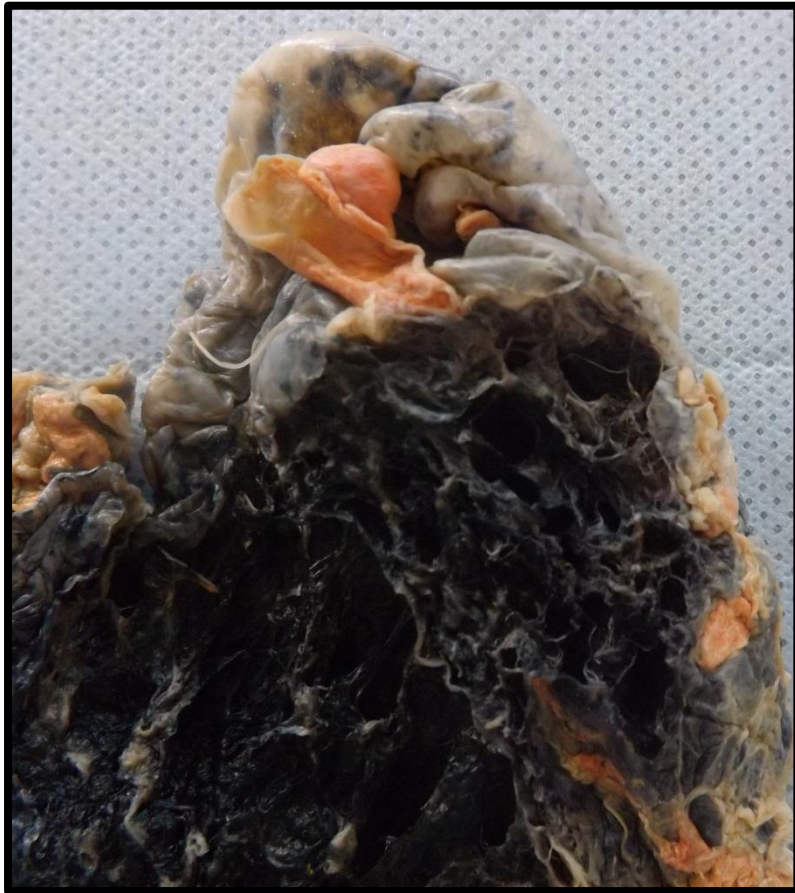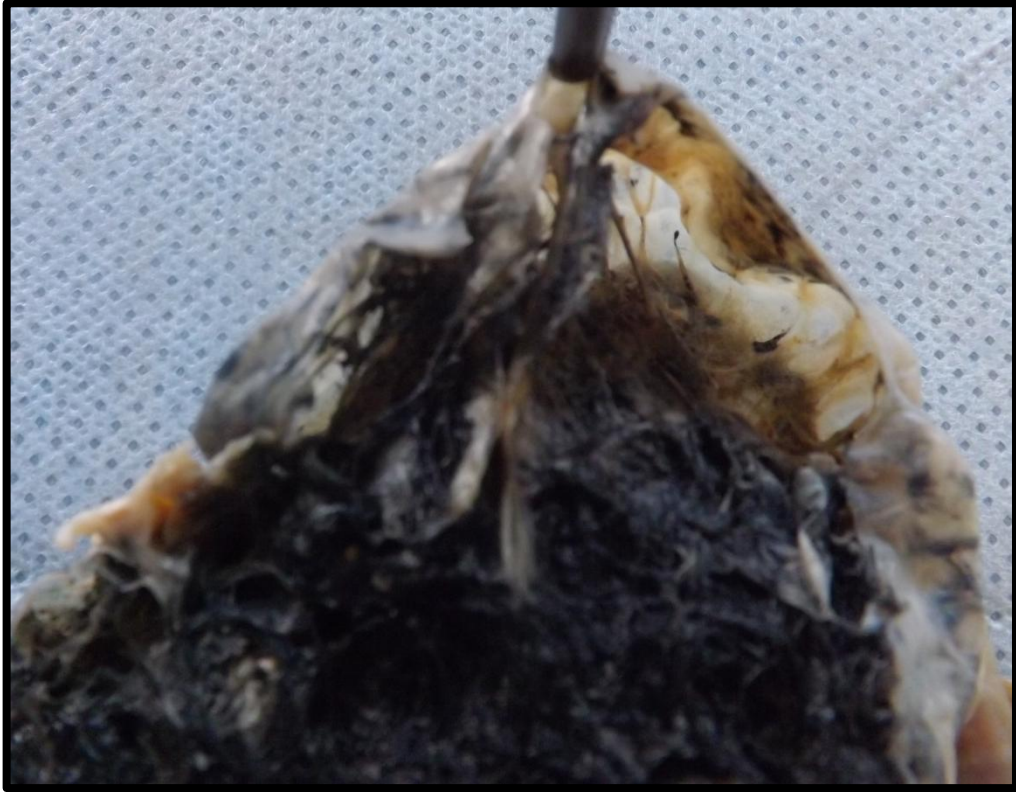Corte de pulmão apresentando lobo inferior com aspecto consolidado, compatível com Pneumonia lobar. Observam-se ainda, bolhas enfisematosas subpleurais.



## PULMÃO 11 (P11)

Corte de pulmão apresentando bolhas enfisematosas subpleurais em lobo superior. Presença de antracose por todo parênquima. Aspecto compatível com Enfisema Pulmonar.

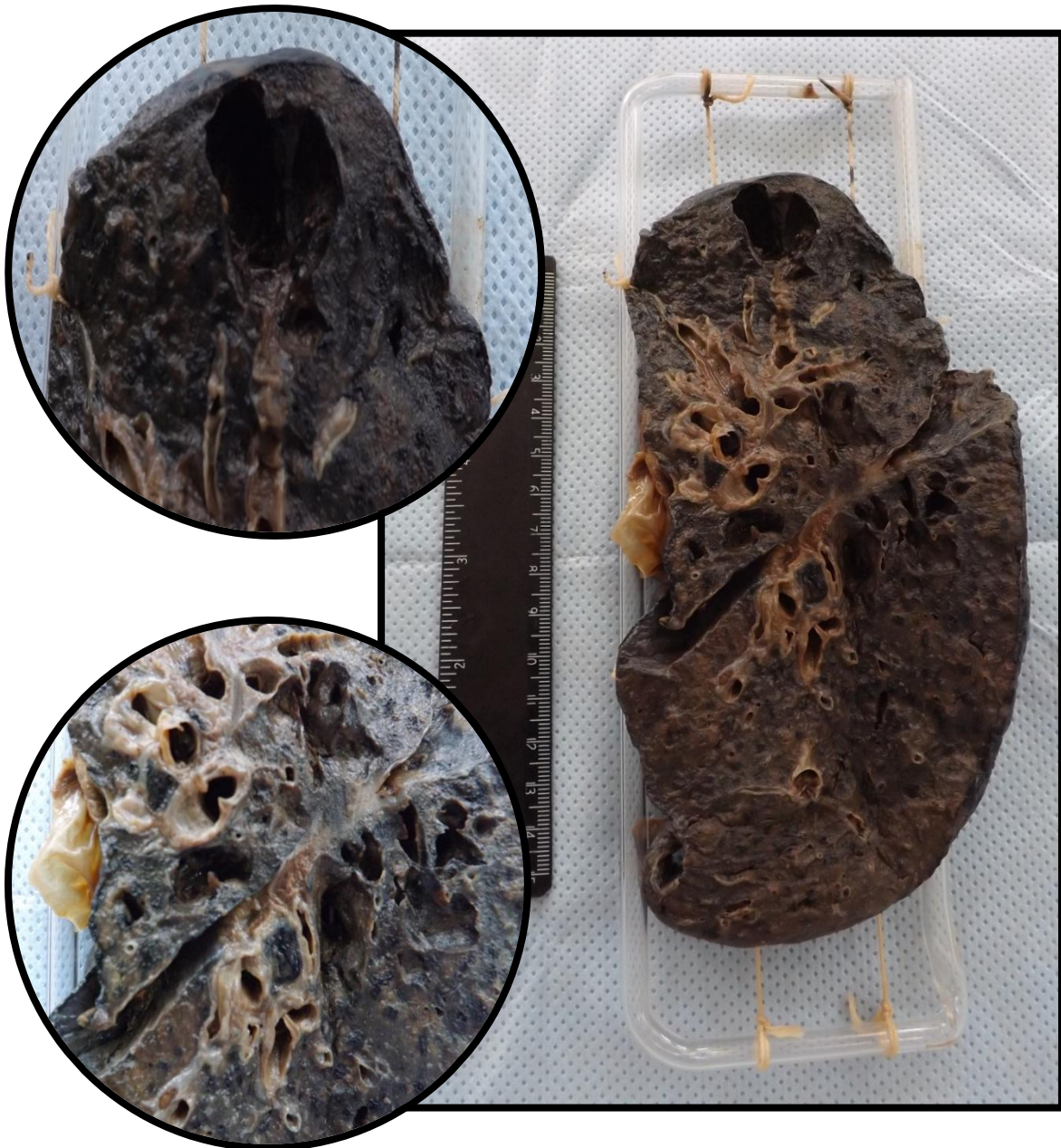





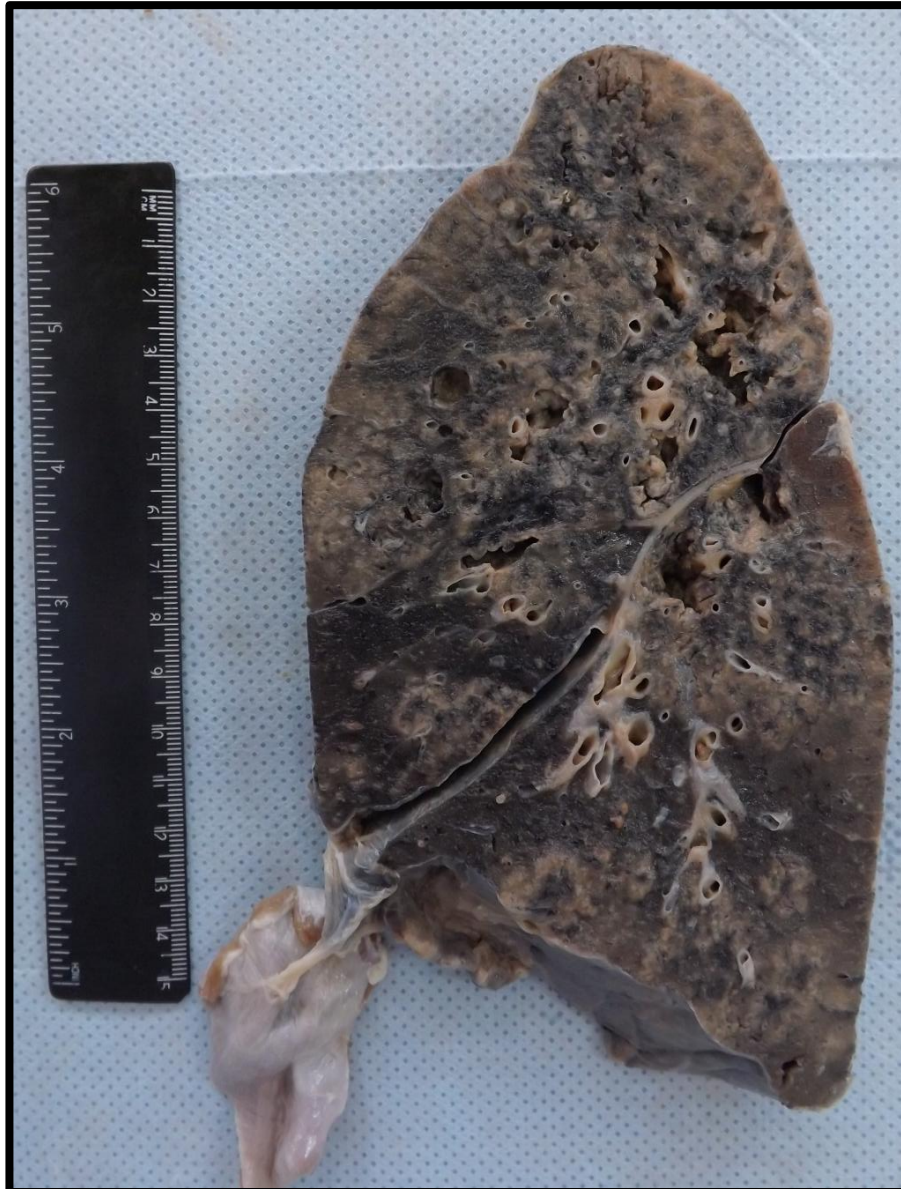## PULMÃO 12 (P12)

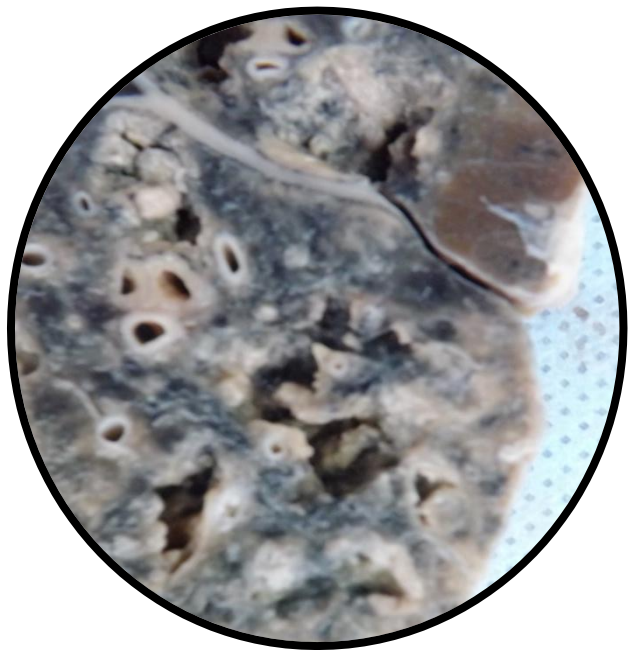
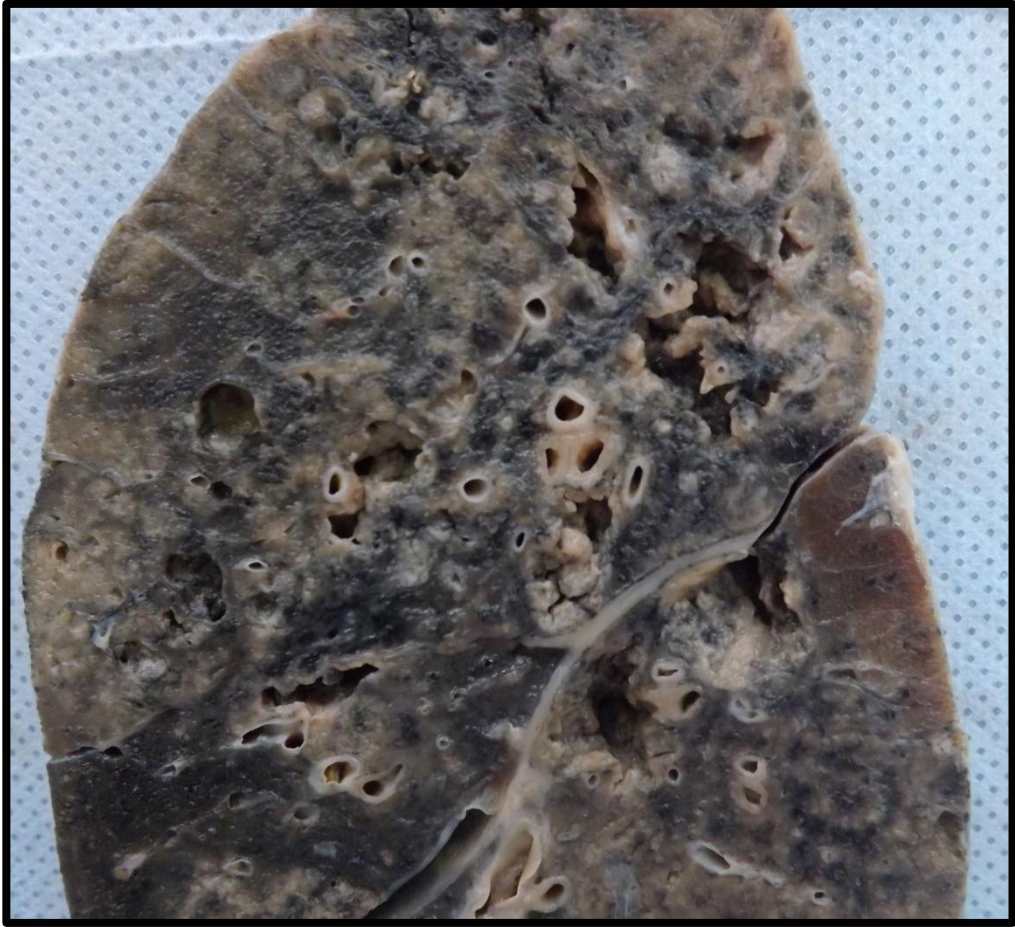Corte de pulmão com superfície de corte apresentando caverna em lobo superior e áreas puntiformes de cor creme (necrose caseosa). Antracose difusamente pelo parênquima. Aspecto compatível com tuberculose pulmonar.



### PULMÃO 13 (P13)

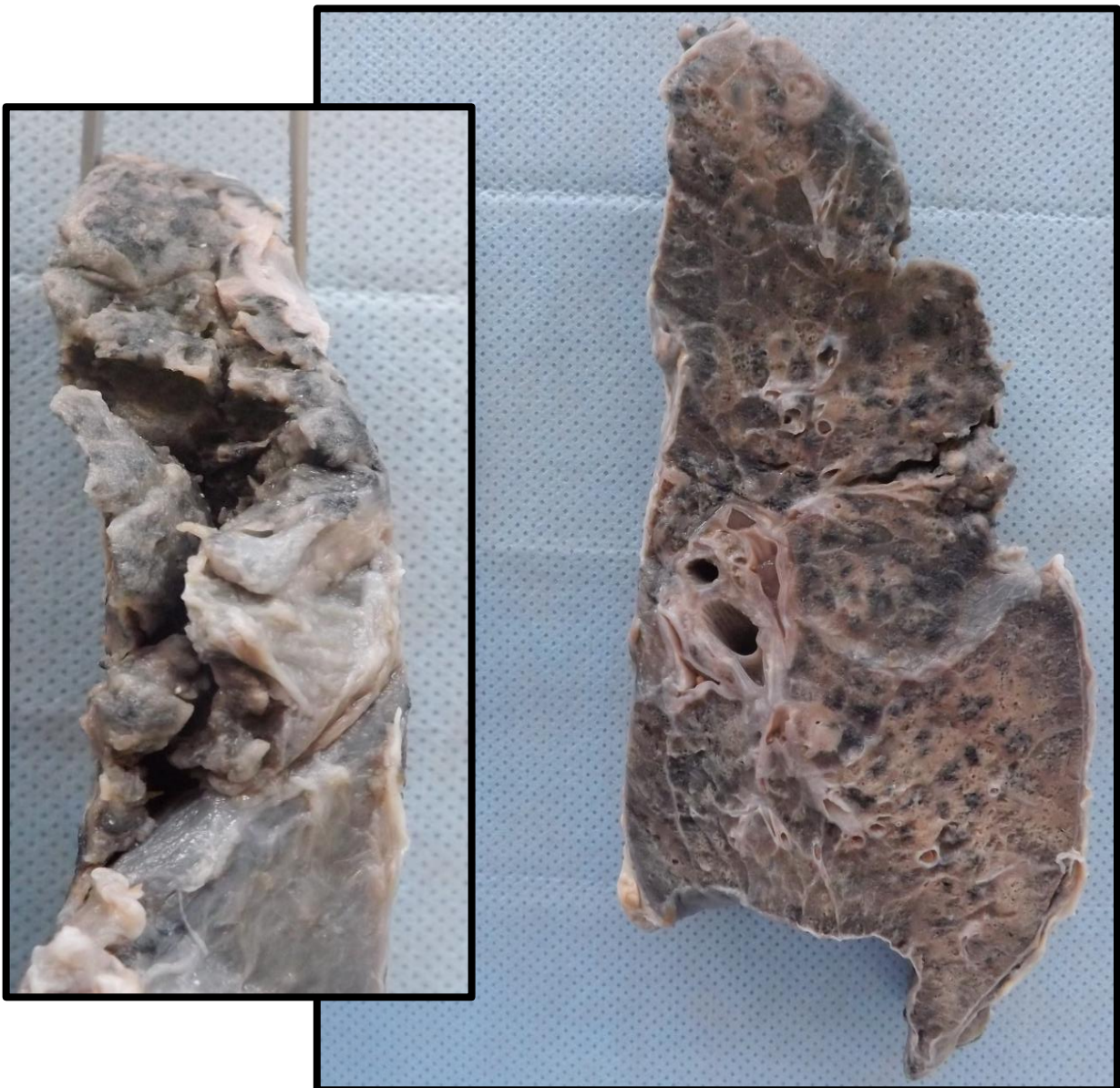
Corte de pulmão com superfície apresentando cavernas em lobo superior, médio e inferior; presença de áreas puntiformes de cor creme (correspondentes a necrose caseosa). Aspecto compatível com broncopneumonia tuberculosa. Antracose difusamente distribuída pelo parênquima.





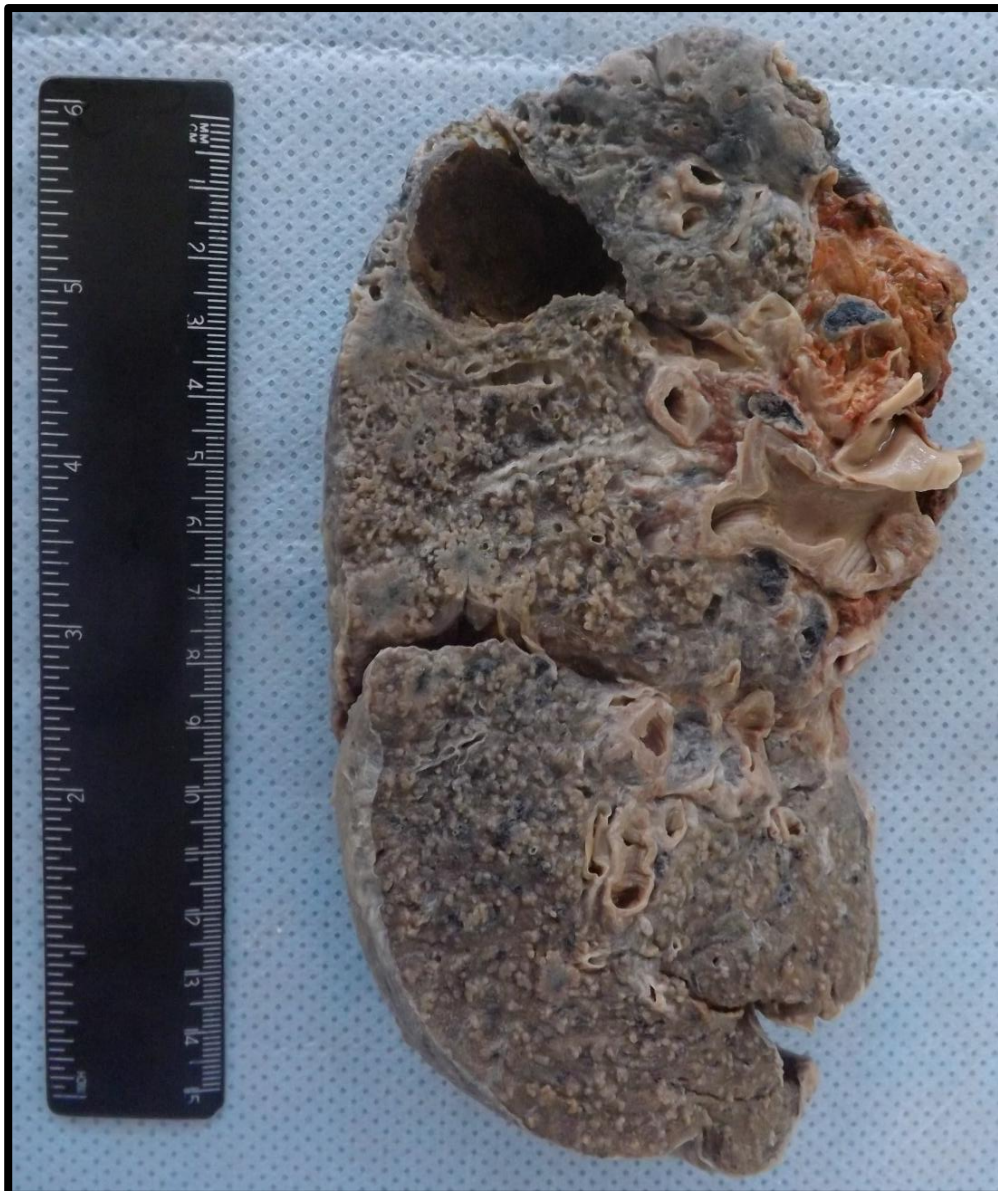
### PULMÃO 14 (P14)

Segmento de pulmão exibindo caverna em ápice Observam-se também áreas de consolidação do parênquima, de coloração amarelo-pardacenta, distribuídas difusamente, compatíveis com broncopneumonia tuberculosa.



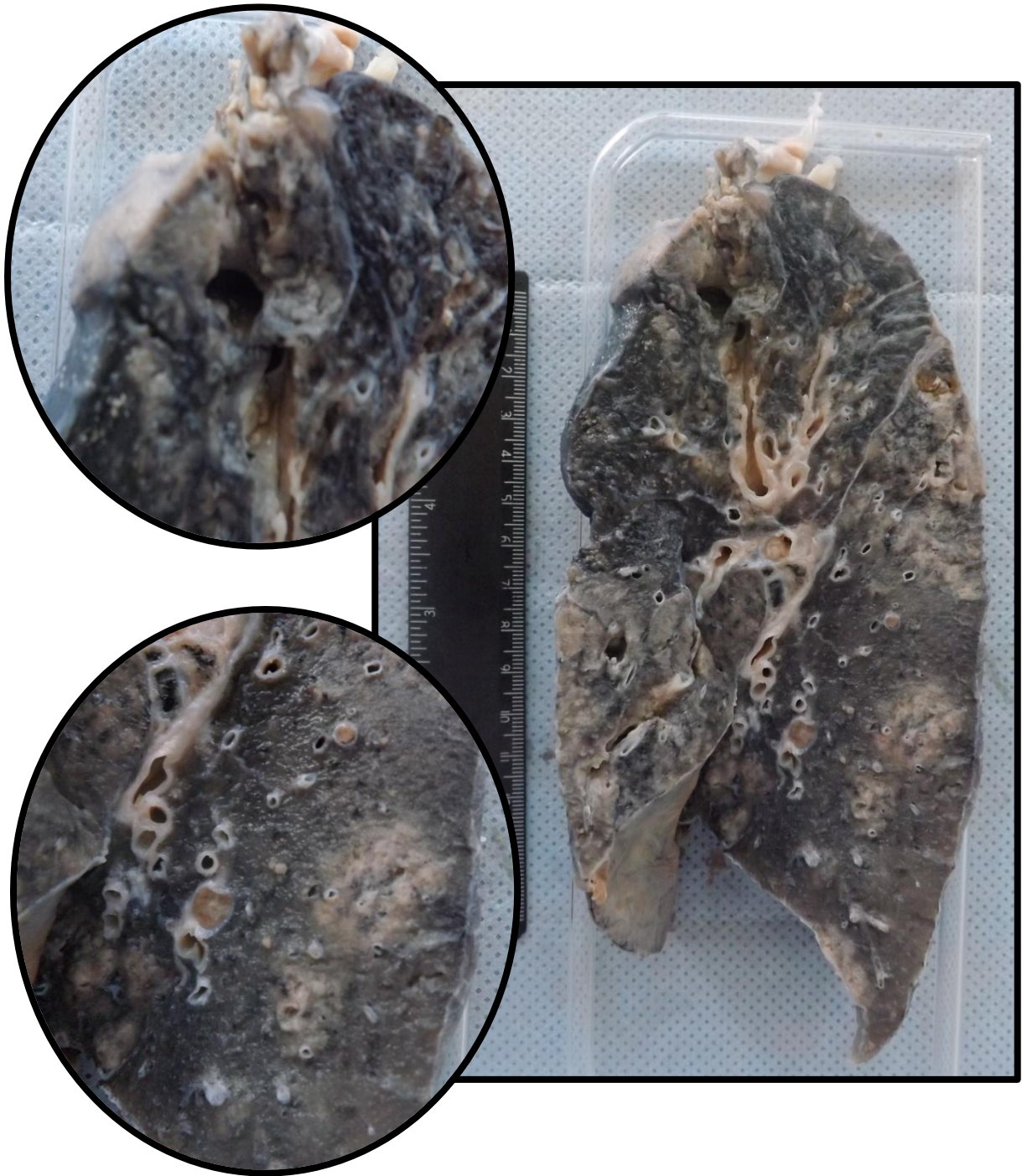
## PULMÃO 15 (P15)

Segmento de pulmão com lesão escavada no segmento superior. Apresenta também inúmeras áreas puntiformes amareladas, compatíveis com necrose caseosa distribuídas difusamente pelo parênquima, compatíveis com tuberculose pulmonar. Apresenta também áreas de antracose.



## PULMÃO 16 (P16)

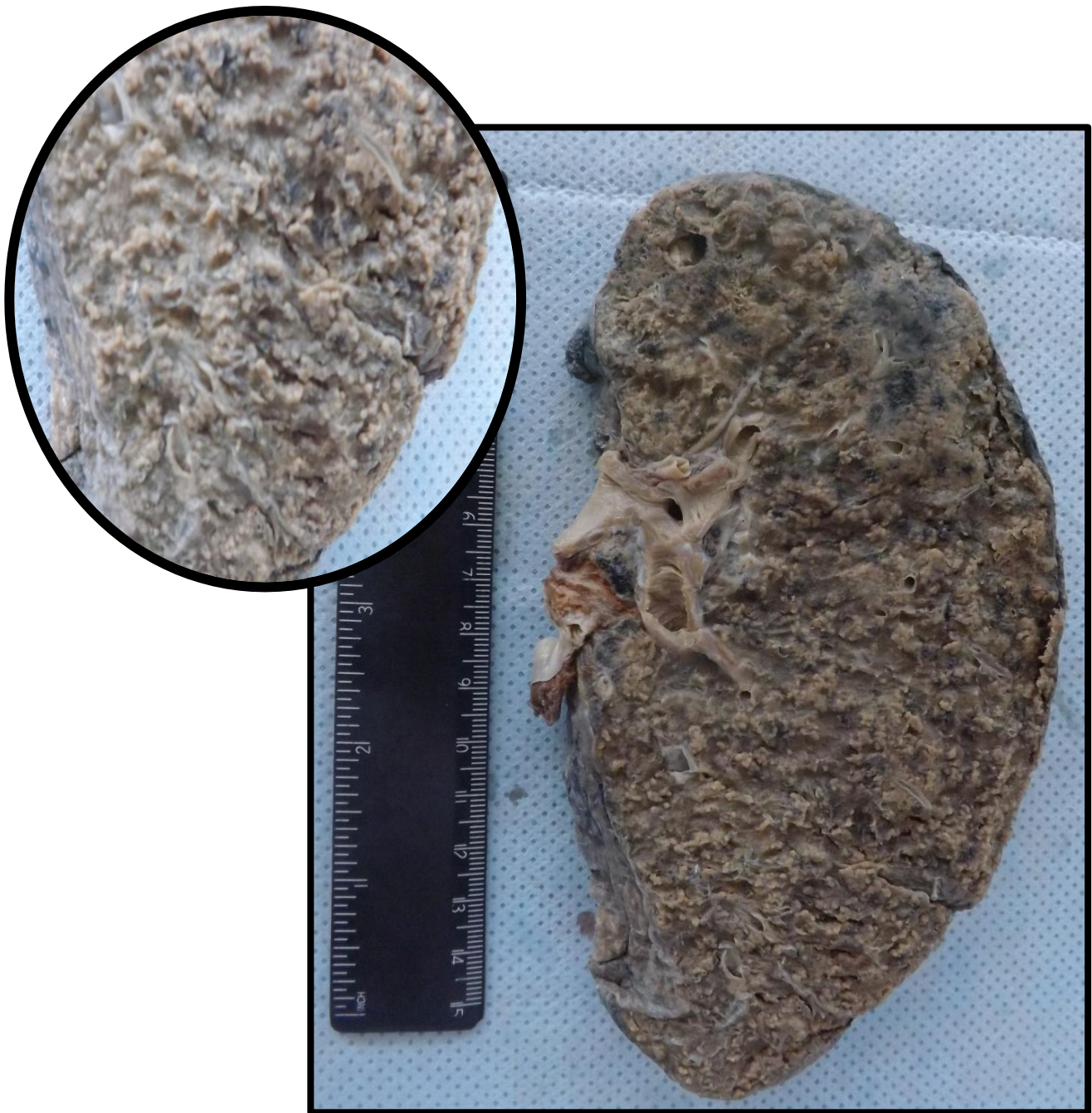
Segmento de pulmão com lesão escavada no segmento superior. Observam-se também áreas de consolidação do parênquima, de coloração amarelo-pardacento, distribuídas difusamente, compatíveis com broncopneumonia tuberculosa.



## PULMÃO 17A E 17B (P17A - P17B)

Segmento de pulmão apresentando inúmeros pequenos pontos de cor amarelada, distribuídas difusa e homogênea por todo parênquima, caracterizando áreas de necrose caseosa. Aspecto compatível com tuberculose pulmonar miliar. Observam-se também áreas de antracose.

### PULMÃO 17A (P17A)



PULMÃO 17B (P17B)





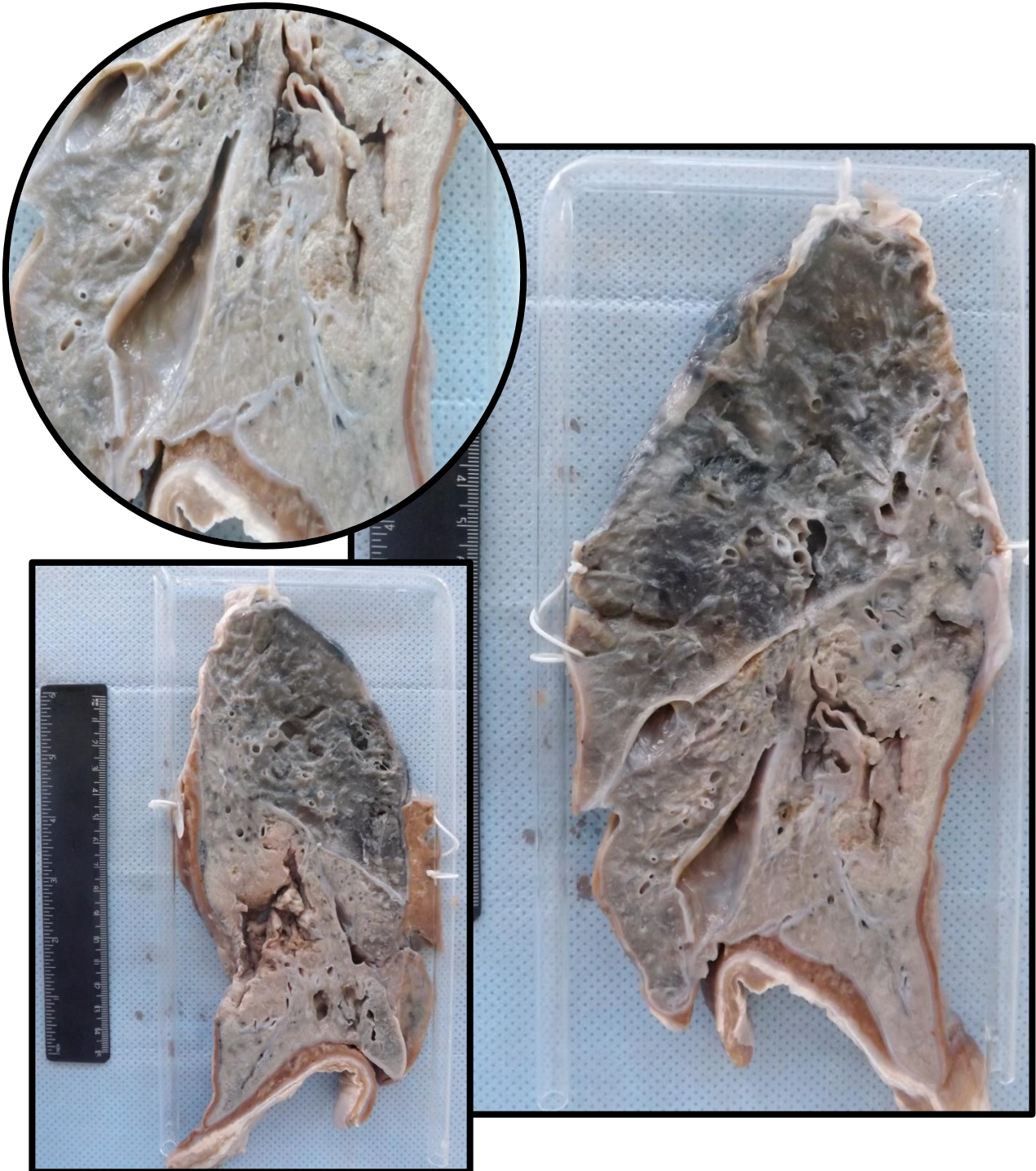
## PULMÃO 18 (P18)

Corte de pulmão exibindo nódulo calcificado em região cortical de segmento inferior do lobo superior (compatível com Nódulo de Ghon). Aspecto compatível com tuberculose pulmonar primária. Observam-se áreas de antracose distribuídas difusamente pelo parênquima.



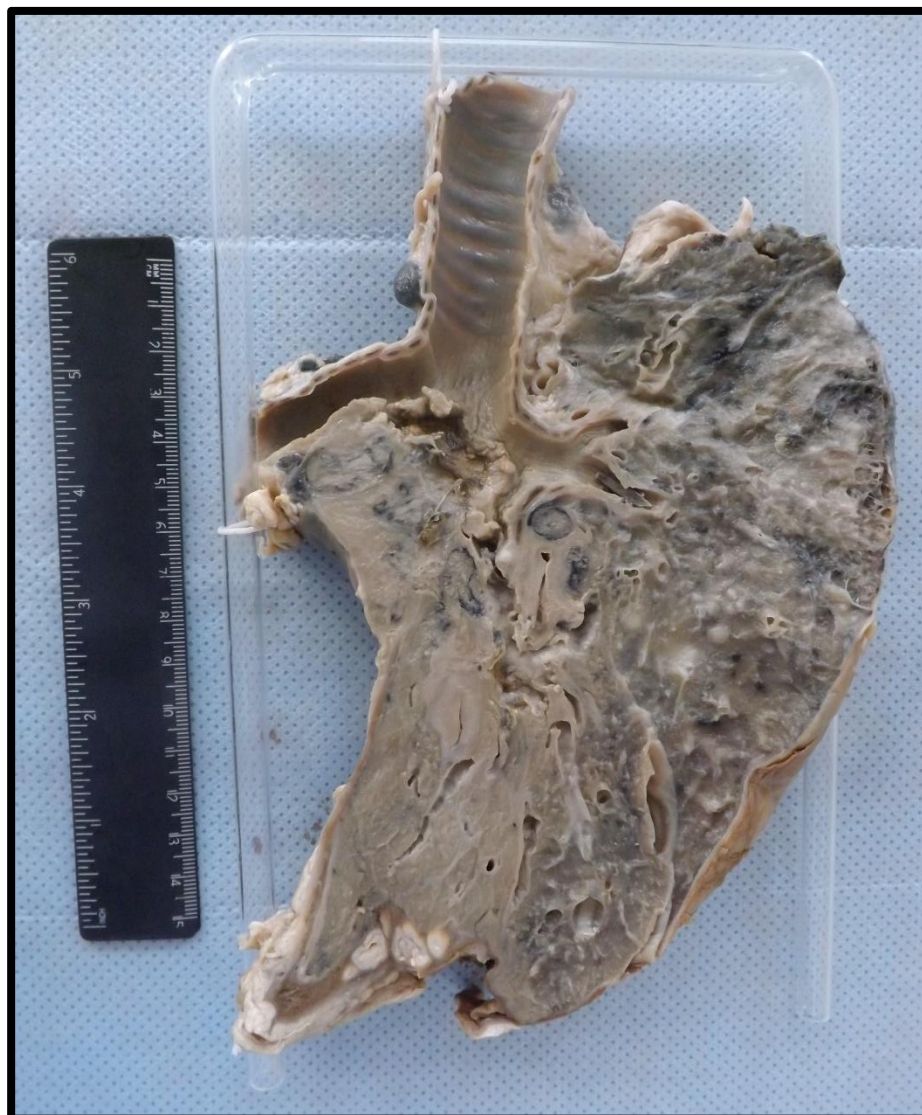## PULMÃO 19A (P19A)

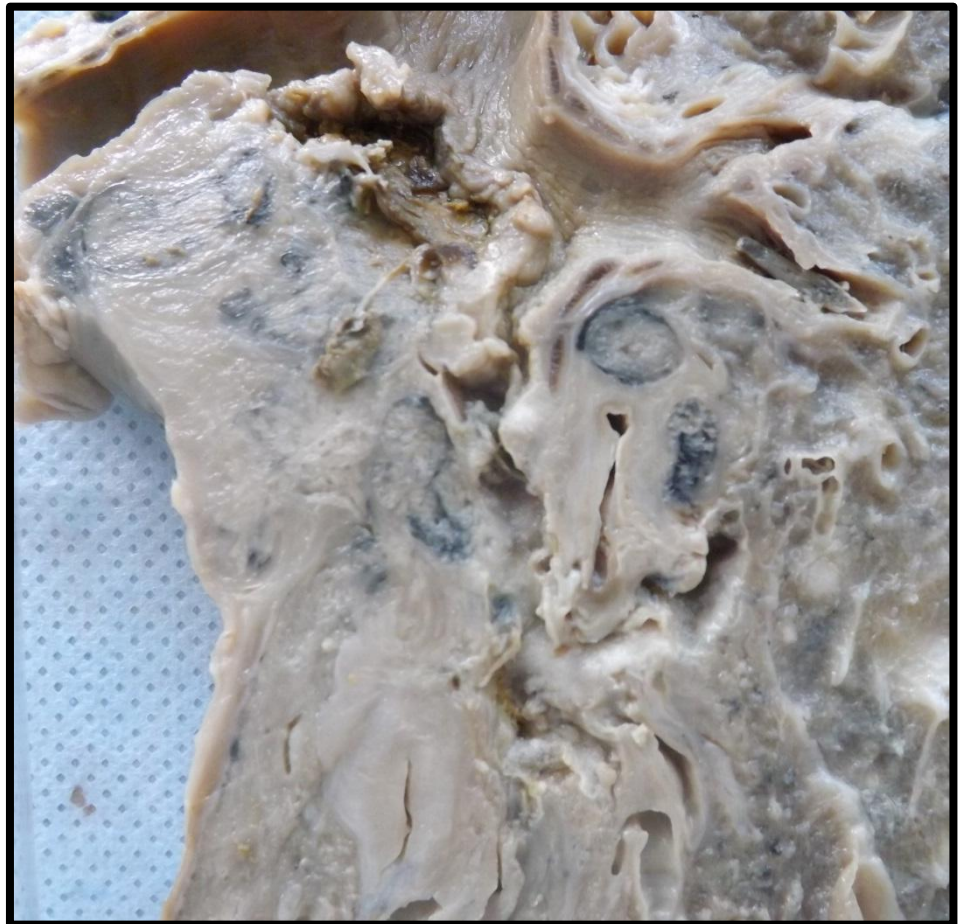
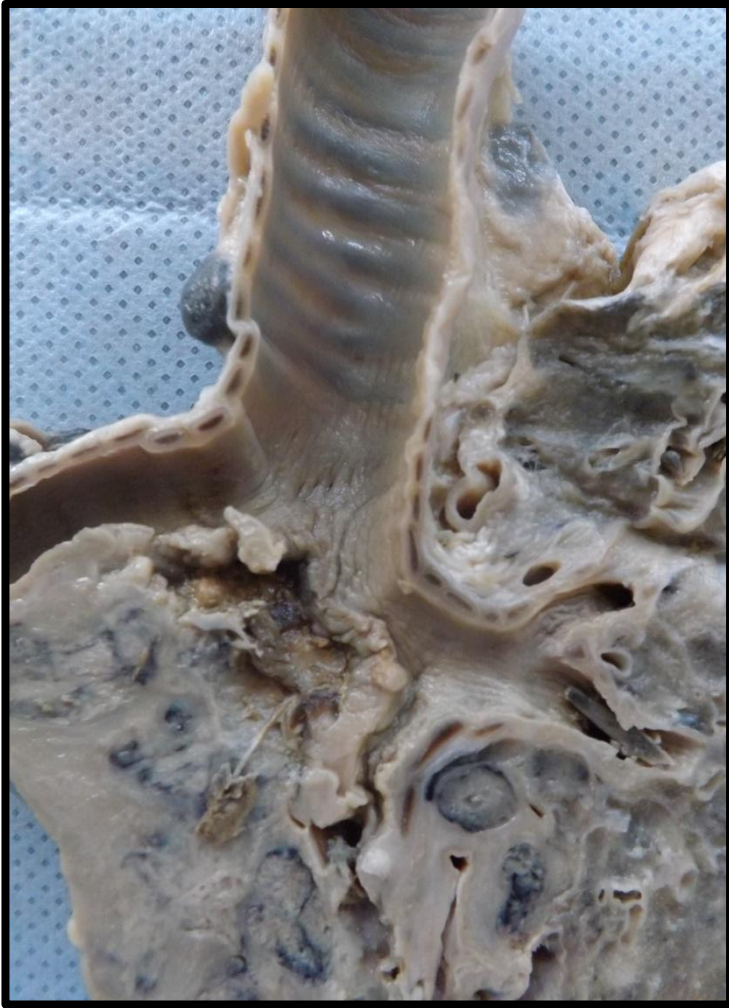Corte de pulmão apresentando, em lobo inferior, massa de tecido brancacenta, friável e infiltrativa. A lesão compromete todo o lobo e está associada a áreas de cavitação por necrose e consolidação do lobo. Aspecto compatível com carcinoma escamocelular do pulmão.



## PULMÃO 19B (P19B)

Corte de pulmão com massa infiltrativa mal delimitada em lobo inferior que infiltra e desloca a carina. Apresenta também infiltração do brônquio fonte direito, linfonodos perihilares e peritrapeais. Área de condensação correspondendo a atelectasia. Presença de enfisema subpleural, paquipleurite e antracose difusa pelo parênquima.






## PULMÃO 20 (P20)

Segmento de pulmão com área de consolidação central. Aspecto compatível com Pneumonia Lobar. Presença de antracose difusamente distribuída pelo parênquima.



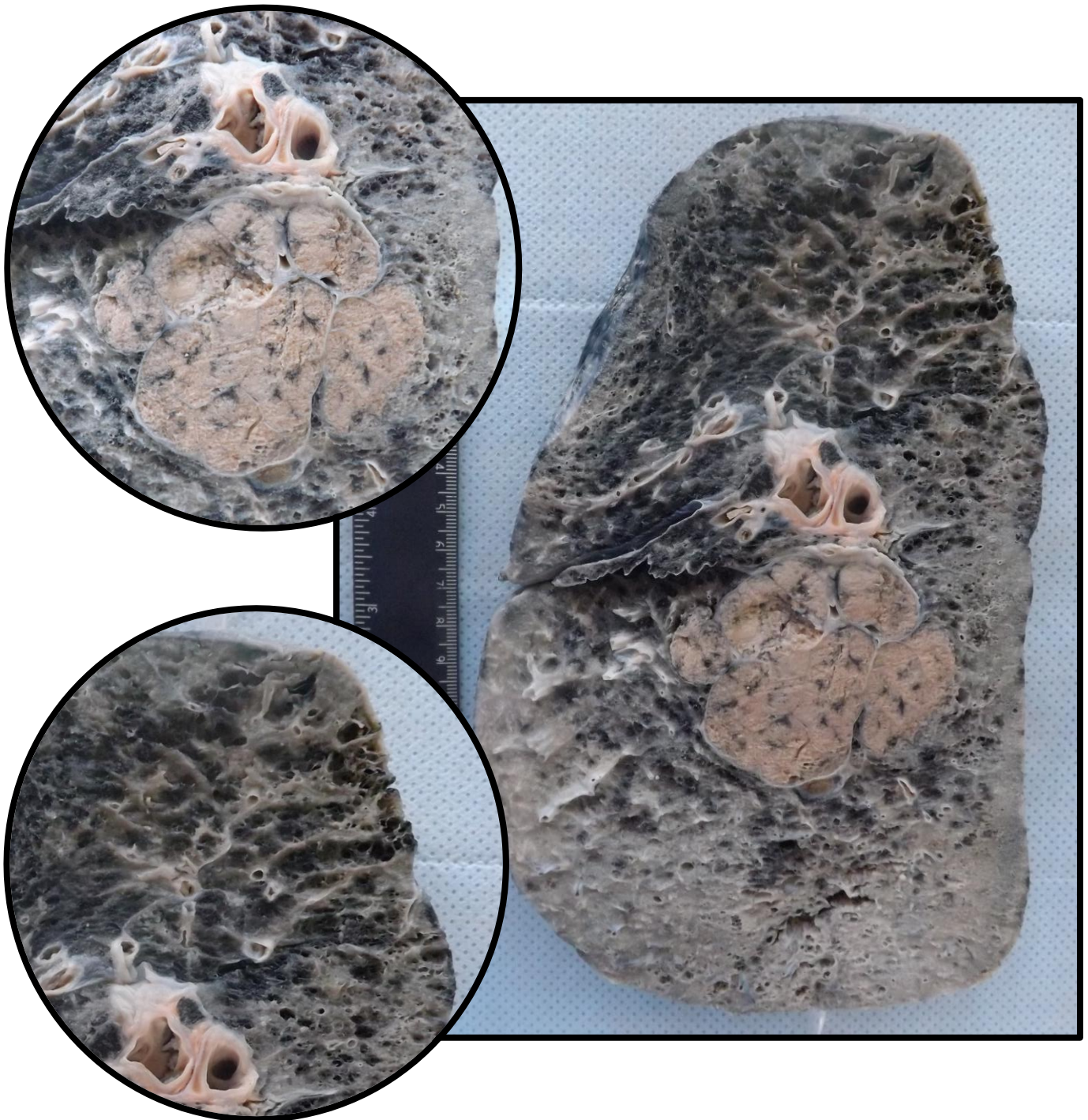
## PULMÃO 21 (P21)

Segmento de pulmão com área de consolidação lobar. Aspecto compatível com Pneumonia Lobar. Presença de antracose difusamente distribuída pelo parênquima.



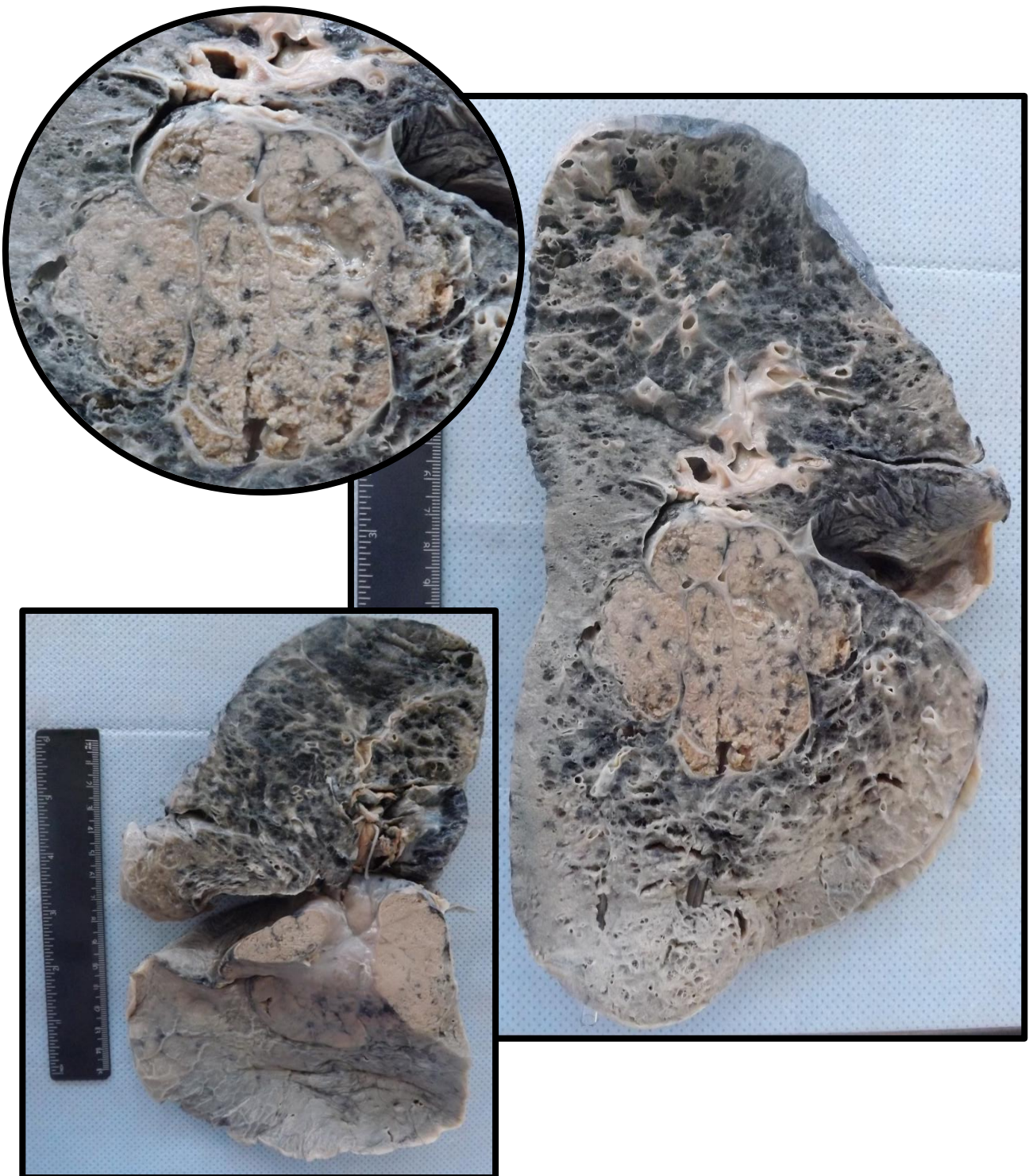
## PULMÃO 22A (P22A)

Corte de pulmão apresentando massa de localização central, mal delimitada, de coloração brancacenta, friável e infiltrativa. Aspecto compatível com carcinoma escamocelular de pulmão. Observa-se antracose difusa pelo parênquima, inclusive no centro da massa.



## PULMÃO 22B (P22B)


Corte de pulmão apresentando massa de localização central, mal delimitada, de coloração brancacenta, friável e infiltrativa. Aspecto compatível com carcinoma escamocelular de pulmão. Observa-se antracose difusa pelo parênquima, inclusive no centro da massa.





### PULMÃO 23 (P23)

Corte de pulmão apresentando massas nodulares pardo-claras, de diferentes tamanhos, distribuídas difusamente pelo parênquima. Aspecto compatível com metástases pulmonares.



---

# PRÓSTATA

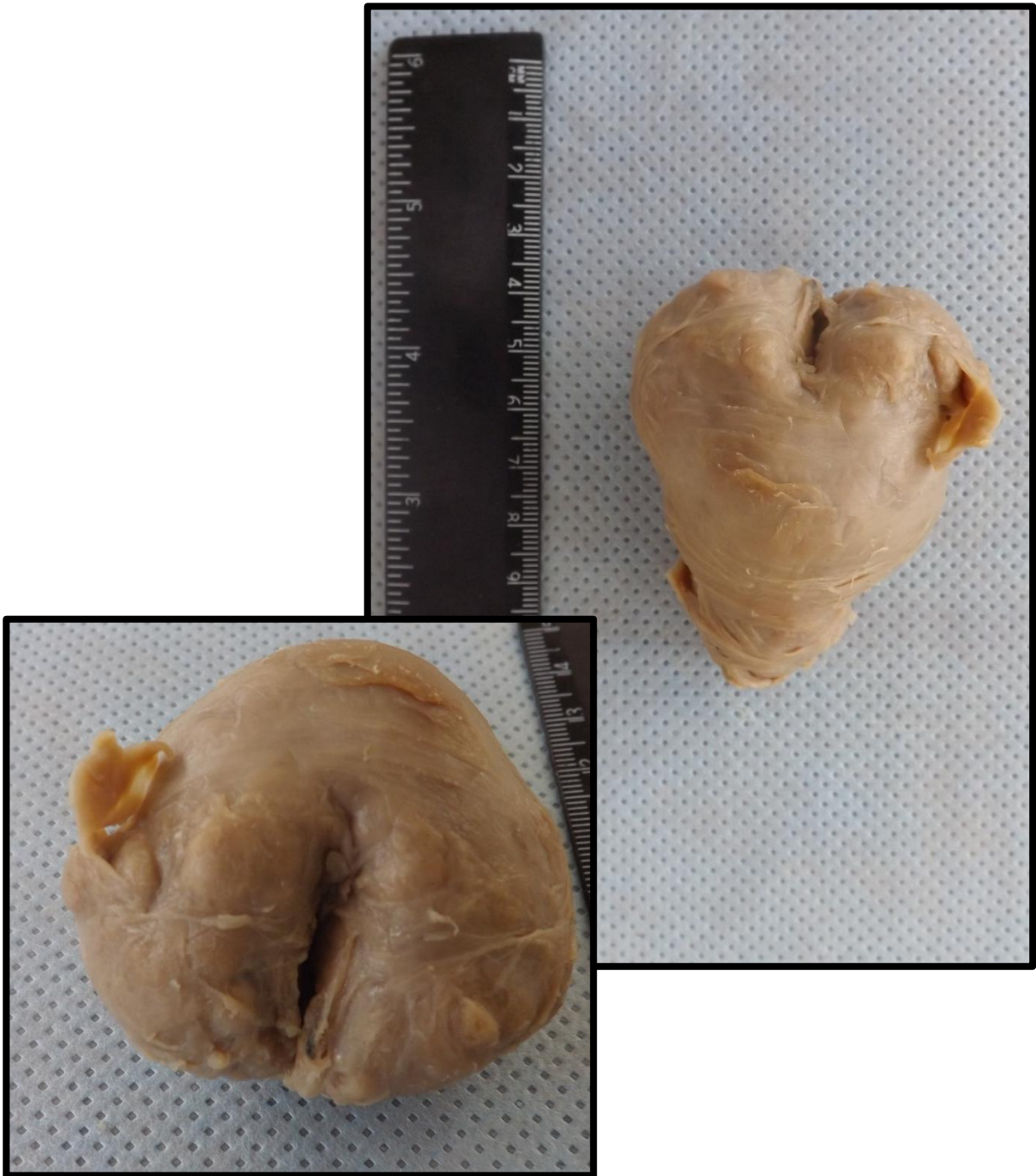---

Próstata 1 (PR1)  
Próstata 2 (PR2)

Pág.154  
Pág.155

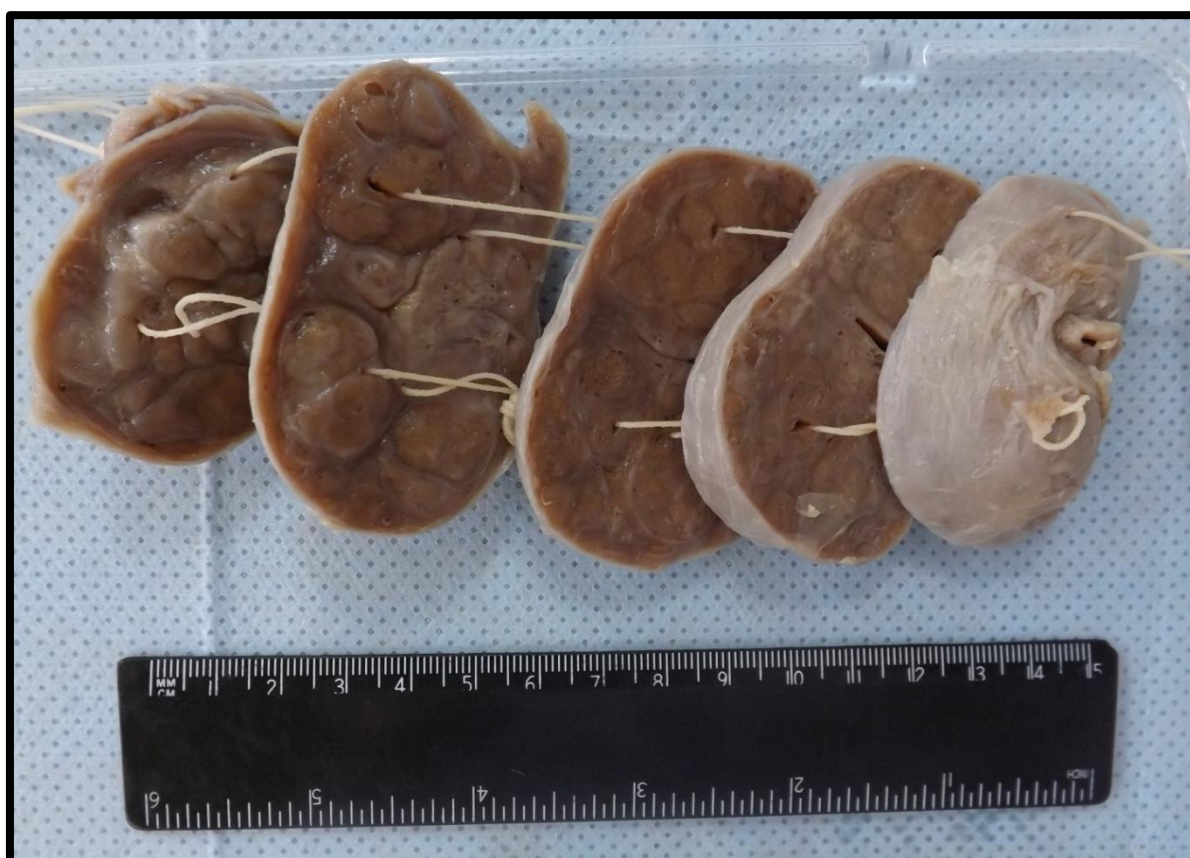
## PRÓSTATA 1 (PR1)

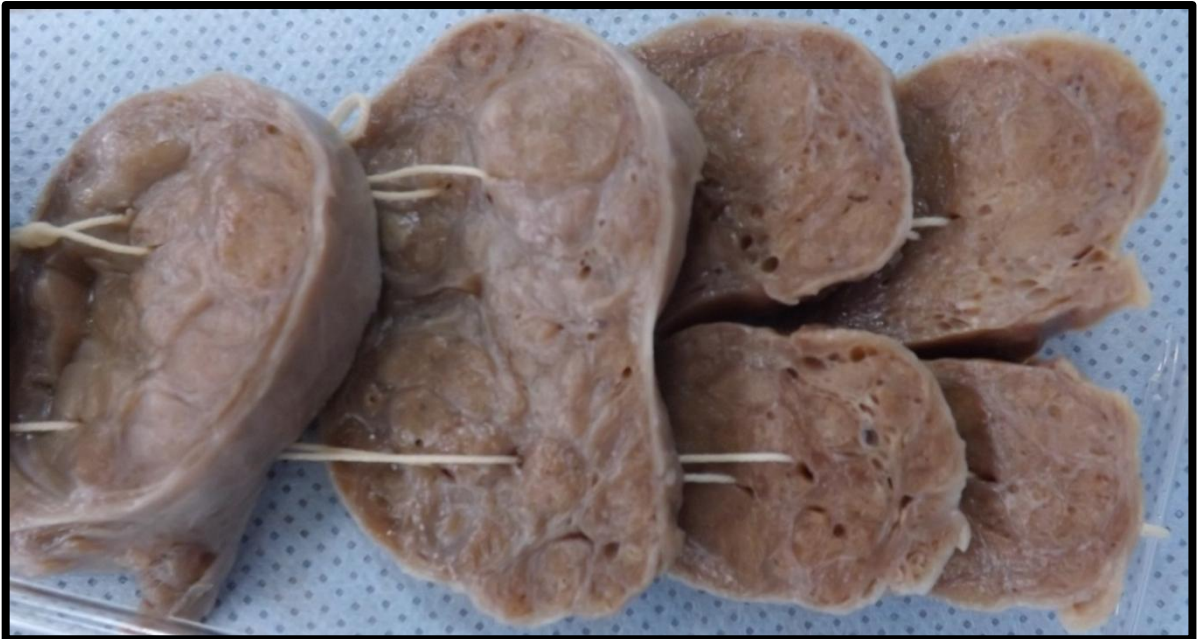
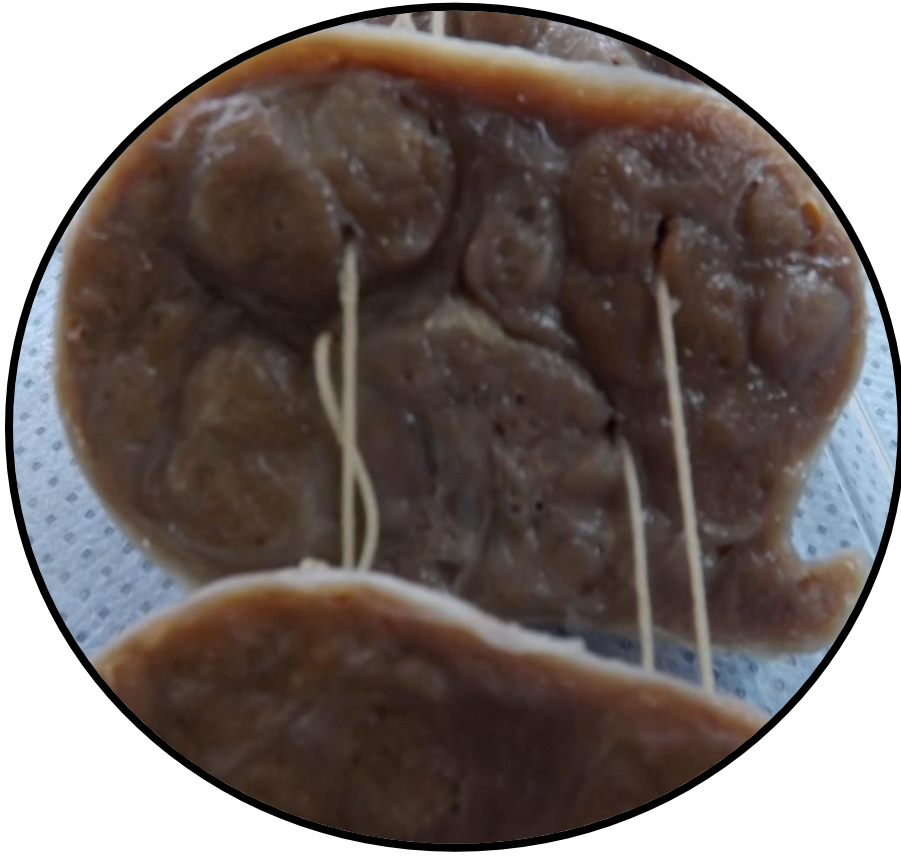Próstata com aumento de volume, tamanho e peso. Nota-se manutenção do formato, com preservação do sulco mediano (peça inteira). Aspecto compatível com hiperplasia nodular.



## PRÓSTATA 2 (PR2)

Próstata seccionada em diversos fragmentos, apresentando aumento de volume, tamanho e peso. Apresenta forma mantida e manutenção do sulco mediano. Aos cortes observam-se formações nodulares, entremeados por septos fibrosos (tecido conjuntivo). Aspecto compatível com hiperplasia nodular.





---

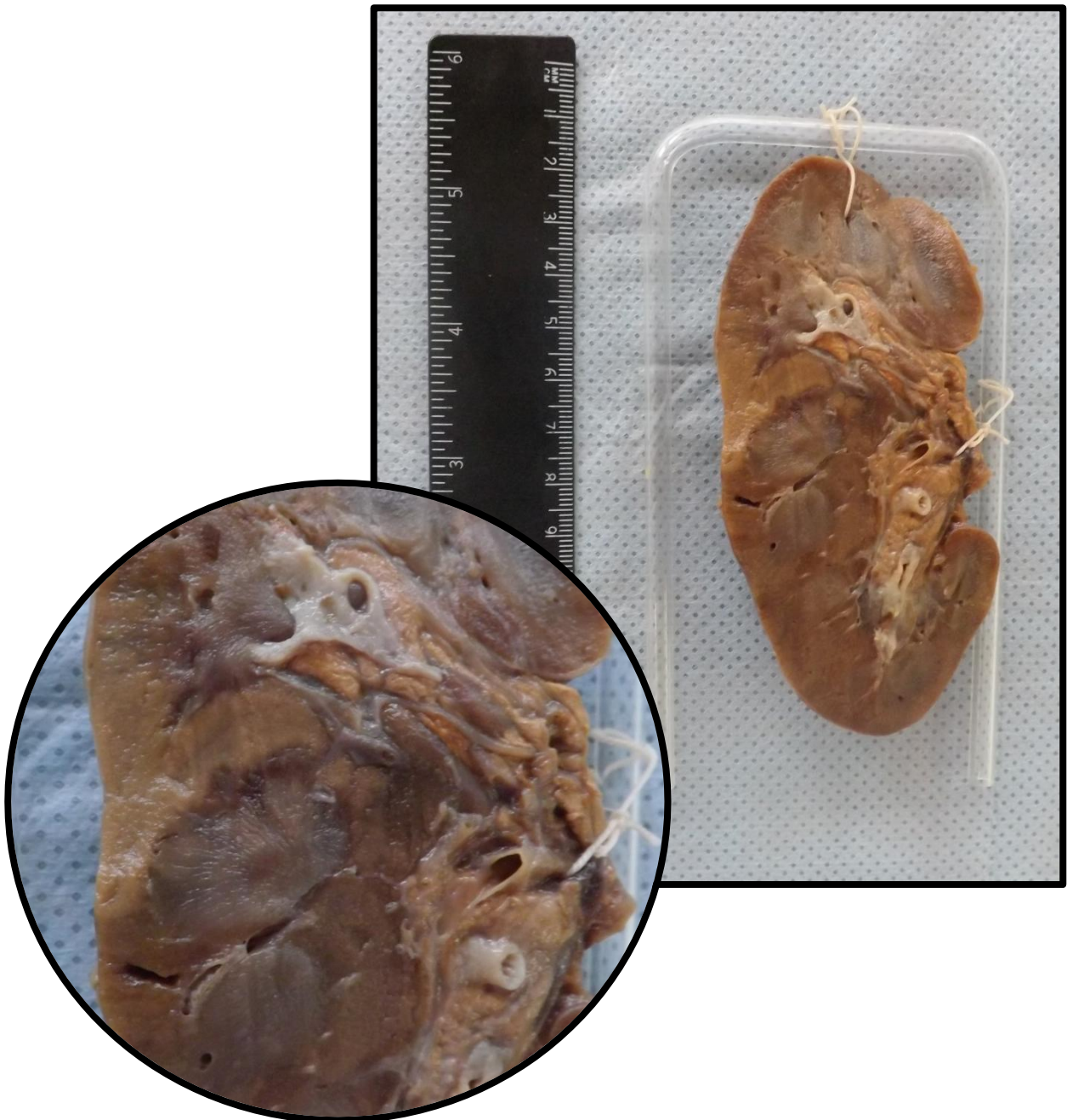
# RIM

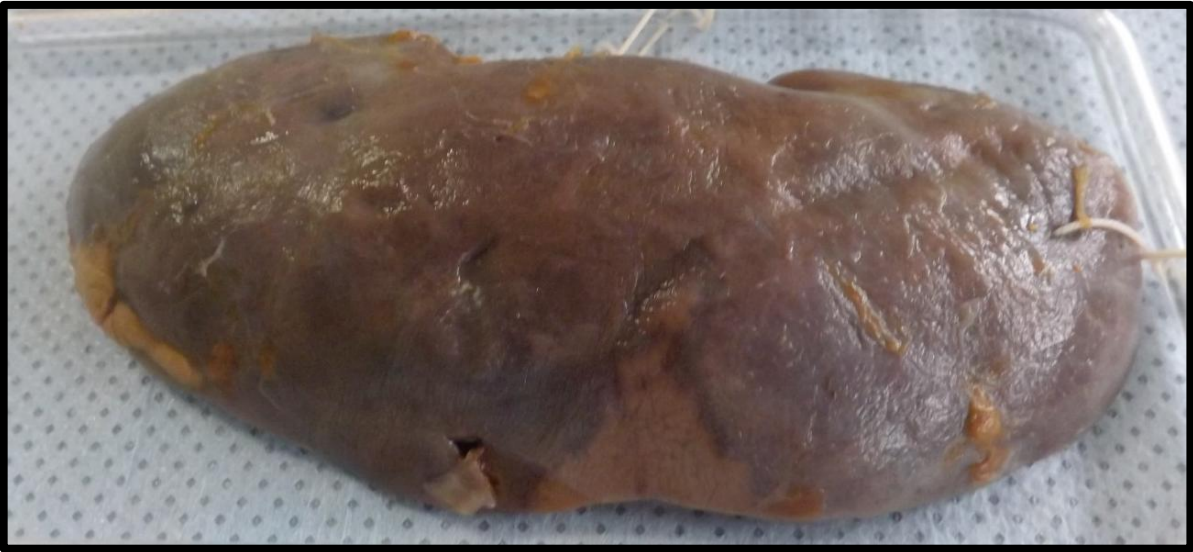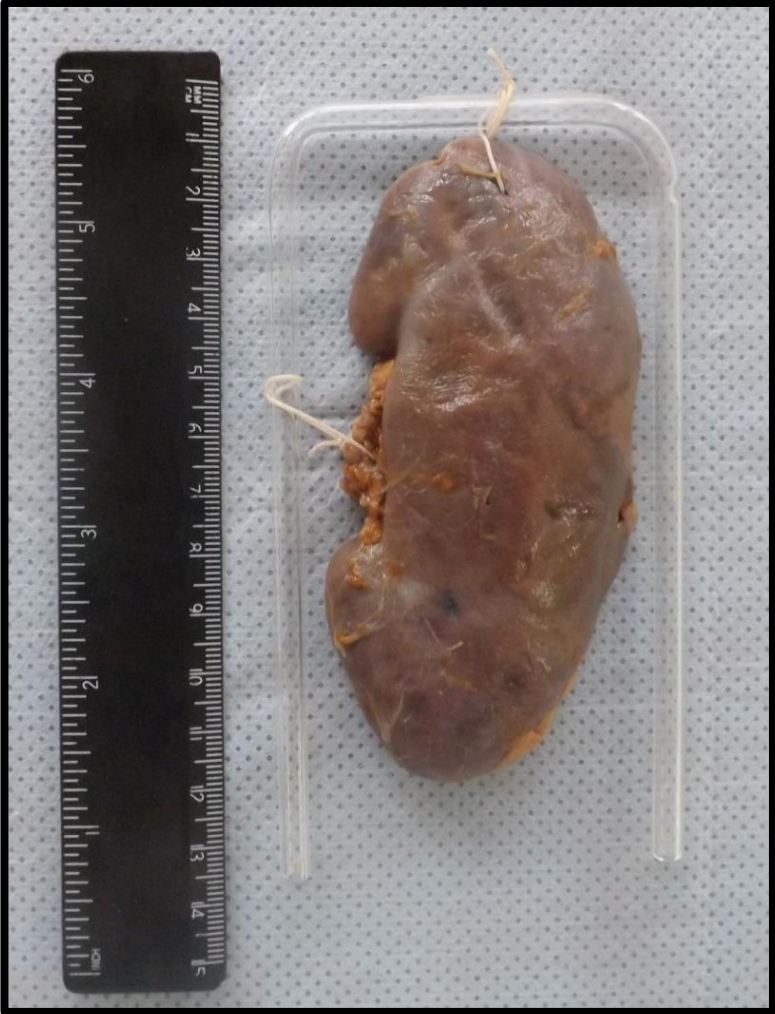---

Rim 1 (R1)	Pág.158
Rim 2 (R2)	Pág.160
Rim 3 (R3)	Pág.161
Rim 4 (R4)	Pág.162
Rim 5 (R5)	Pág.163
Rim 6 (R6)	Pág.164
Rim 7 (R7)	Pág.166
Rim 8 (R8)	Pág.167
Rim 9 (R9)	Pág.168
Rim 10 (R10)	Pág.169
Rim 11 (R11)	Pág.171

### RIM 1 (R1)

Corte de rim apresentando área de irregularidade em cápsula. Na superfície de corte, esta área é triangular, brancacenta e tem halo hiperêmico, compatível com infarto renal. Esta área apresenta o vértice voltado para o hilo renal.

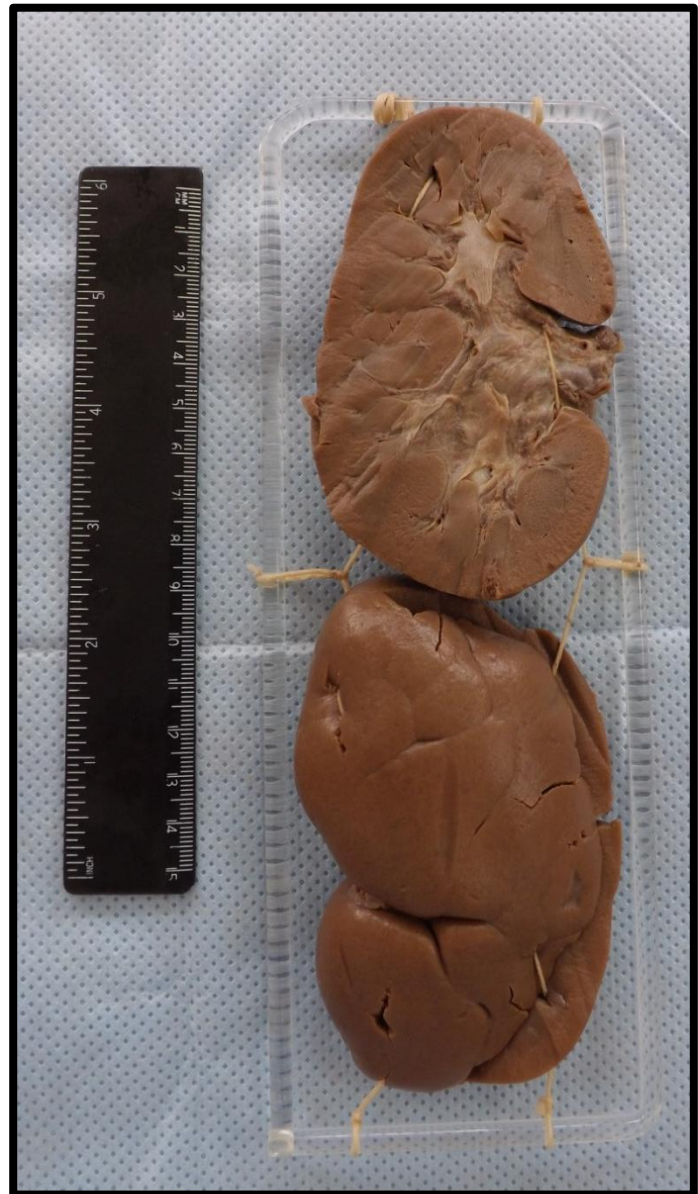
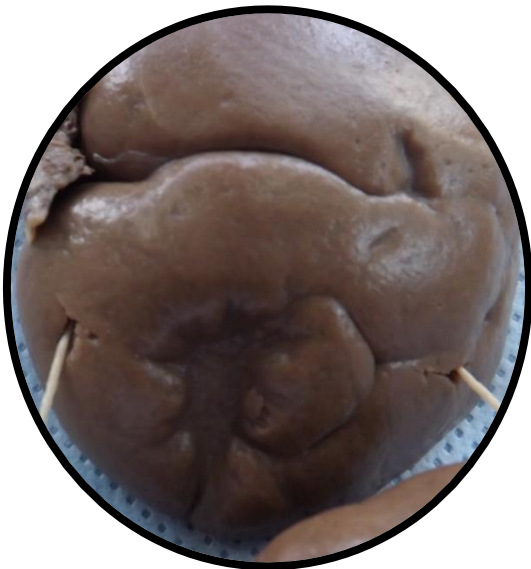
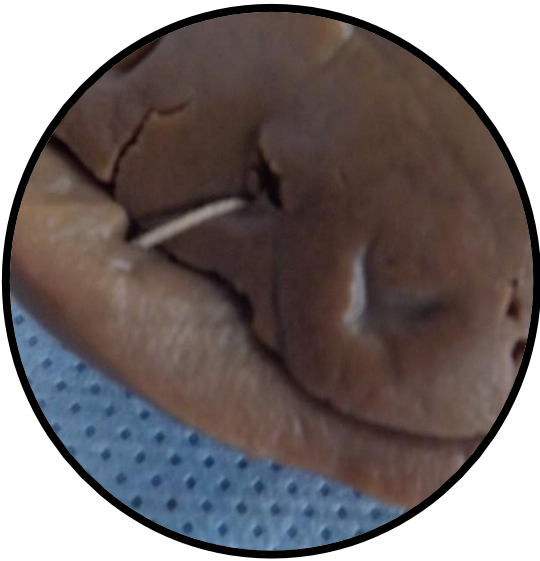




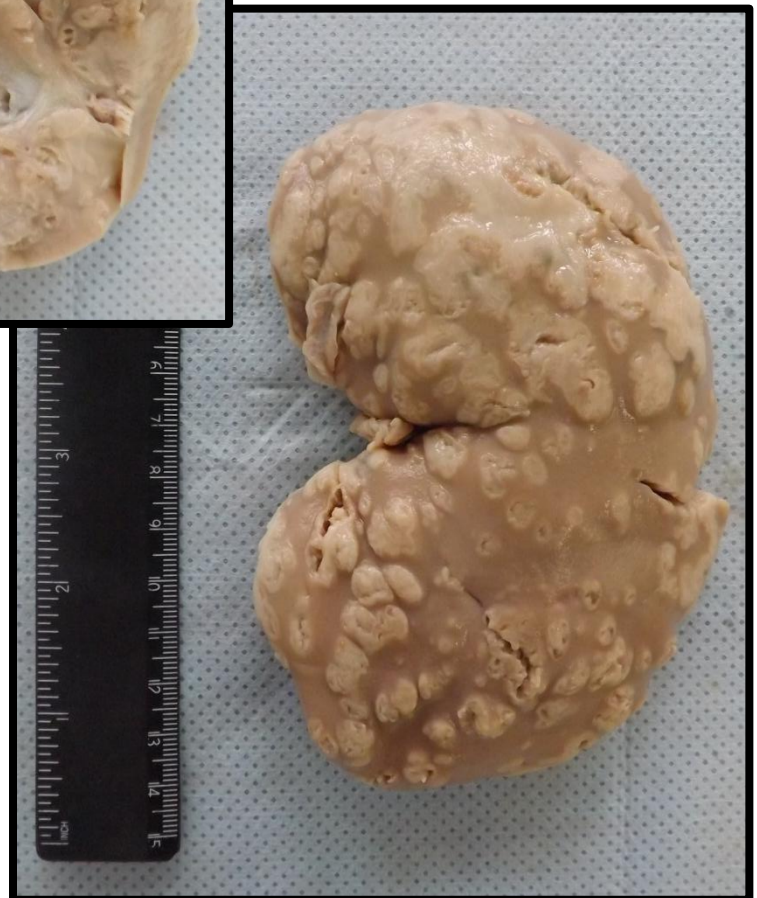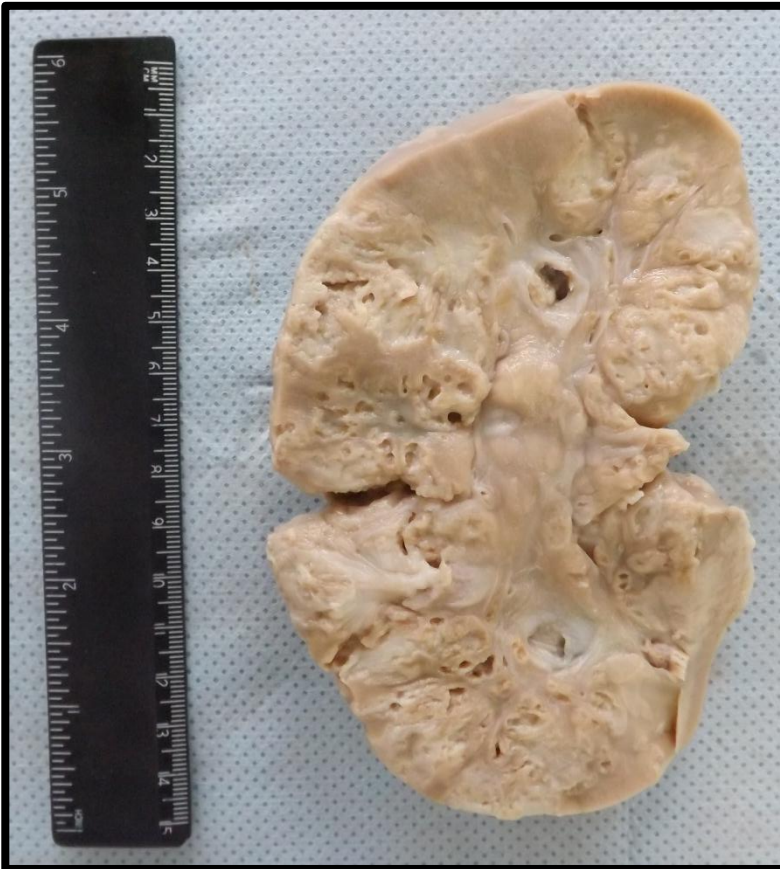## RIM 2 (R2)

Corte de rim apresentando áreas de retração em superfície capsular, compatíveis com infarto renal cicatrizado. Estas áreas apresentam aspecto estrelado e consistência firme sugerindo reação cicatricial (reparo por fibrose). Apresenta superfície de corte de aspecto habitual.



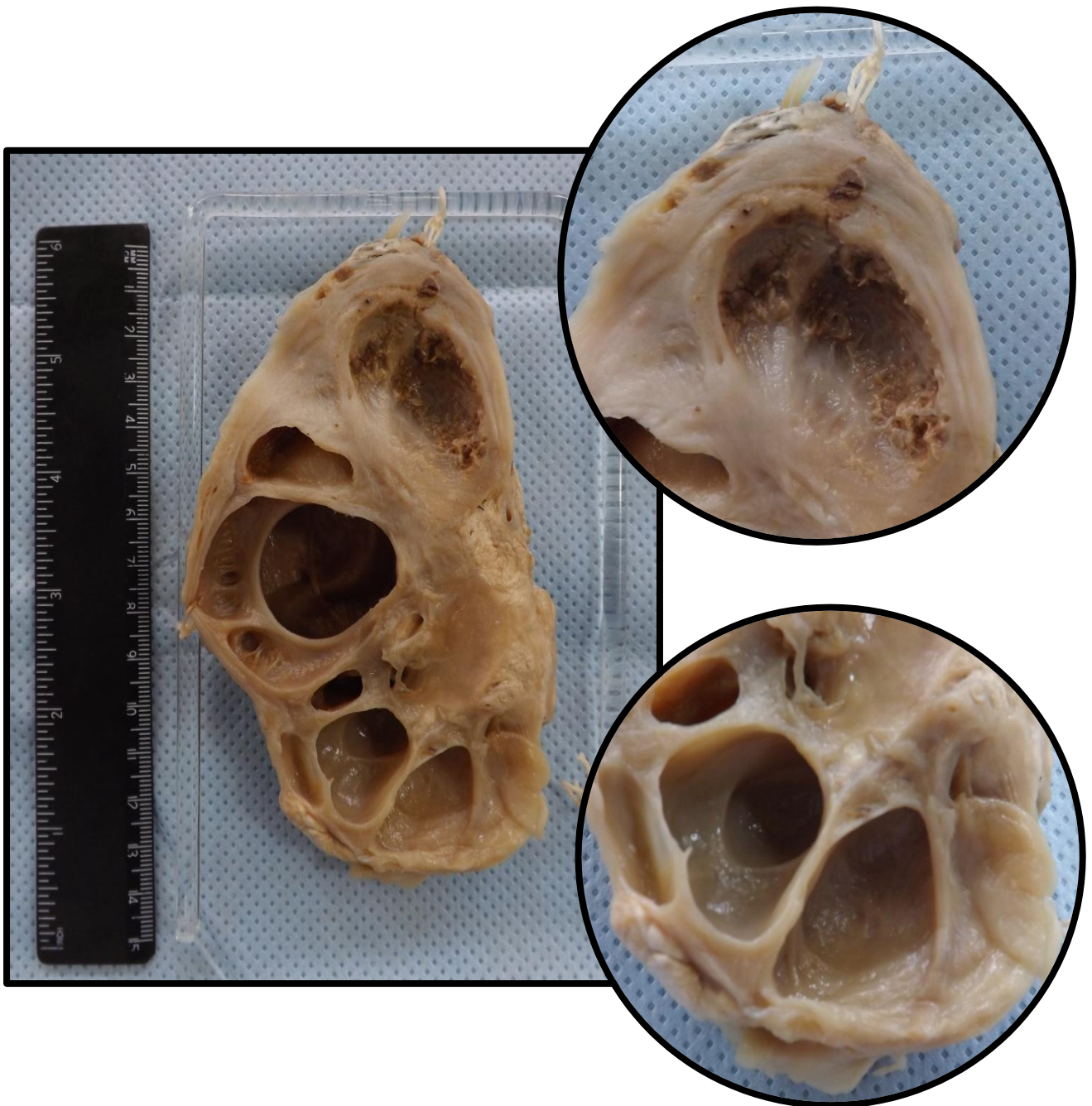
### RIM 3(R3)

Corte de rim com superfície capsular irregular. Ao corte, identificam-se múltiplas projeções nodulares e brancacentas, que correspondem a abscessos. O aspecto é compatível com pielonefrite aguda supurativa.



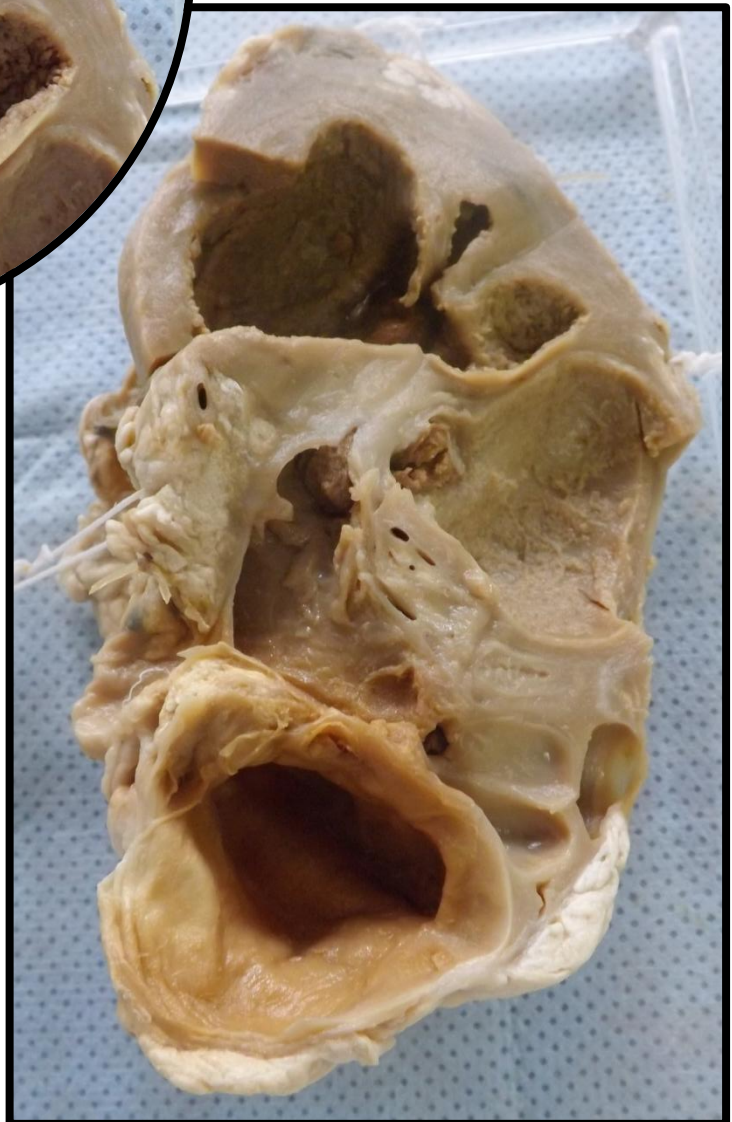
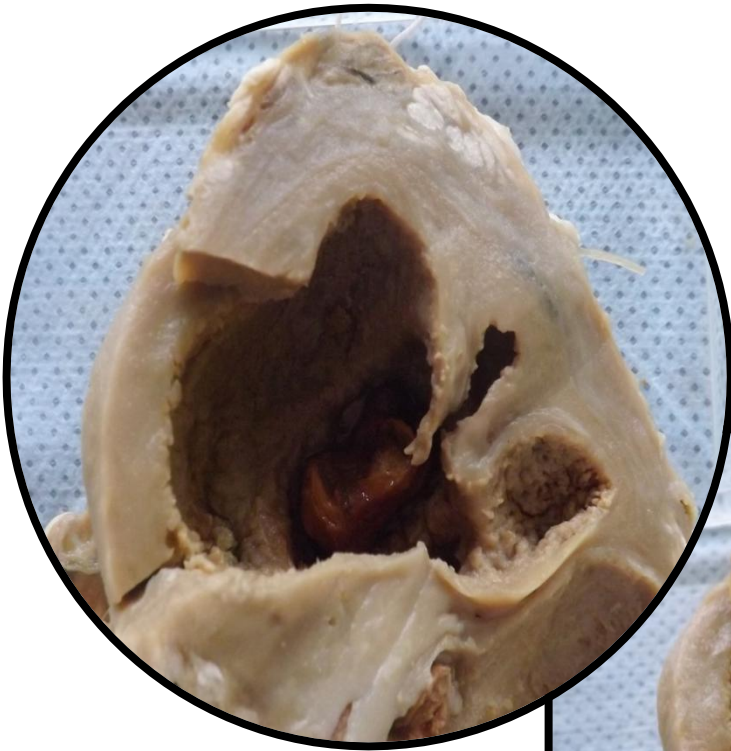
### RIM 4 (R4)

Corte de rim que apresenta aumento do peso, tamanho, volume e distensão da cápsula. Aos cortes observa-se distensão dos cálices renais e da pelve renal com atrofia cortical por compressão. Aspecto compatível com hidronefrose.



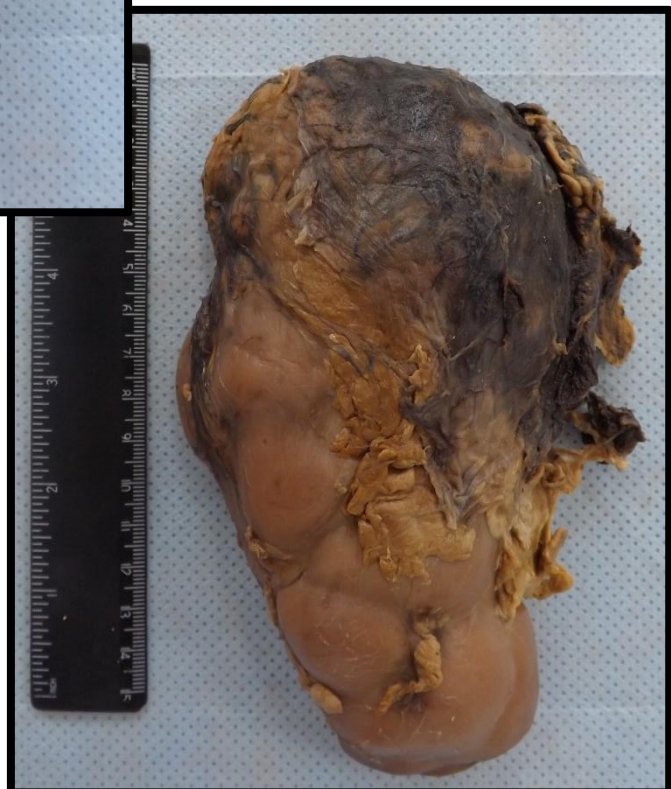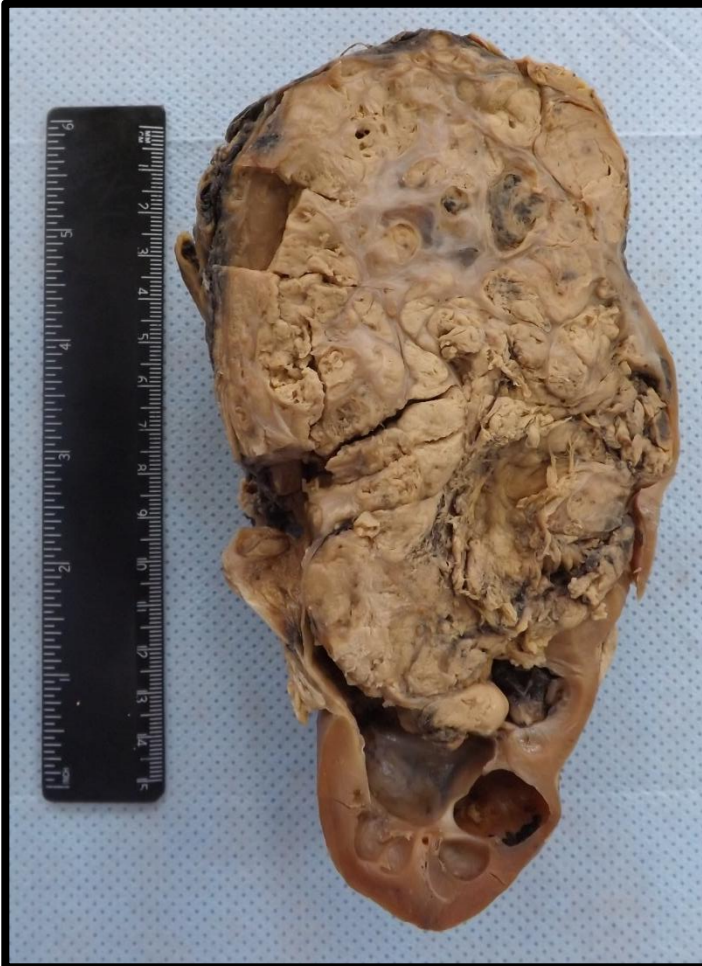### RIM 5 (R5)

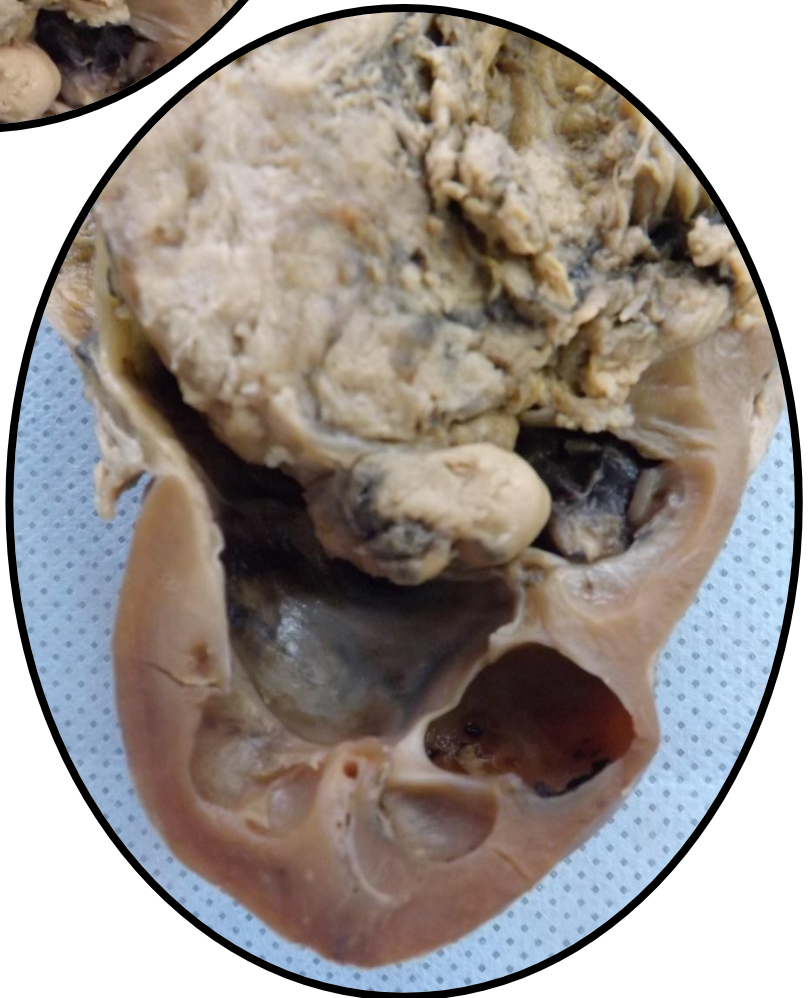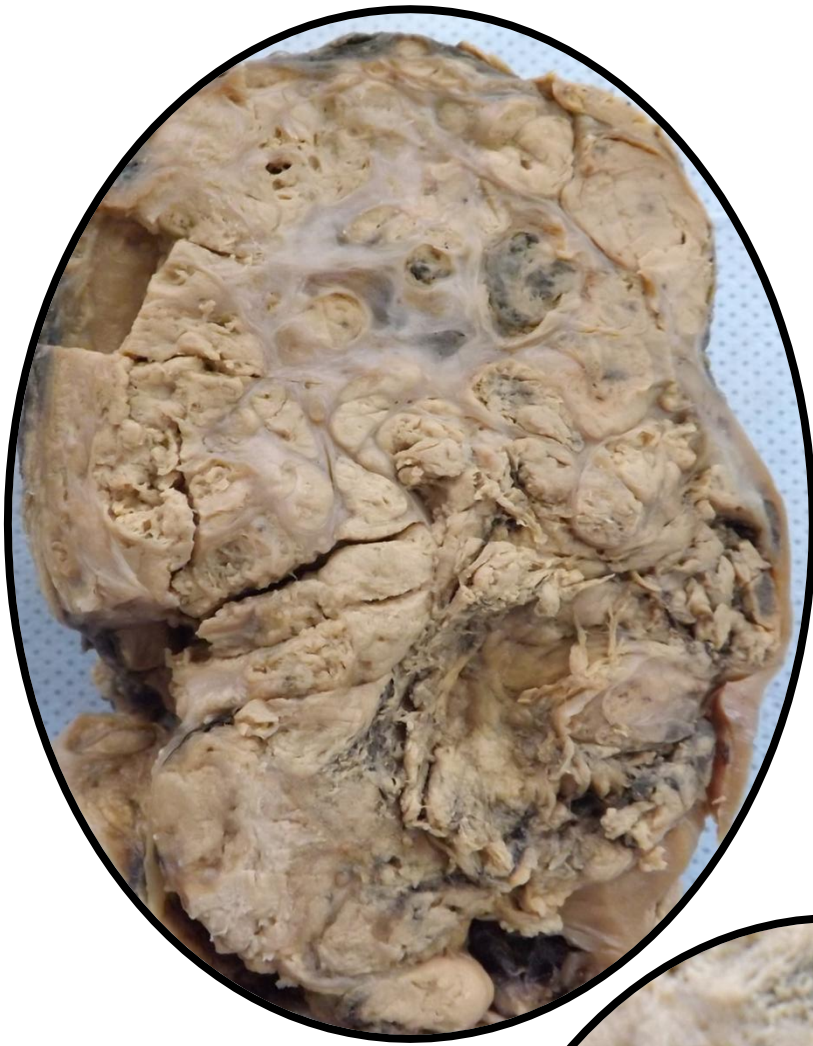Corte de rim com aumento do peso, tamanho, volume e distensão da cápsula. Aos cortes observa-se distensão dos cálices renais e da pelve renal com atrofia cortical por compressão. Aspecto compatível com hidronefrose. Presença de cálculo coraliforme.



## RIM 6 (R6)

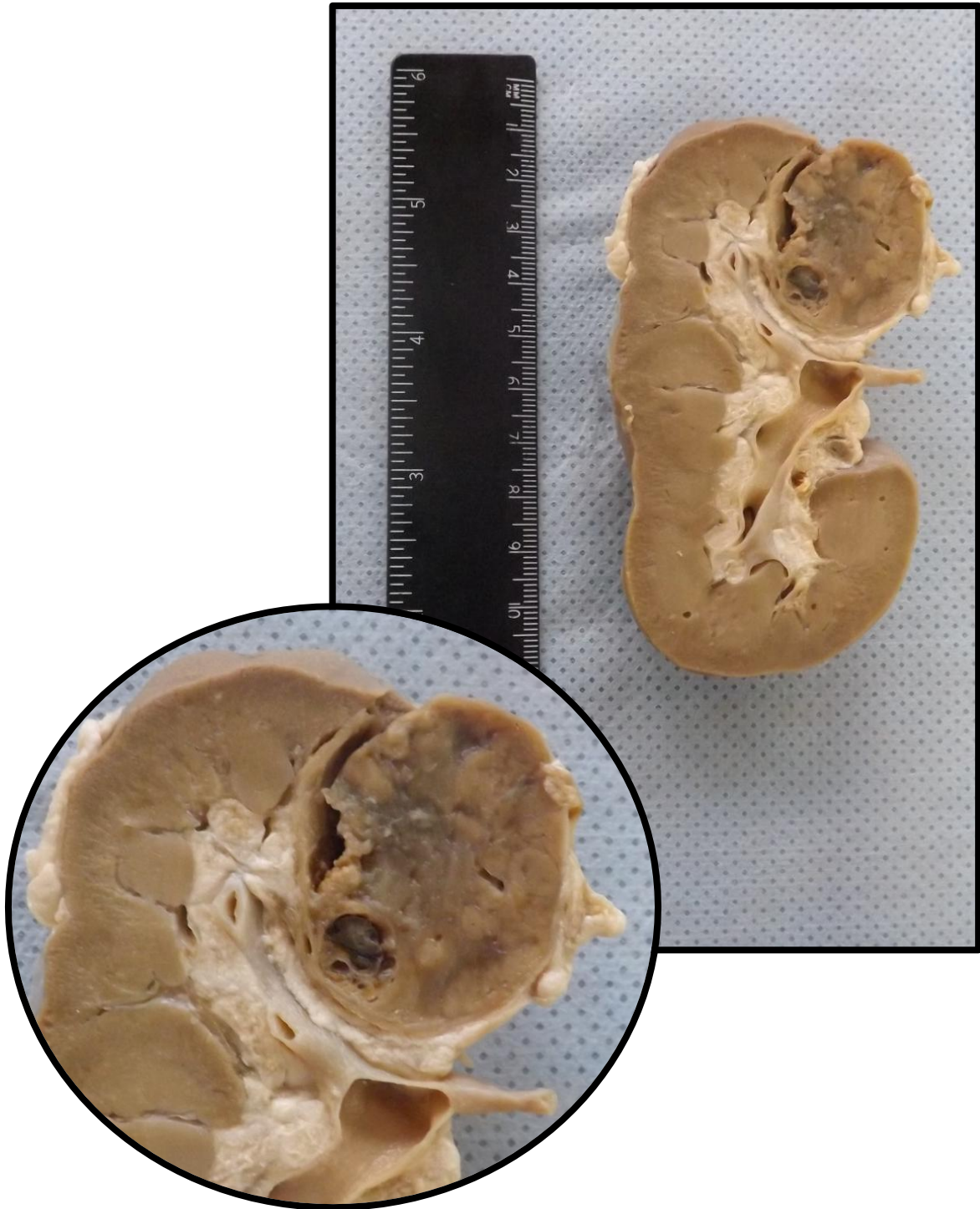
Corte de rim apresentando aumento de volume e distensão da cápsula. Na superfície de corte apresenta lesão irregular e infiltrativa que ocupa cerca de 2/3 do órgão. Nesta lesão observam-se áreas de tecido mais claro. Lesão compatível com carcinoma de células renais.





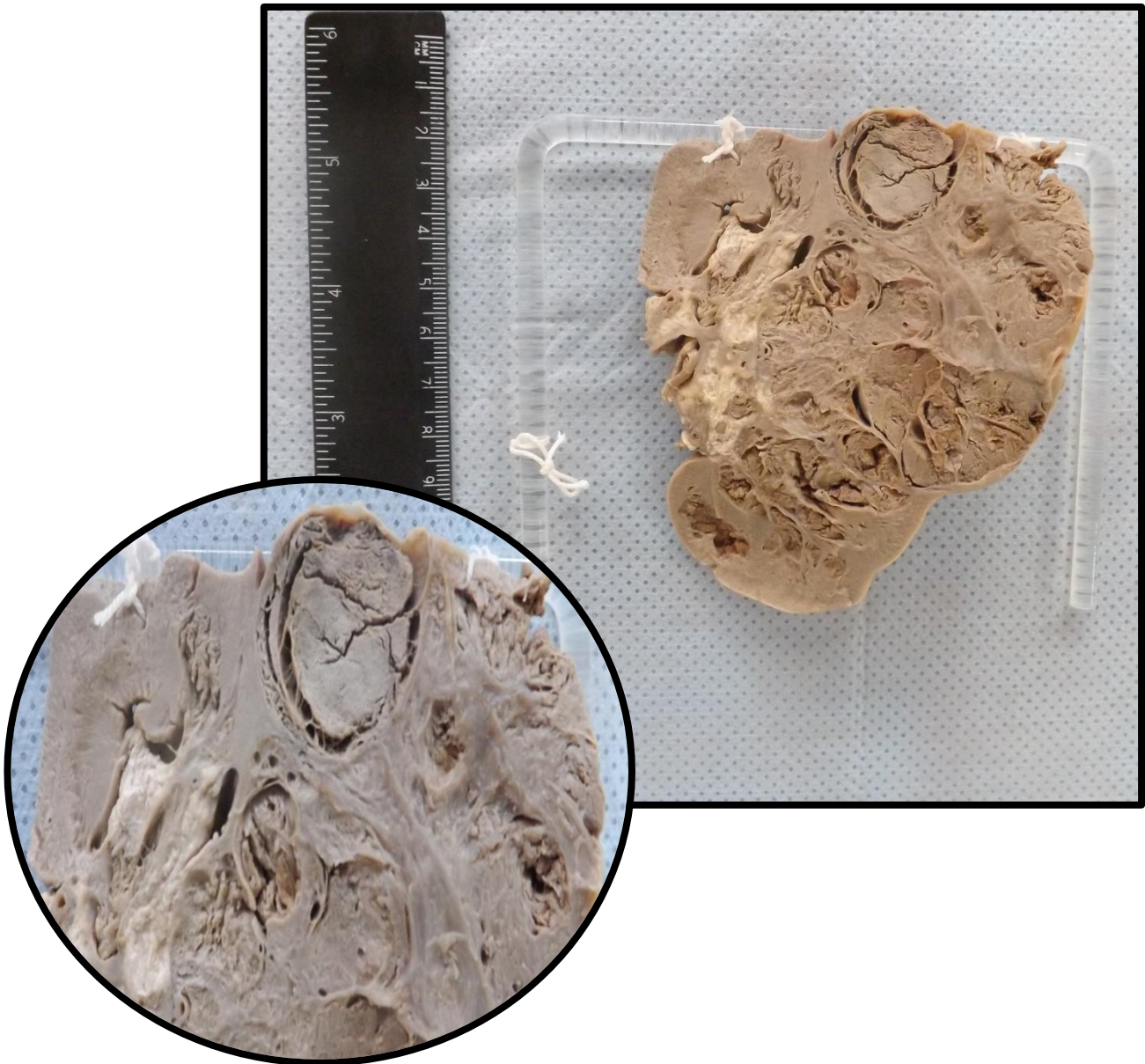
## RIM 7 (R7)

Corte de rim apresentando lesão tumoral em polo superior. Lesão sugestiva de carcinoma de células renais.



### RIM 8 (R8)

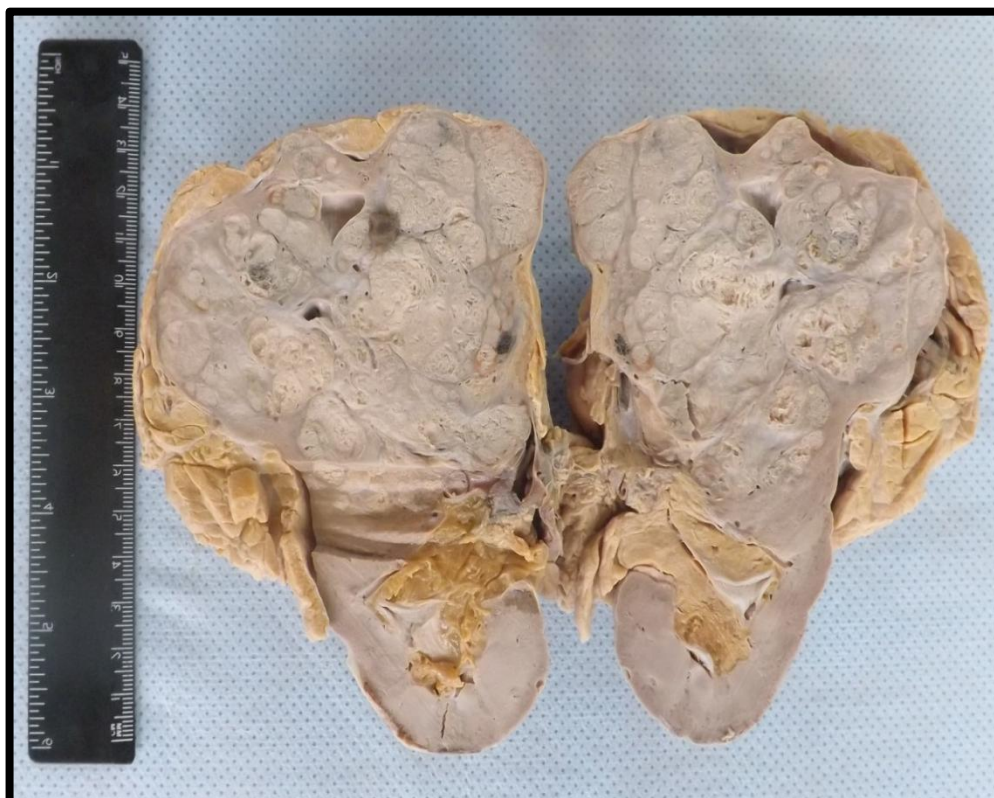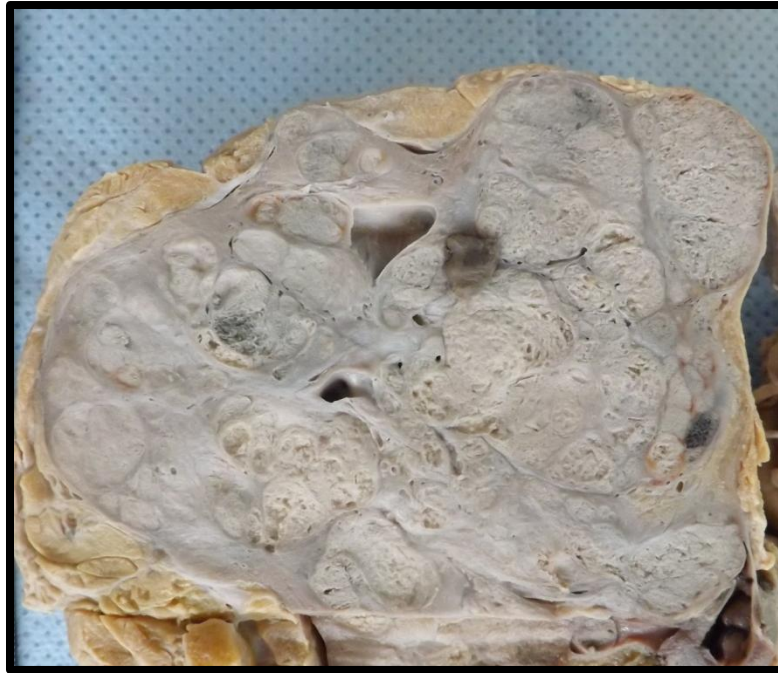Corte de rim apresentando aumento de volume e distensão da cápsula. Na superfície de corte apresenta lesão irregular e infiltrativa que ocupa cerca de 2/3 do órgão, compatível com carcinoma de células renais.





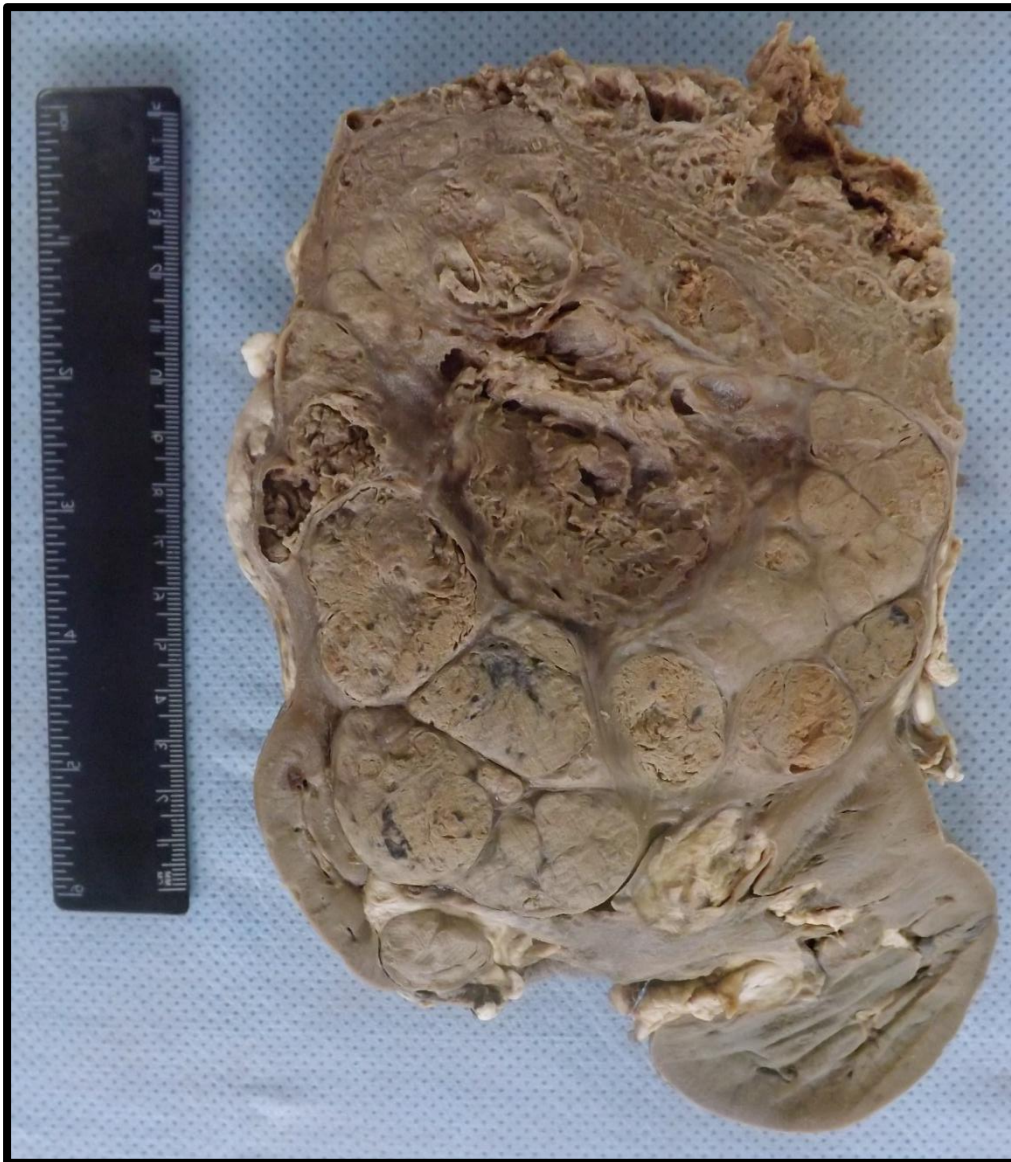### RIM 9 (R9)

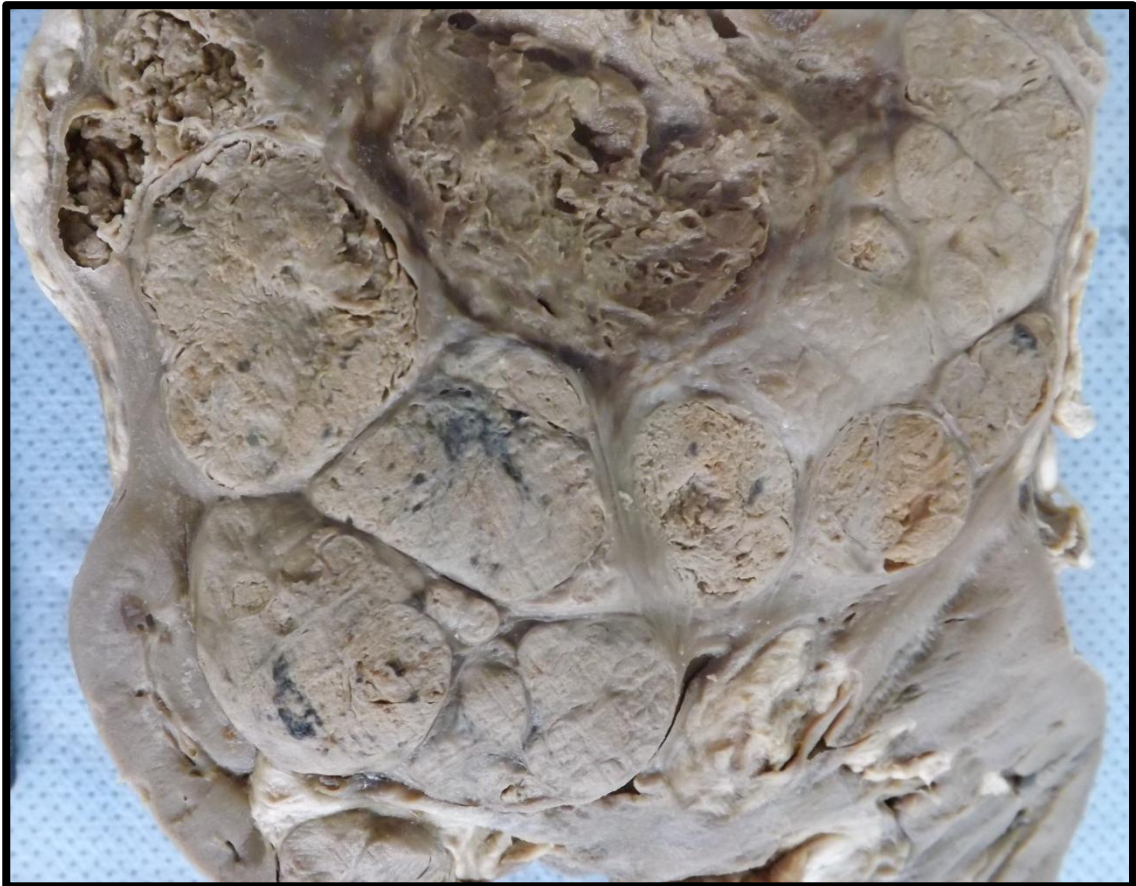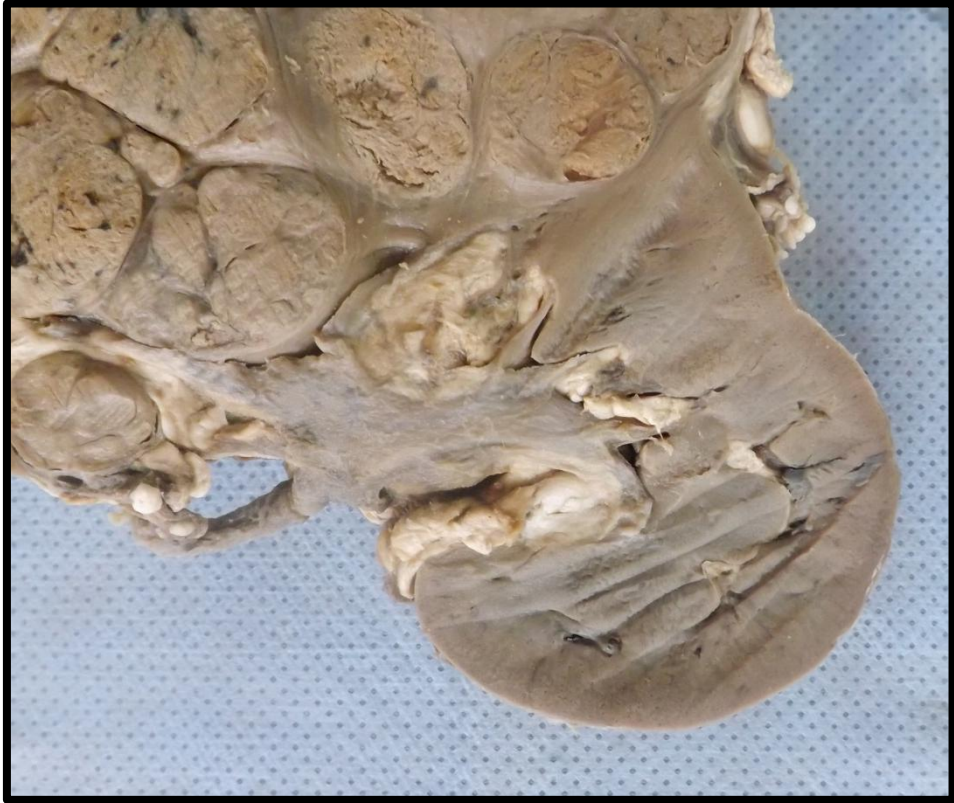Corte de rim apresentando aumento de volume e distensão da cápsula. Na superfície de corte apresenta lesão irregular e infiltrativa que ocupa cerca de 2/3 do órgão. Observam-se também áreas mais claras na lesão. Lesão compatível com carcinoma de células renais.



### RIM 10 (R10)

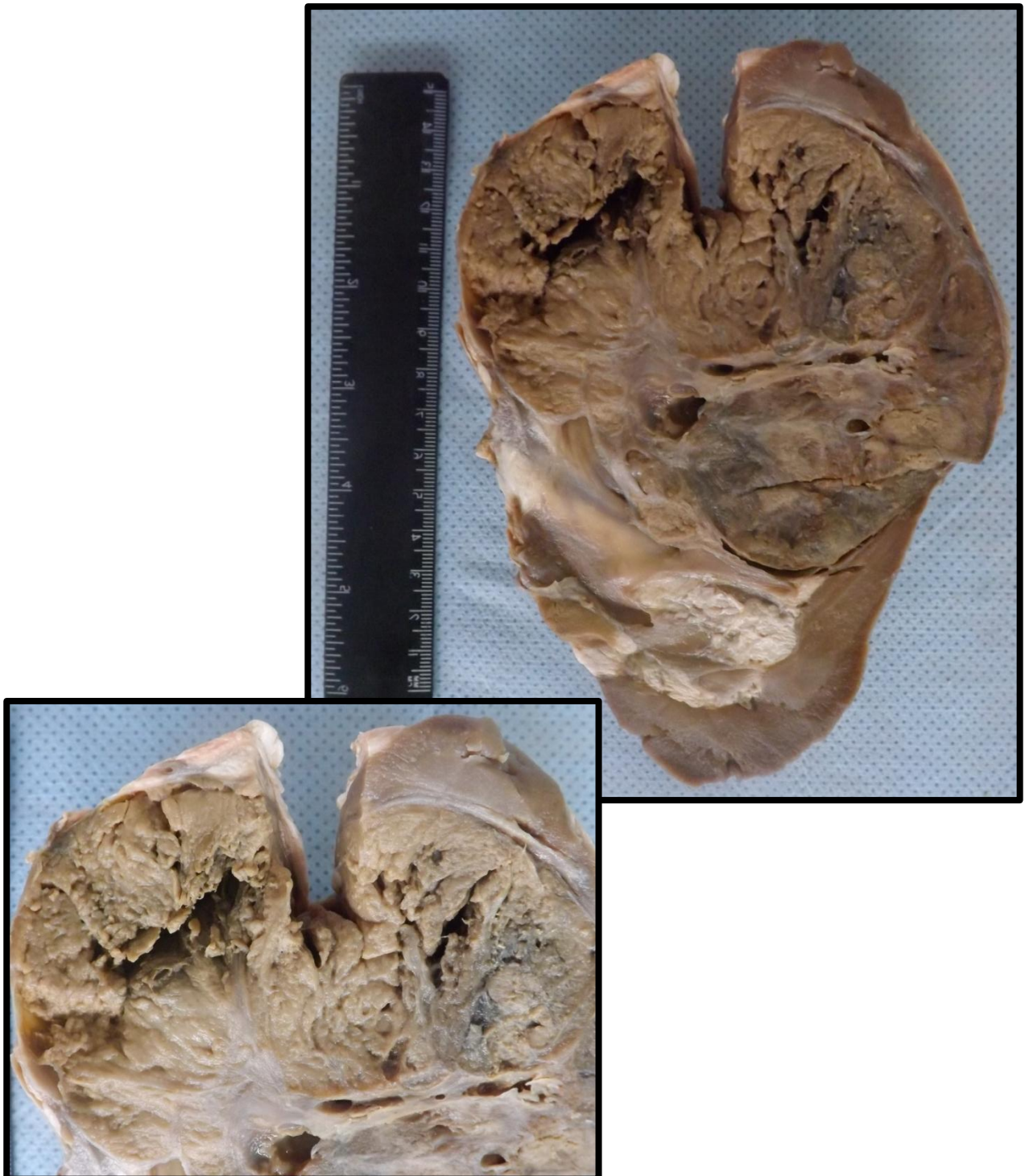Corte de rim apresentando aumento de volume e distensão da cápsula, Na superfície de corte apresenta lesão irregular e infiltrativa que ocupa cerca de 2/3 do órgão. Observam-se, ainda, áreas mais claras na lesão. Lesão compatível com carcinoma de células renais.





## RIM 11(R11)

Corte de rim apresentando lesão tumoral que causa aumento de volume e distensão da cápsula. Na superfície de corte apresenta lesão irregular e infiltrativa que ocupa cerca de 2/3 do órgão. Observam-se também áreas mais claras na lesão. Lesão compatível com carcinoma de células renais.



---

# SUBCUTÂNEO

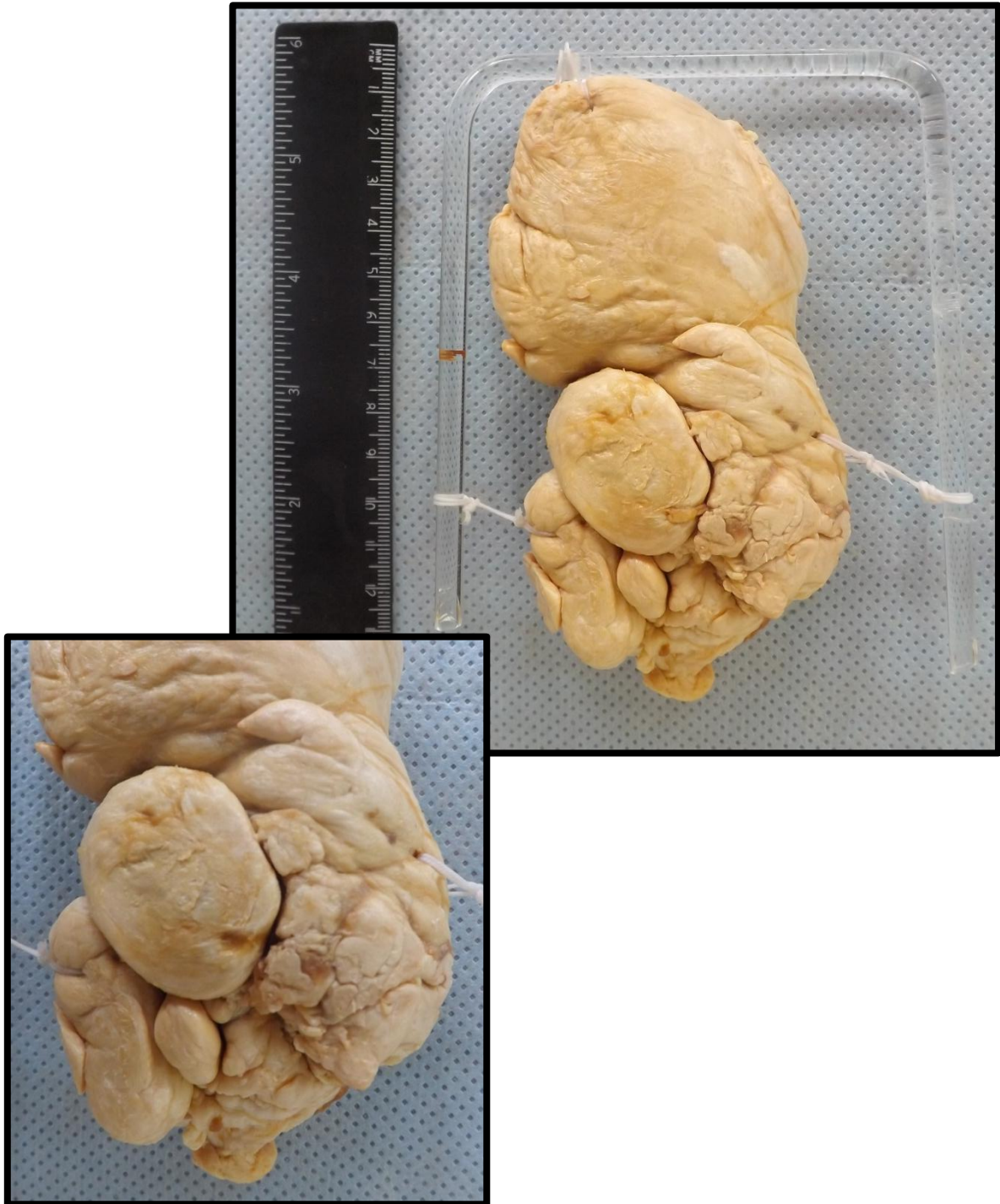---

Subcutâneo 1 (SC1)  
Subcutâneo 2 (SC2)  
Subcutâneo 3 (SC3)  
Subcutâneo 4 (SC4)

Pág.173  
Pág.174  
Pág.175  
Pág.176

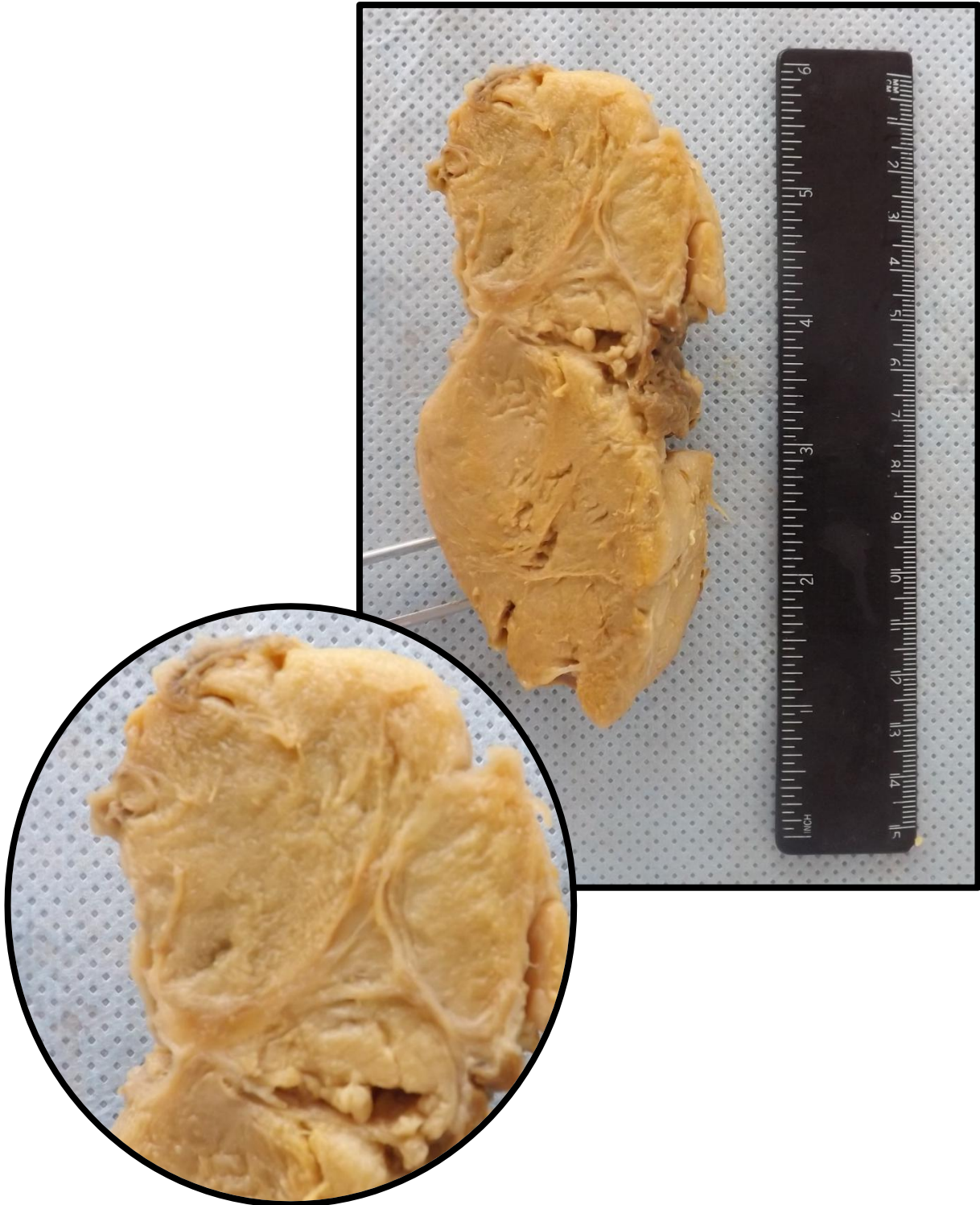
## SUBCUTÂNEO 1 (SC1)

Massa de tecido, de coloração amarelada, consistência macia, bem delimitada, encapsulada e de aspecto bocelado. Aspecto compatível com lipoma (neoplasia mesenquimal benigna).



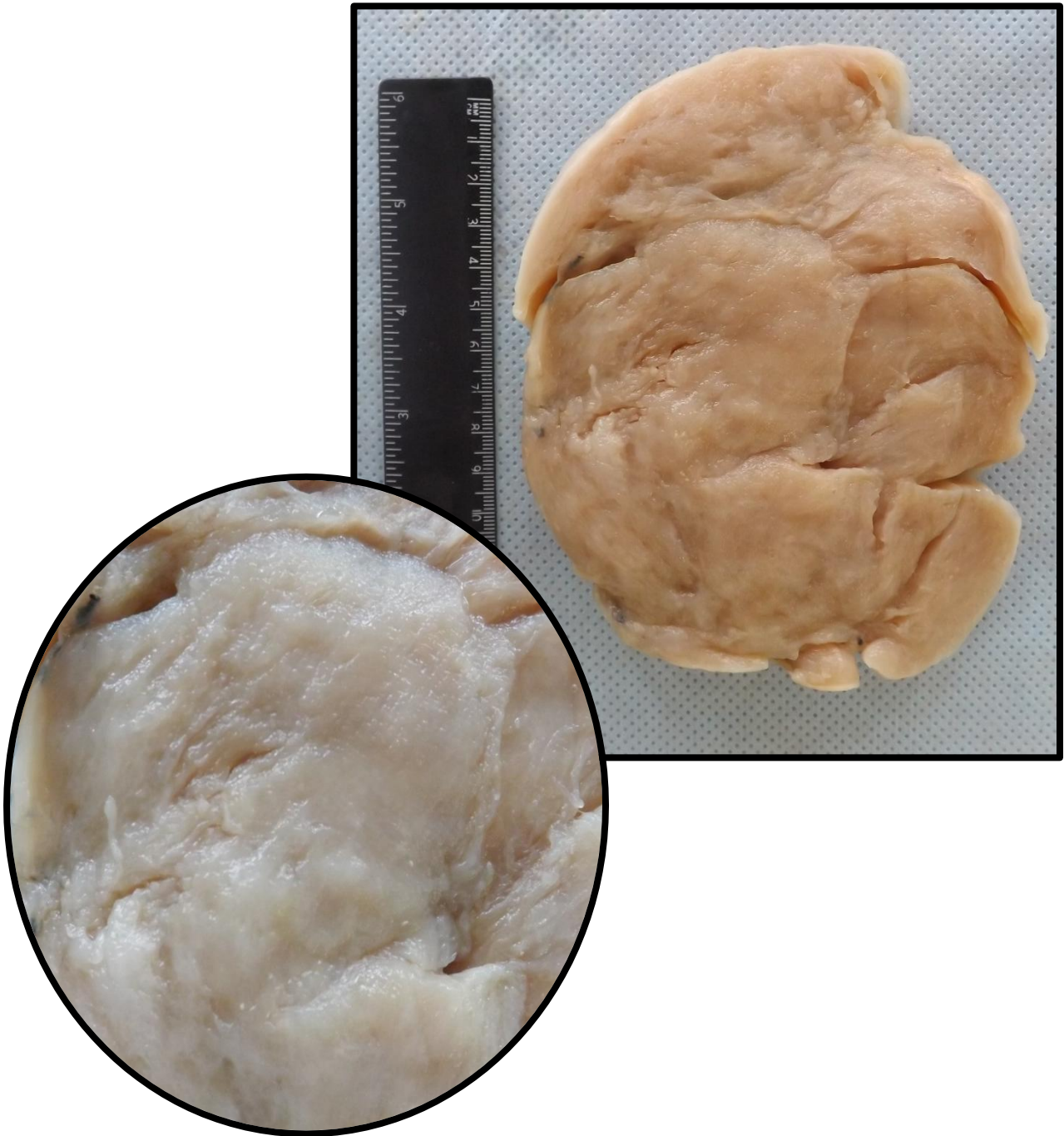
## SUBCUTÂNEO 2 (SC2)

Massa de tecido, de coloração amarelada, consistência macia, bem delimitada, encapsulada e de aspecto bocelado. Aspecto compatível com lipoma (neoplasia mesenquimal benigna).



### SUBCUTÂNEO 3 (SC3)

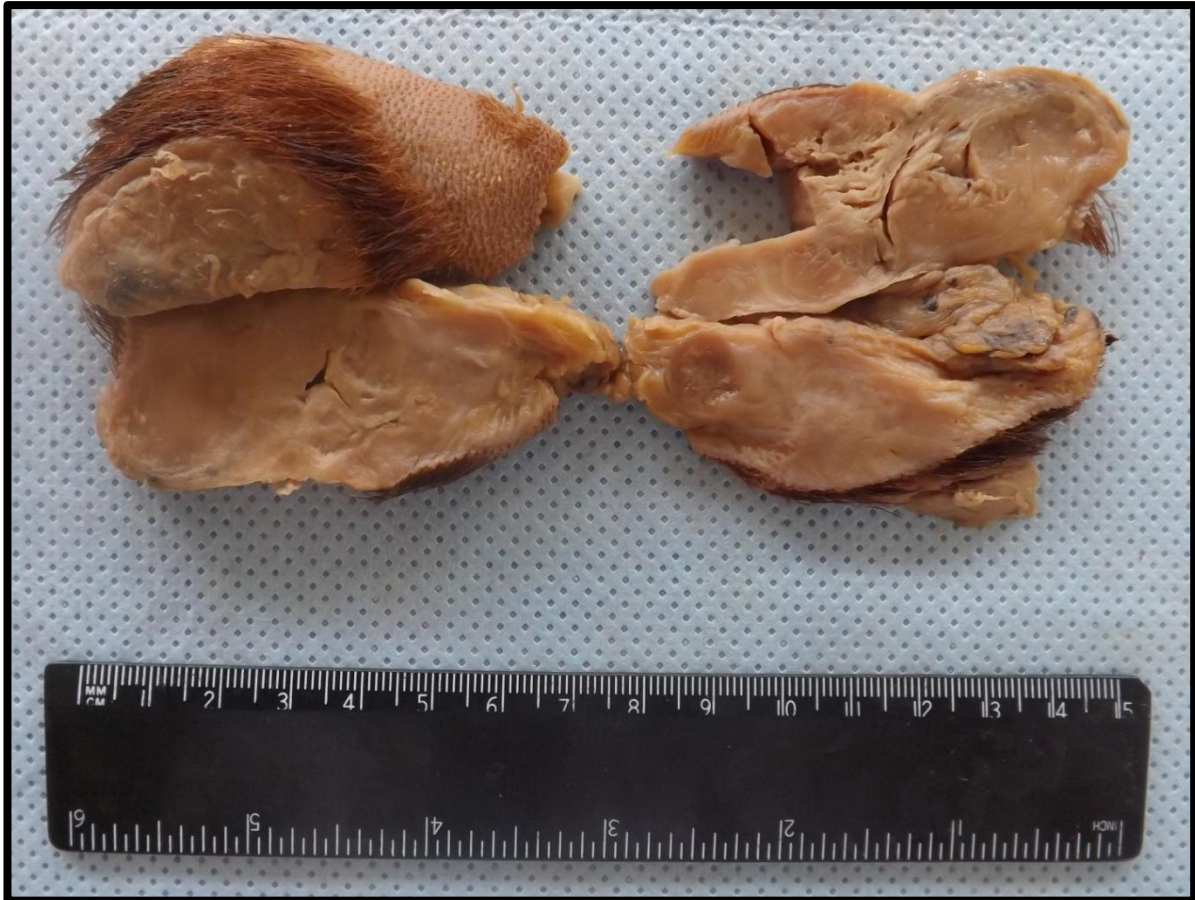
Massa de tecido de coloração creme, consistência fibroelástica, encapsulada, superfície capsular lisa e brilhante. A superfície de corte contém áreas císticas e fendas irregulares. Aspecto compatível com schwannoma (neurinoma/neurilemoma).





#### SUBCUTÂNEO 4 (SC4)

Peça constituída por couro cabeludo e tecido subcutâneo, exibindo massa de tecido de limites imprecisos, de coloração parda, consistência macia e de aspecto de carne de peixe. Aspecto compatível com fibrossarcoma (neoplasia mesenquimal maligna).



---

# TESTÍCULO

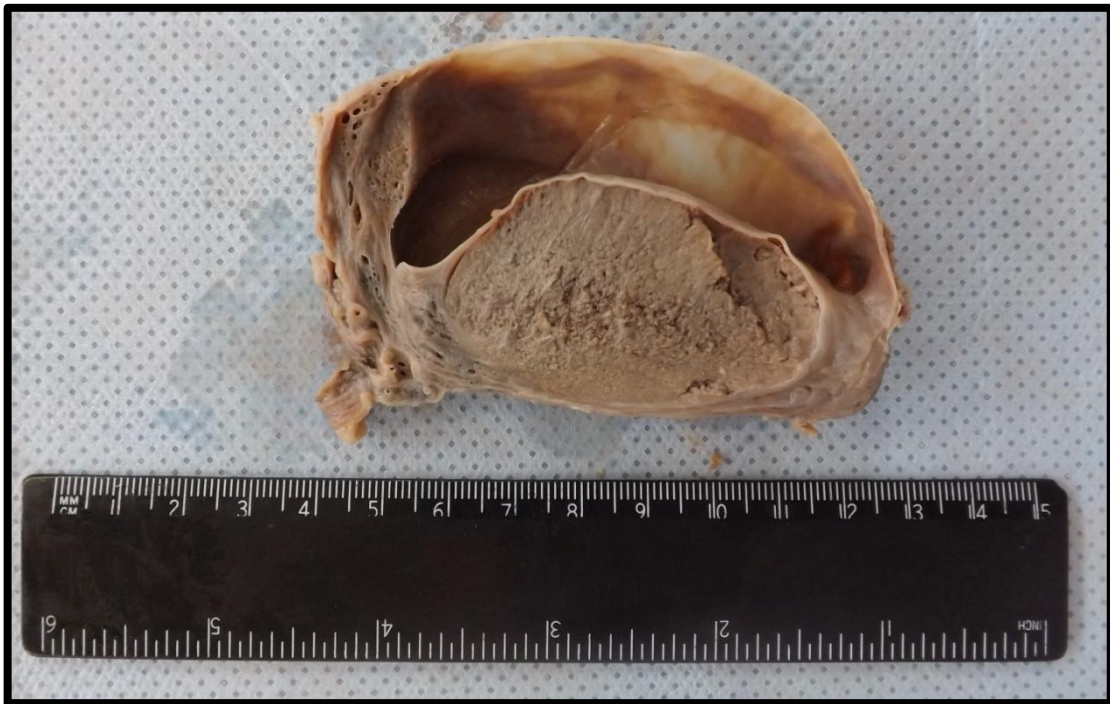---

Testículo 1 (TE1)  
Testículo 2 (TE2)

Pág.178  
Pág.179

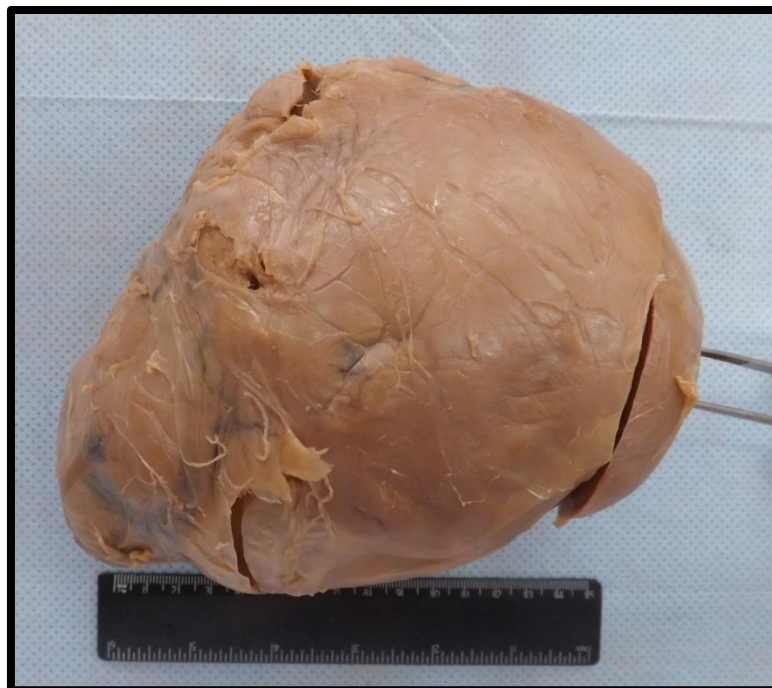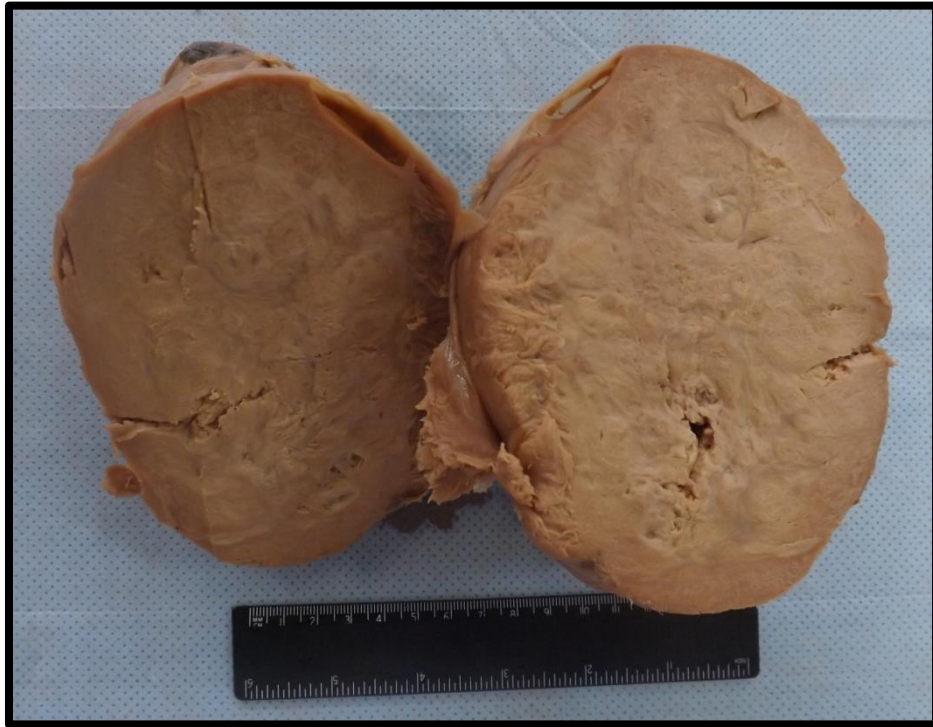## TESTÍCULO 1 (TE1)

Testículo apresentando dilatação de aspecto cístico entre as lâminas visceral e parietal da túnica vaginal, tendo como causa primária o acúmulo de líquido. Aspecto compatível com hidrocele.



## TESTÍCULO 2 (TE2)

Testículo com aumento de peso, volume e tamanho. Aos cortes, apresenta superfície homogênea e lobulada. Apresenta características macroscópicas sugestivas de seminoma (peça inteira).



---

# TIREOIDE

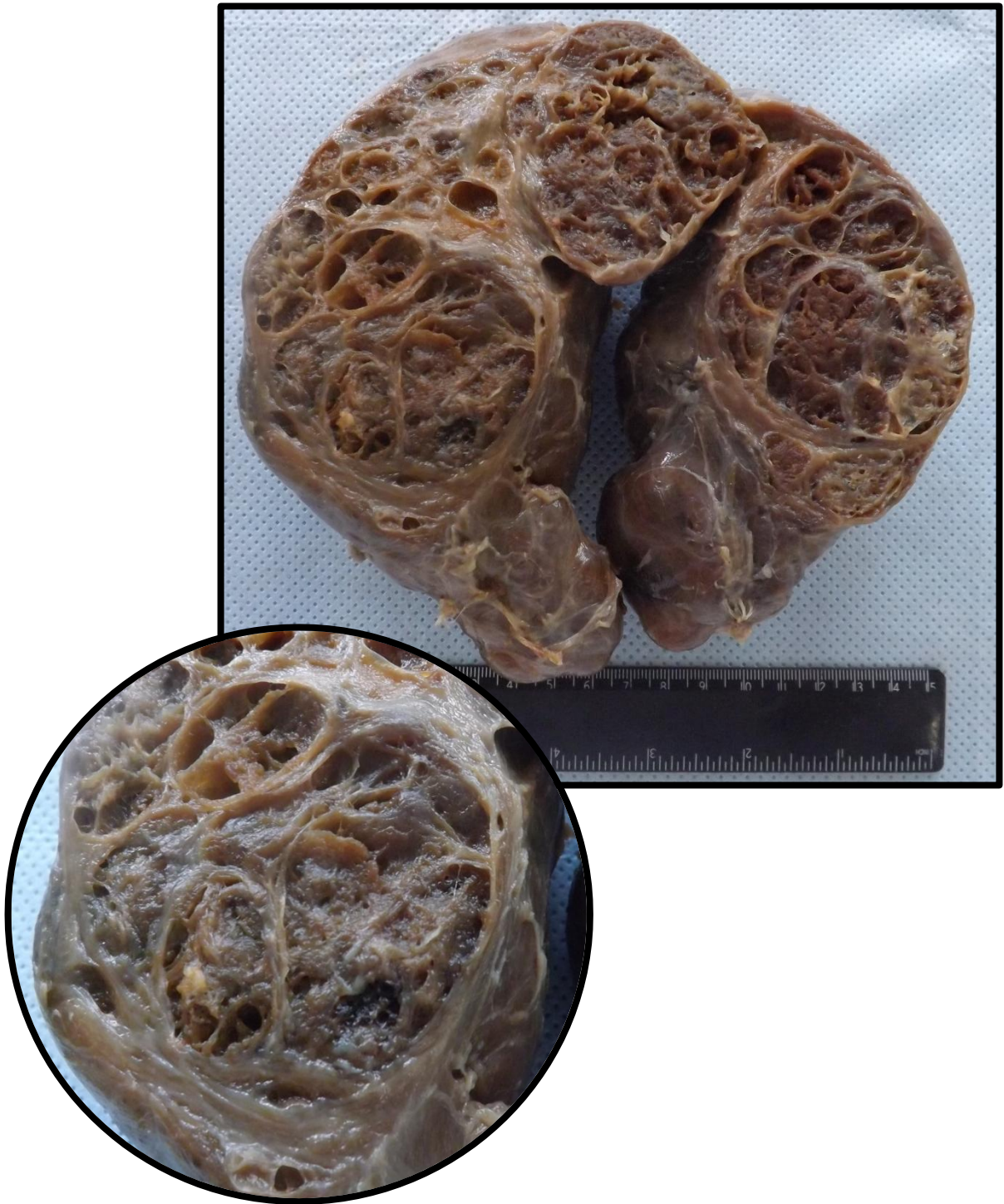---

Tireoide 1 (T1)

Pág.181

## TIREOIDE 1 (T1)

Tireoide com aumento difuso de tamanho e preservação da forma anatômica. Observam-se múltiplos nódulos simétricos, entremeados por septos de tecido conjuntivo, distribuído por todo parênquima. Aspecto compatível com hiperplasia de tireoide.



---

# ÚTERO

---

Útero 1 (U1)	Pág.183
Útero 2 (U2)	Pág.184
Útero 3 (U3)	Pág.185
Útero 4 (U4)	Pág.187
Útero 5 (U5)	Pág.188
Útero 6 (U6)	Pág.189
Útero 7 (U7)	Pág.190
Útero 8 (U8)	Pág.191
Útero 9 (U9)	Pág.192
Útero 10 (U10)	Pág.193
Feto 1 (FE1)	Pág.194
Mola 1 (MO1)	Pág.195

## ÚTERO 1 (U1)

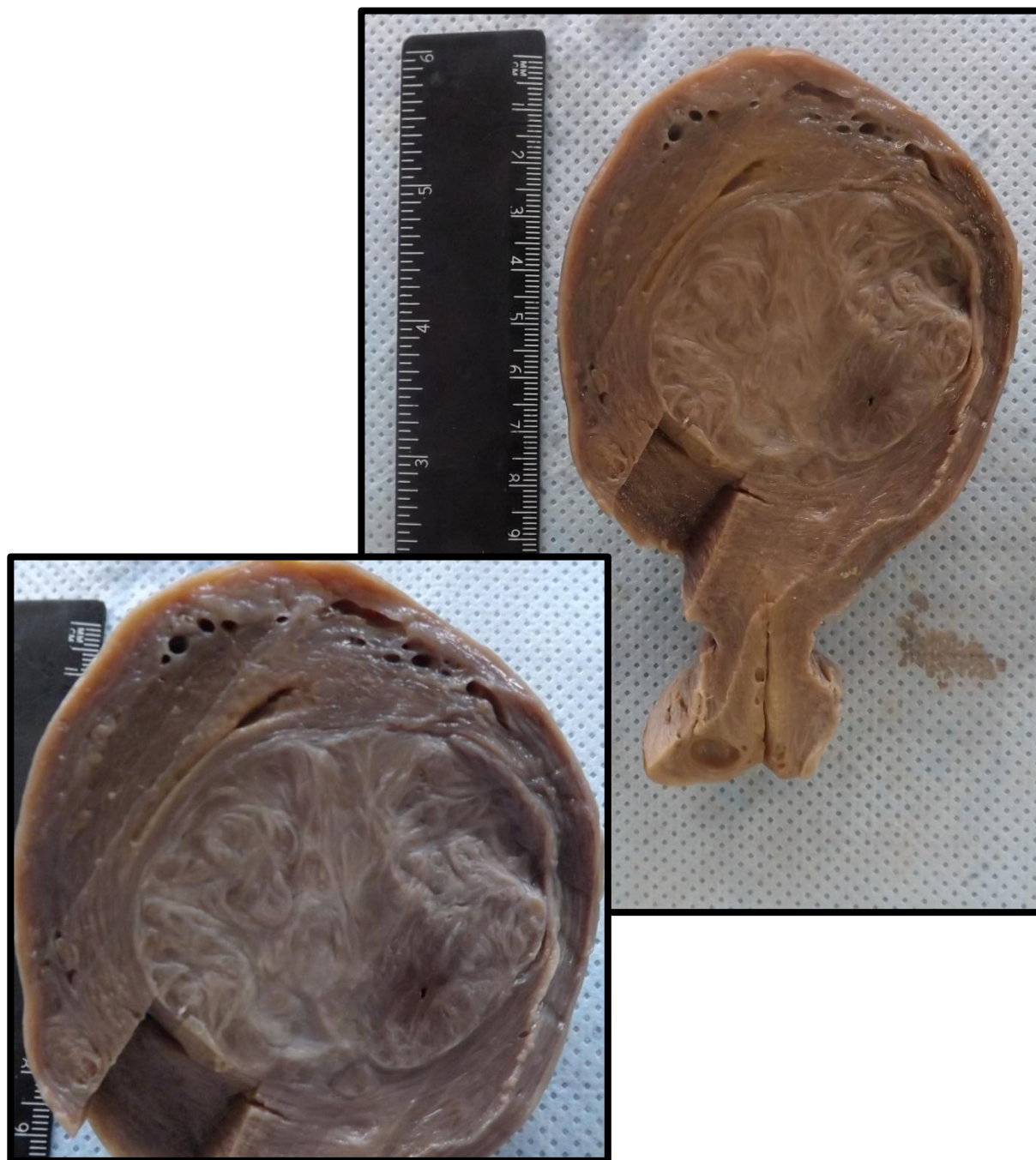
Corte de útero apresentando volume aumentado em colo uterino. Neste local, nota-se presença de massa bem delimitada, arredondada, brancacenta, de aspecto fasciculado e sem cápsula, compatível com leiomioma (neoplasia mesenquimal benigna).





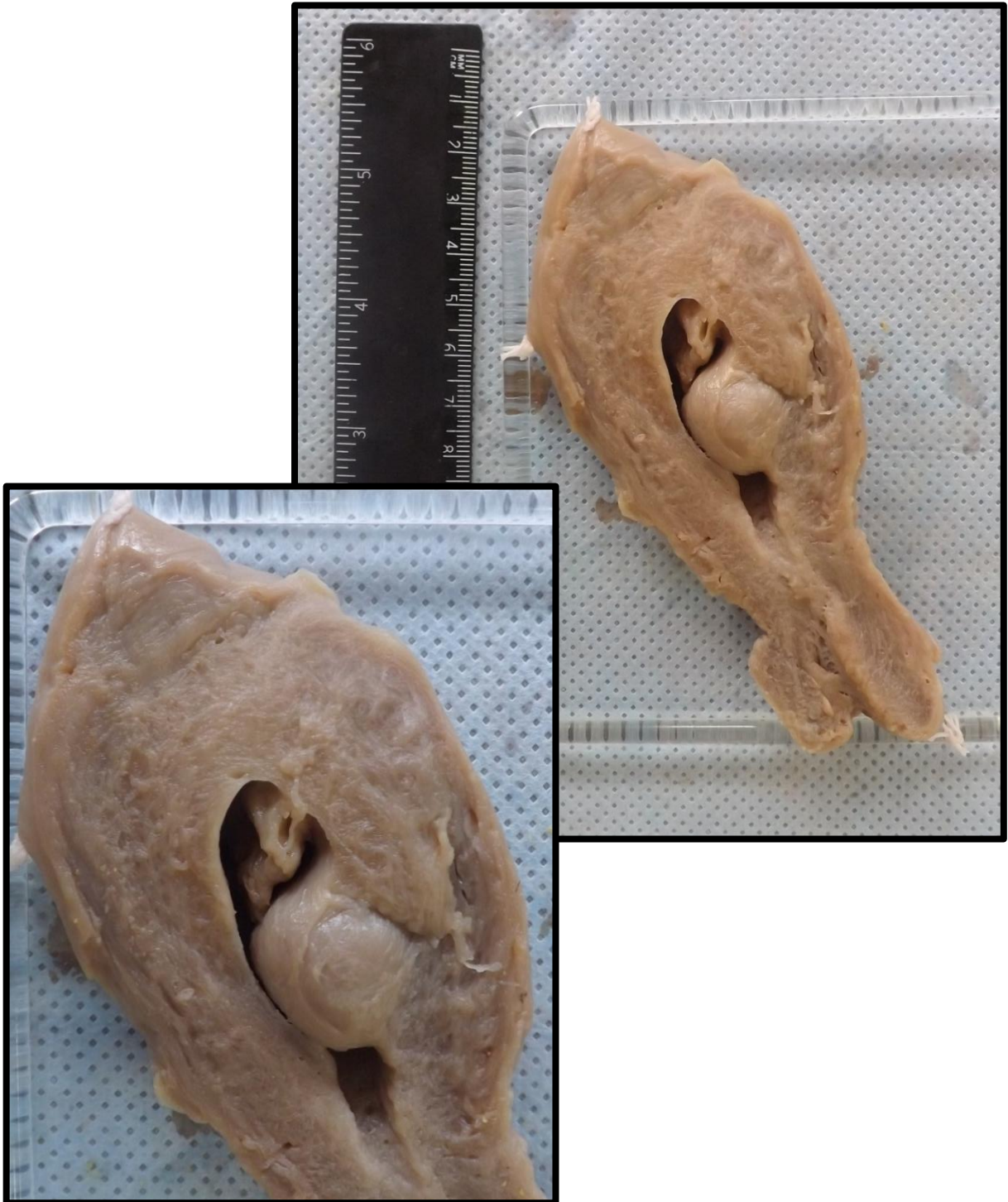
## ÚTERO 2 (U2)

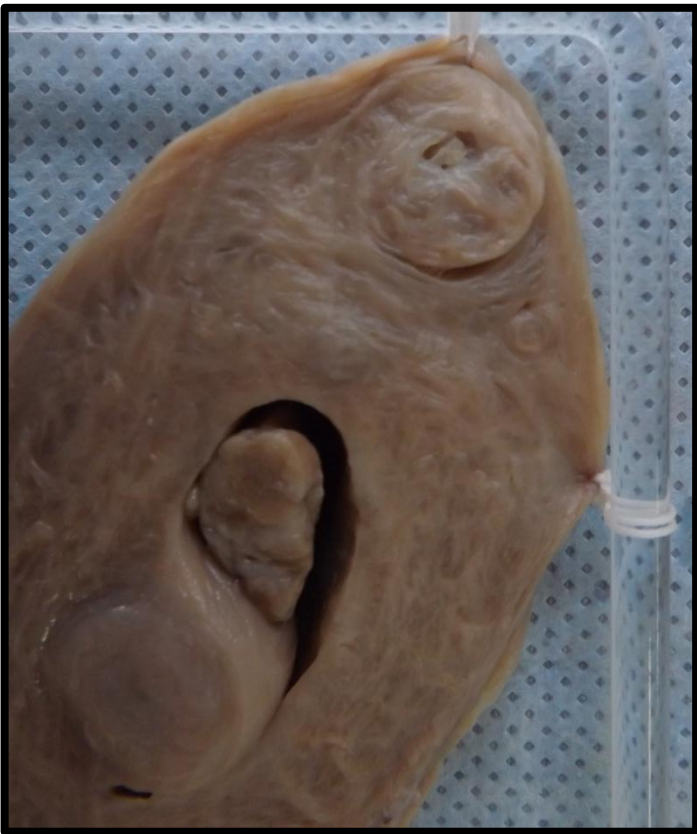Corte de útero exibindo massa bem delimitada, sem cápsula, de consistência firme que comprime a cavidade endometrial. Superfície de corte com aspecto fasciculado e crescimento expansivo. Lesão compatível com leiomioma (neoplasia mesenquimal benigna).



### ÚTERO 3 (U3)

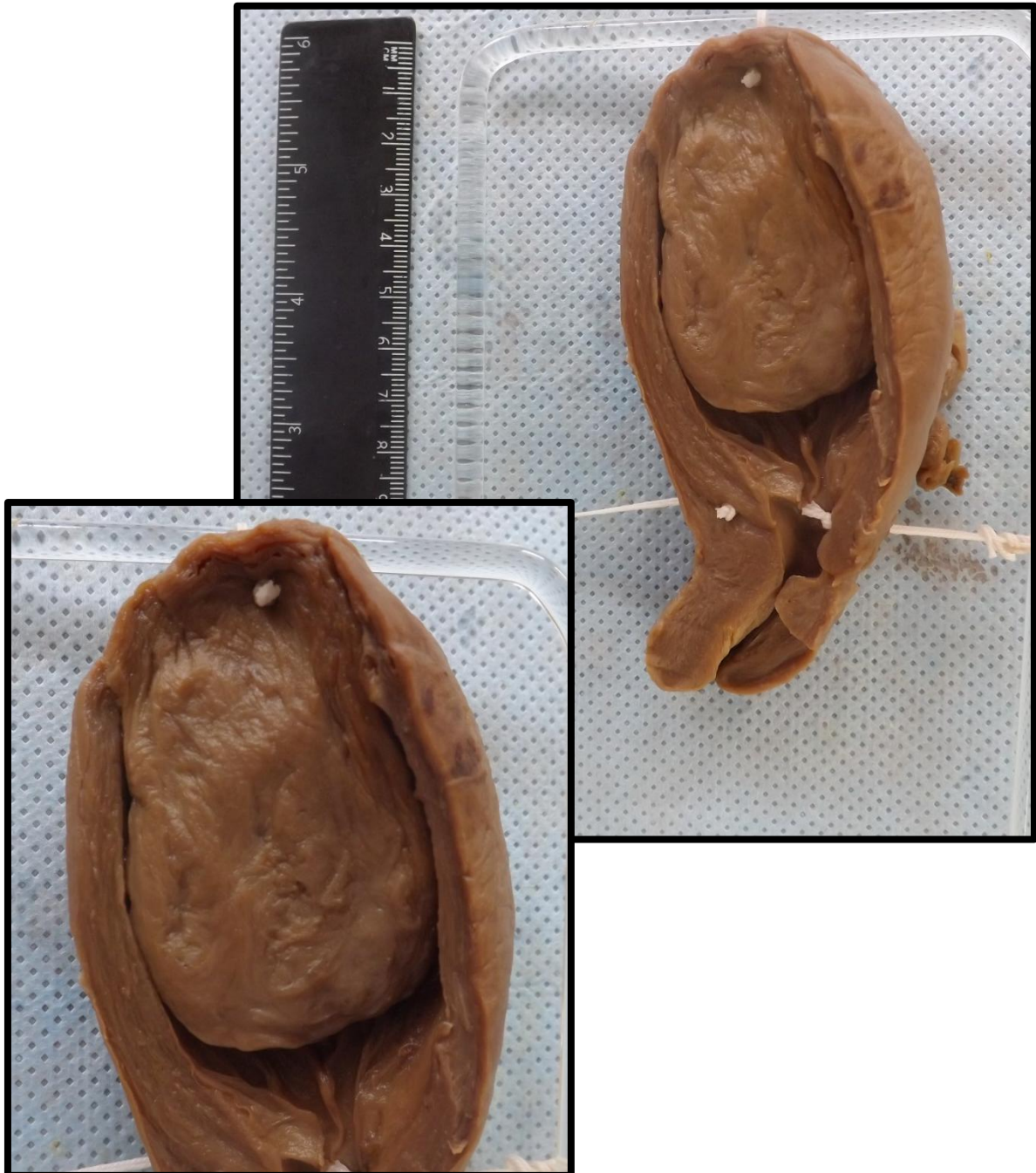Corte de útero exibindo massas nodulares, brancacentas, sem cápsula, de aspecto fasciculado localizados em região subserosa e submucosa (o qual se projeta na cavidade endometrial). Lesões compatíveis com leiomiomas (neoplasias mesenquimais benignas). Na cavidade endometrial, observa-se ainda presença de pólipos endometriais.





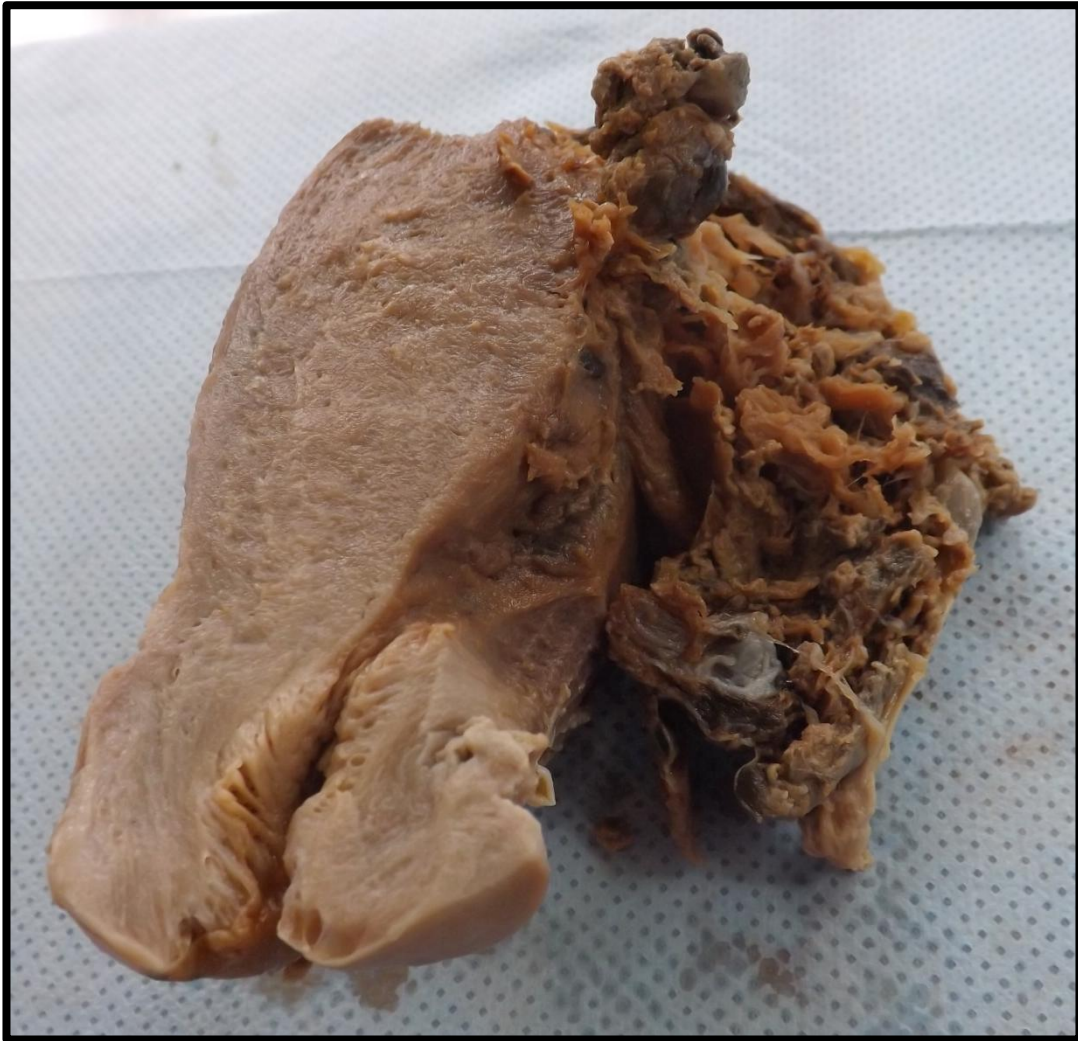## ÚTERO 4 (U4)

Corte de útero exibindo massa de aspecto polipoide, bem delimitada, sem cápsula, de consistência firme, que ocupa a cavidade endometrial. Superfície de corte com aspecto fasciculado. Lesão compatível com leiomioma (neoplasia mesenquimal benigna).



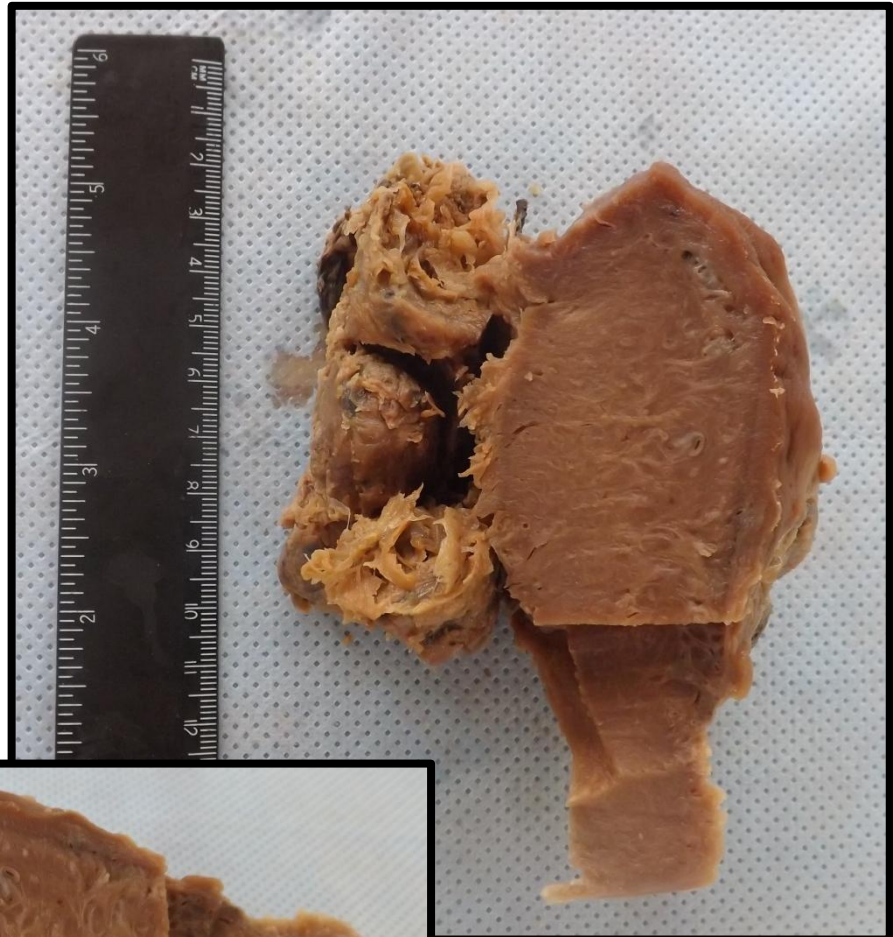
## ÚTERO 5 (U5)

Corte de útero exibindo cavidade endometrial preenchida em parte por vesículas, característico de mola hidatiforme. Observa-se também presença de um tecido pardacento, com áreas de aspecto necrótico, sugestivo de coriocarcinoma.



## ÚTERO 6 (U6)

Corte de útero exibindo cavidade endometrial preenchida em parte por vesículas, característico de mola hidatiforme. Observa-se também uma massa de tecido pardacento com áreas de aspecto necrótico, compatível com coriocarcinoma.



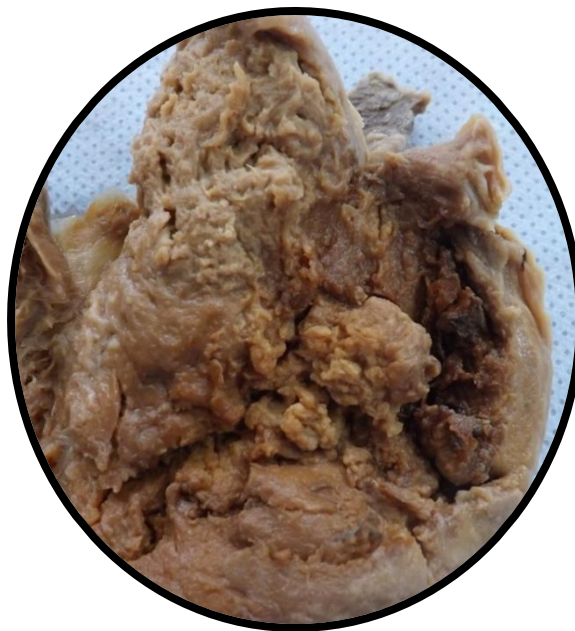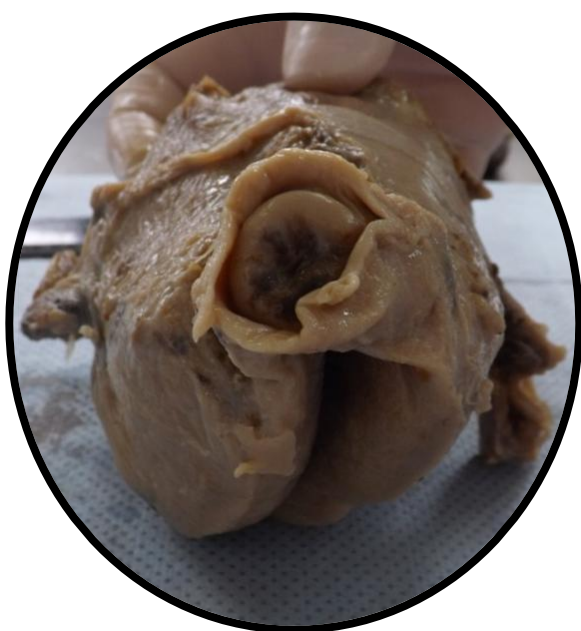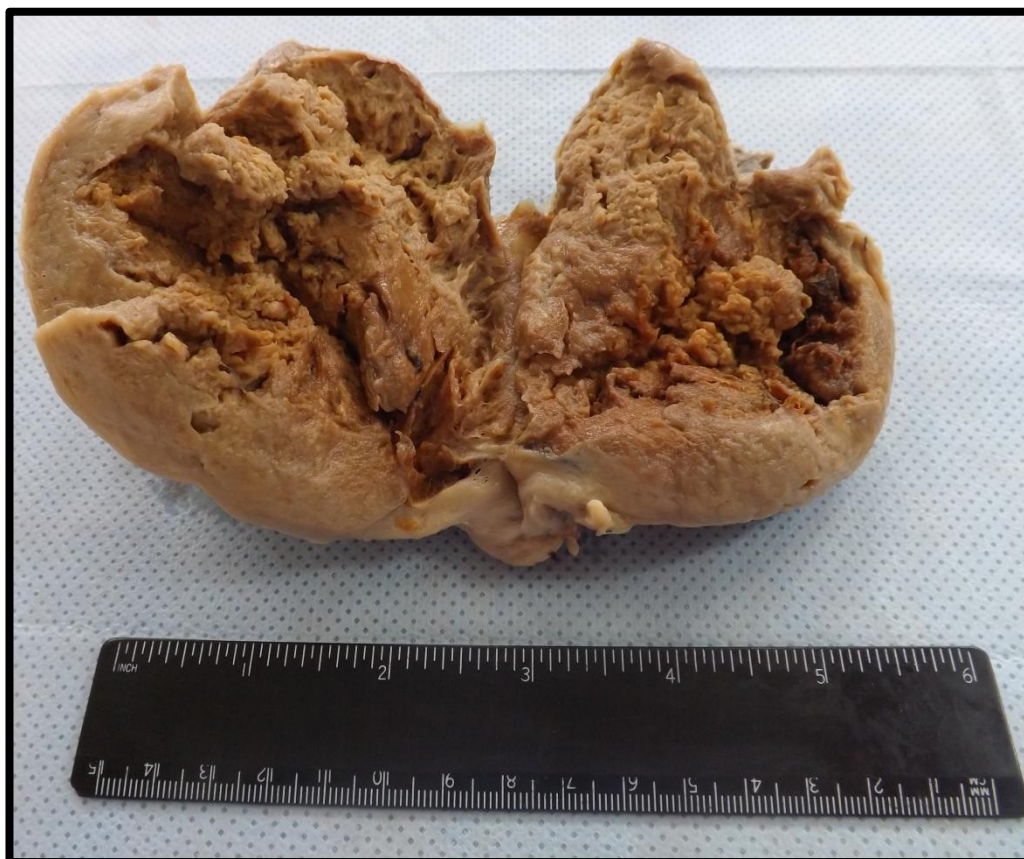## ÚTERO 7 (U7)

Útero exibindo massa neoplásica, de aspecto fosco, friável e pulverulento, que infiltra o miométrio. Lesão compatível com adenocarcinoma de endométrio.



## ÚTERO 8 (U8)

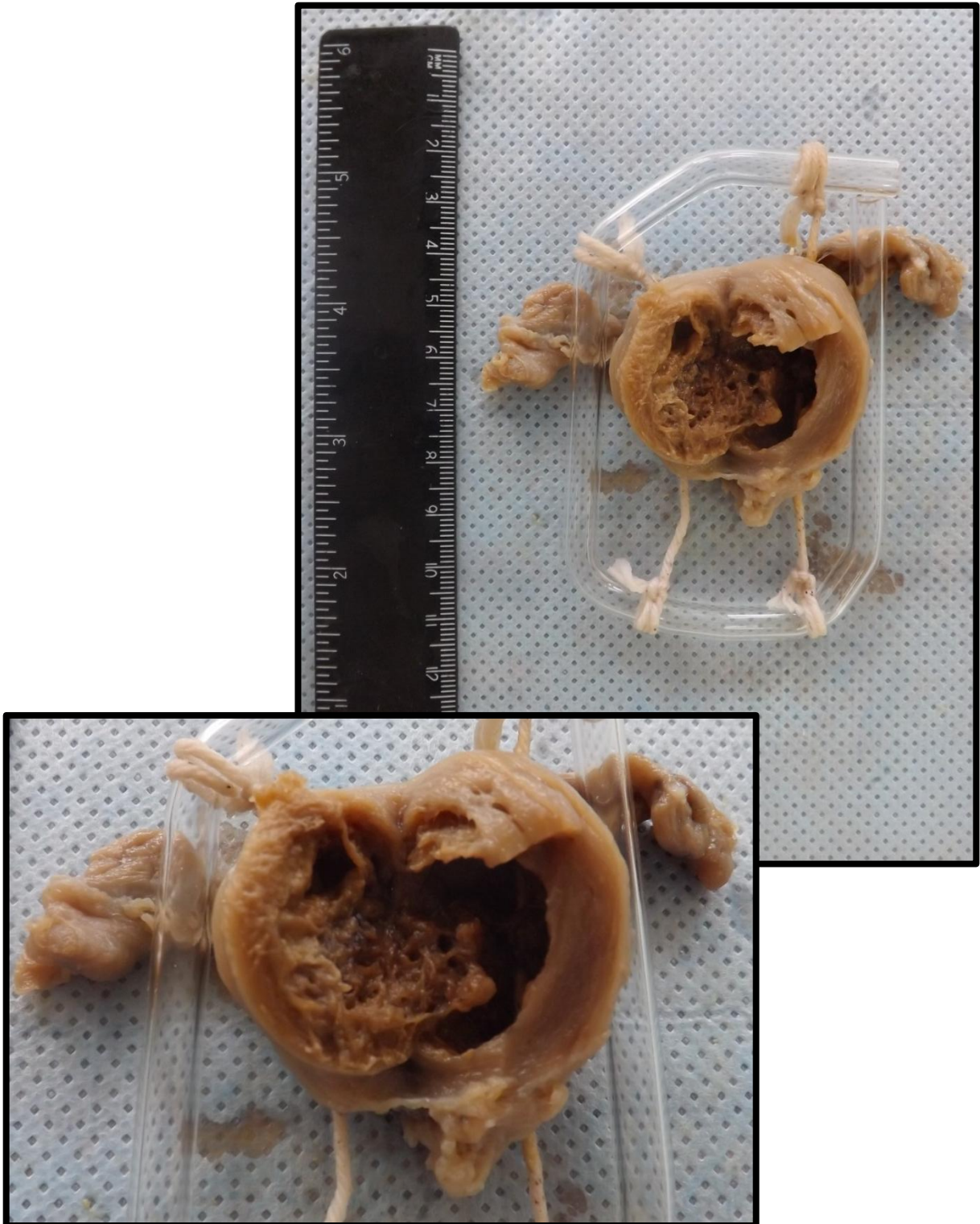
Útero exibindo massa neoplásica, de aspecto fosco, friável e pulverulento, que infiltra todo o miométrio. Lesão compatível com adenocarcinoma de endométrio.





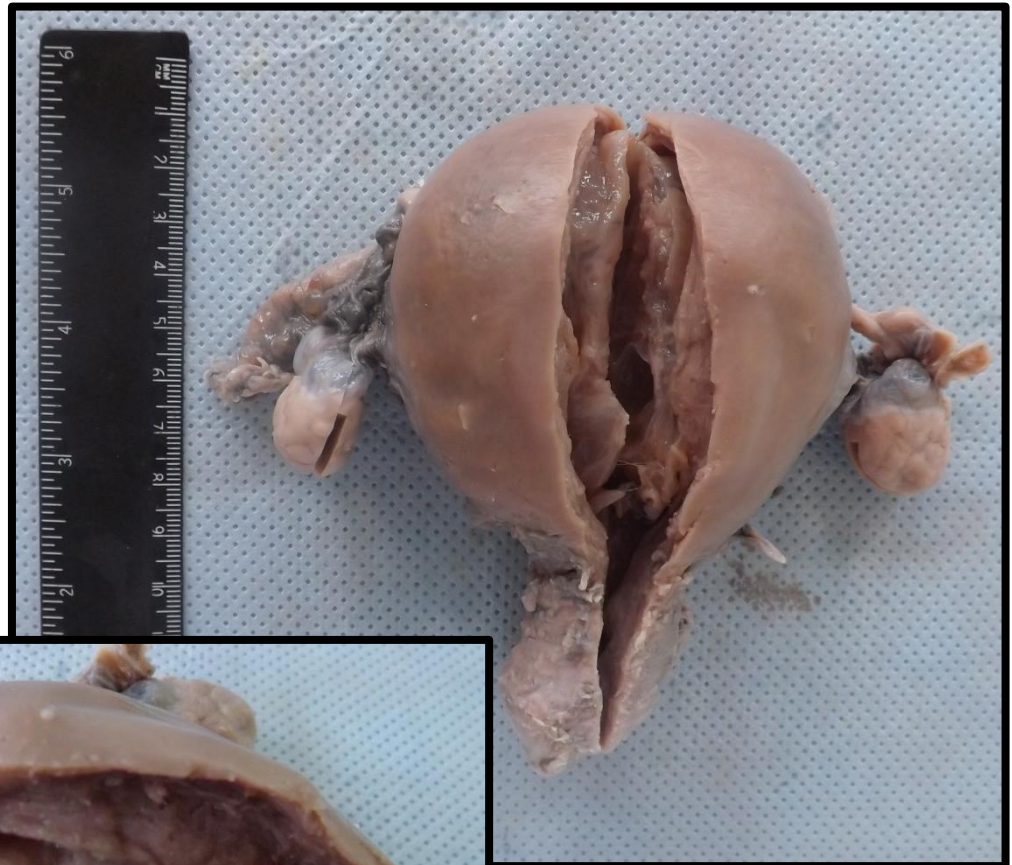
## ÚTERO 9 (U9)

Útero atrófico com lesão vegetante em endométrio, de aspecto fosco, friável e pulverulento, sem limites definidos, infiltrando a parede uterina. Lesão compatível com adenocarcinoma de endométrio.



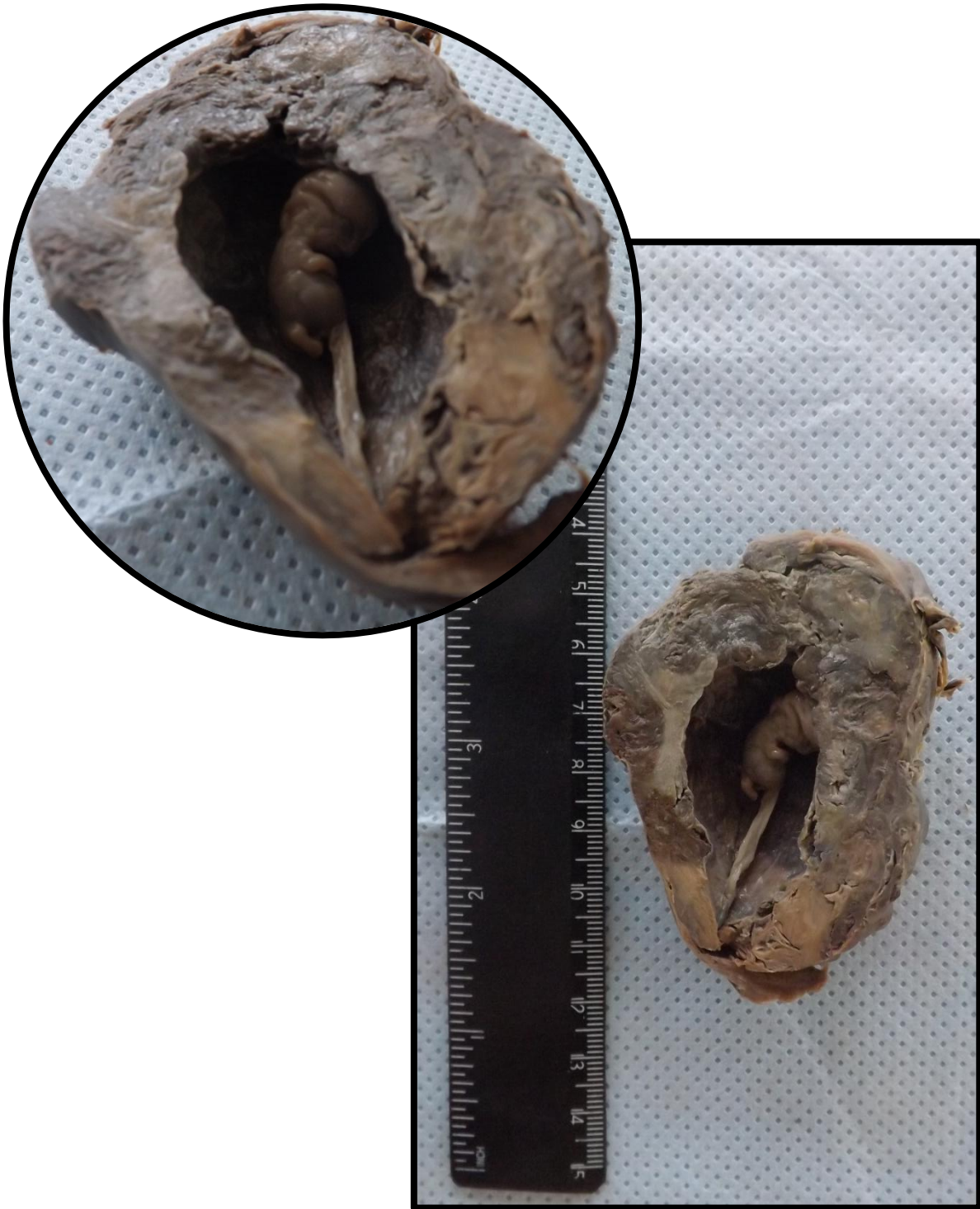
## ÚTERO 10 (U10)

Útero apresentando aumento de volume. A parede seccionada apresenta lesão que ocupa a cavidade endometrial, não sendo aderida a mesma. Apresenta superfície brilhante. Lesão compatível com pólipos de endométrio.



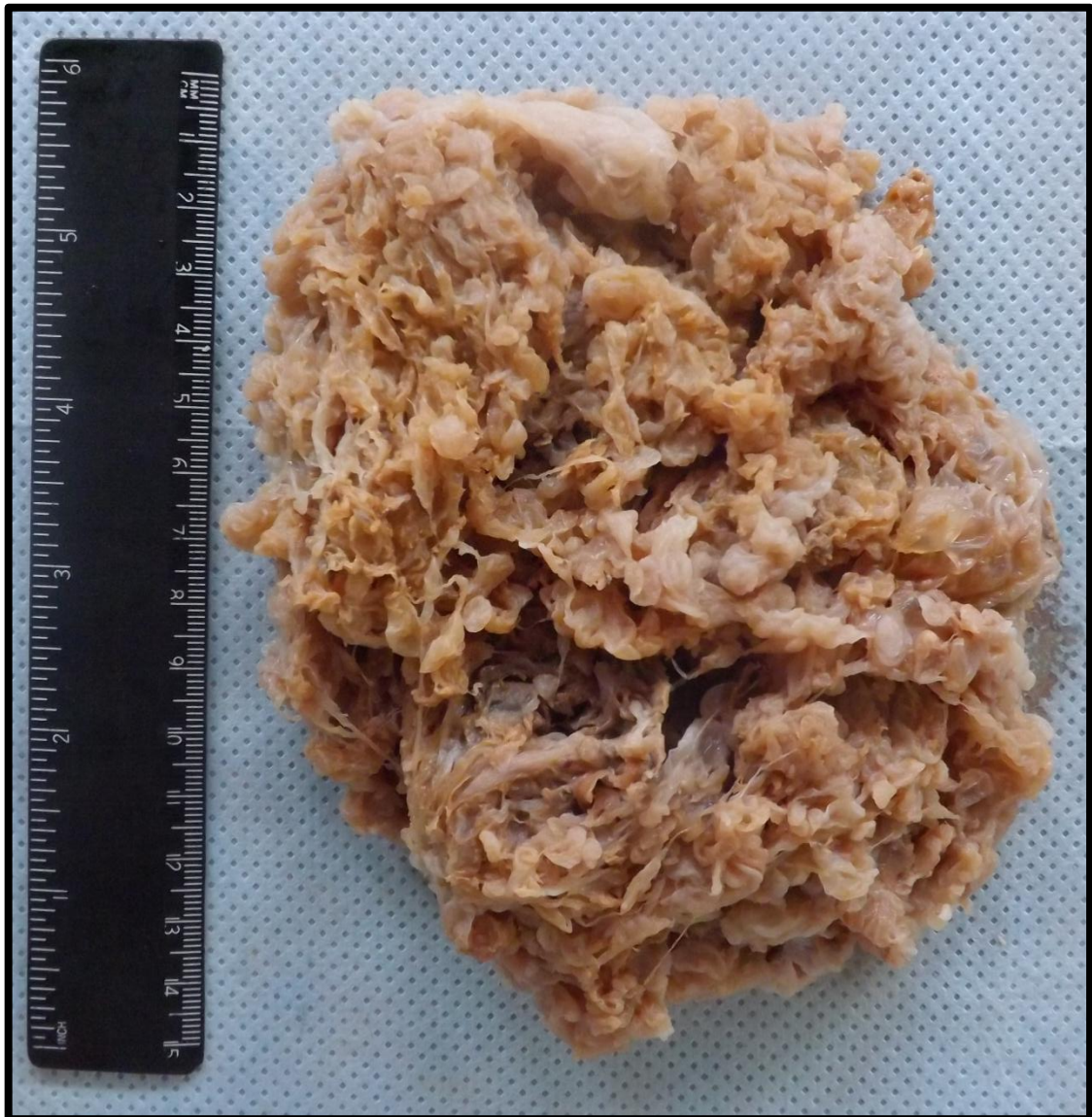## FETO 1 (FE1)

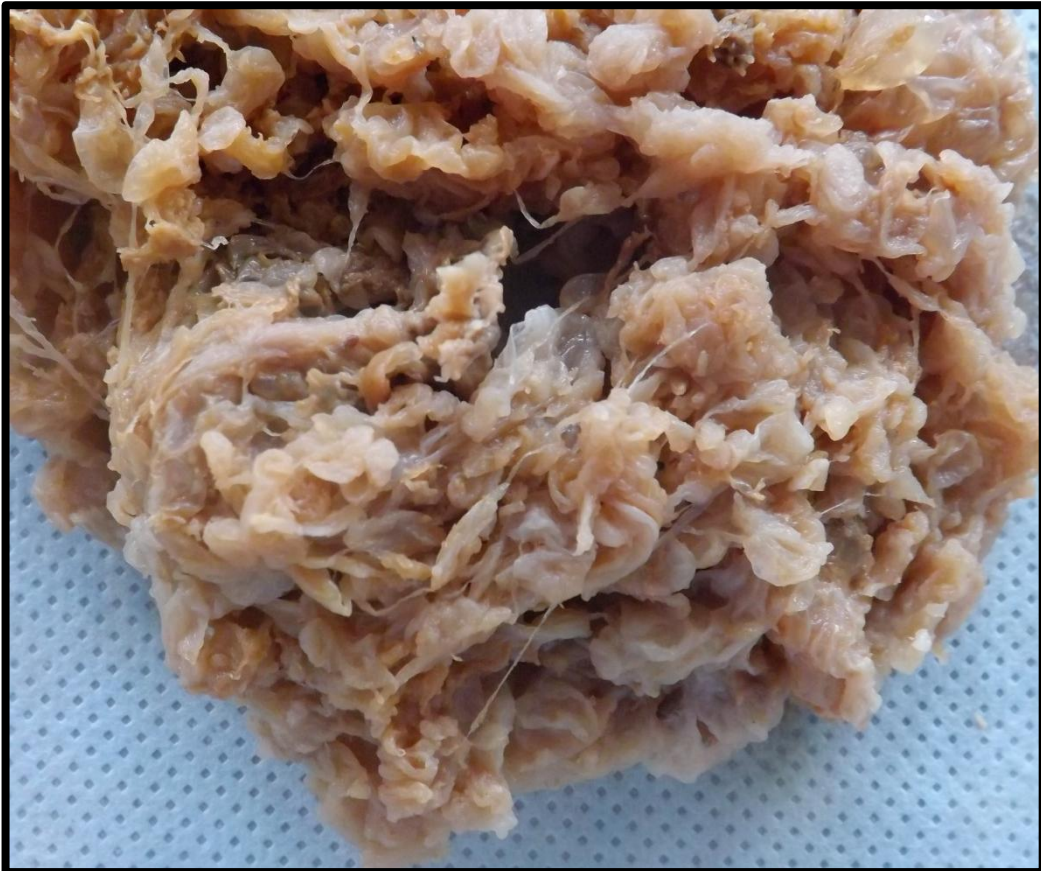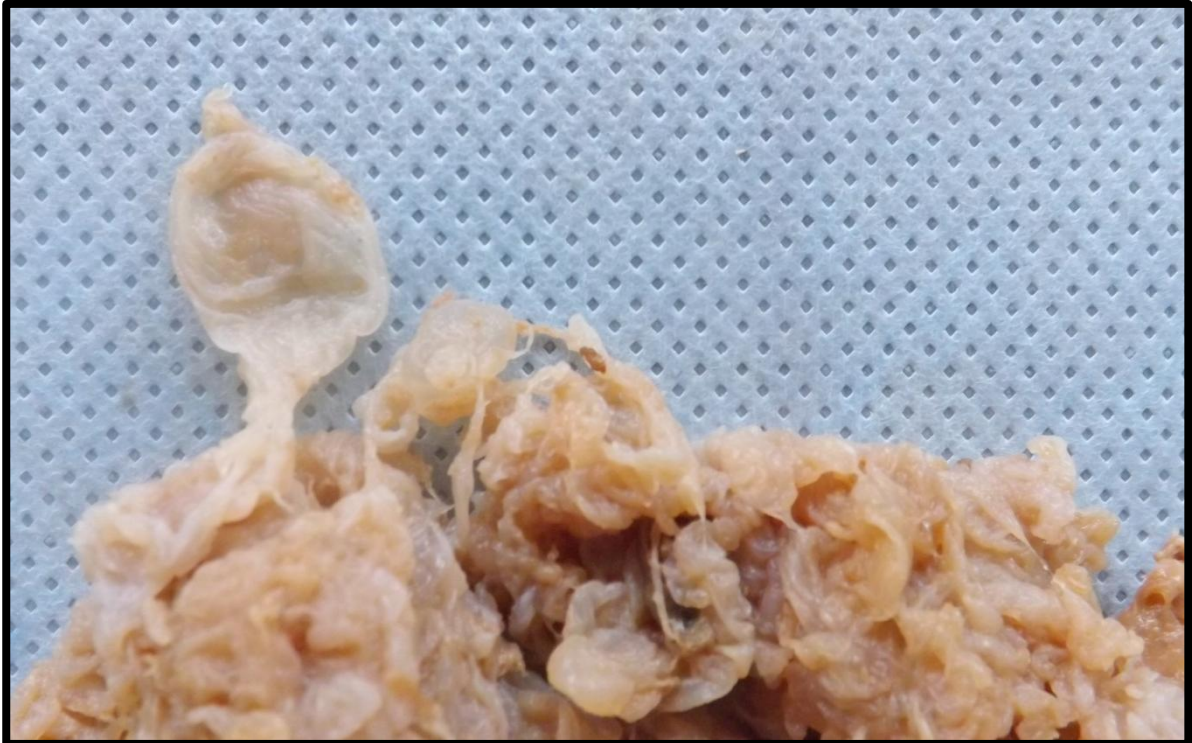Porção de tecido entreaberta, com paredes espessadas e necróticas, onde observa-se presença de feto. Peça compatível com gestação ectópica ovariana.



### **MOLA HIDATIFORME 1 (MO1)**

Massa friável, formada por estruturas císticas e translúcidas, semelhantes a uvas, que possuem paredes delgadas (vilosidades edemaciadas - hidrópicas). Lesão compatível com mola hidatiforme.





---

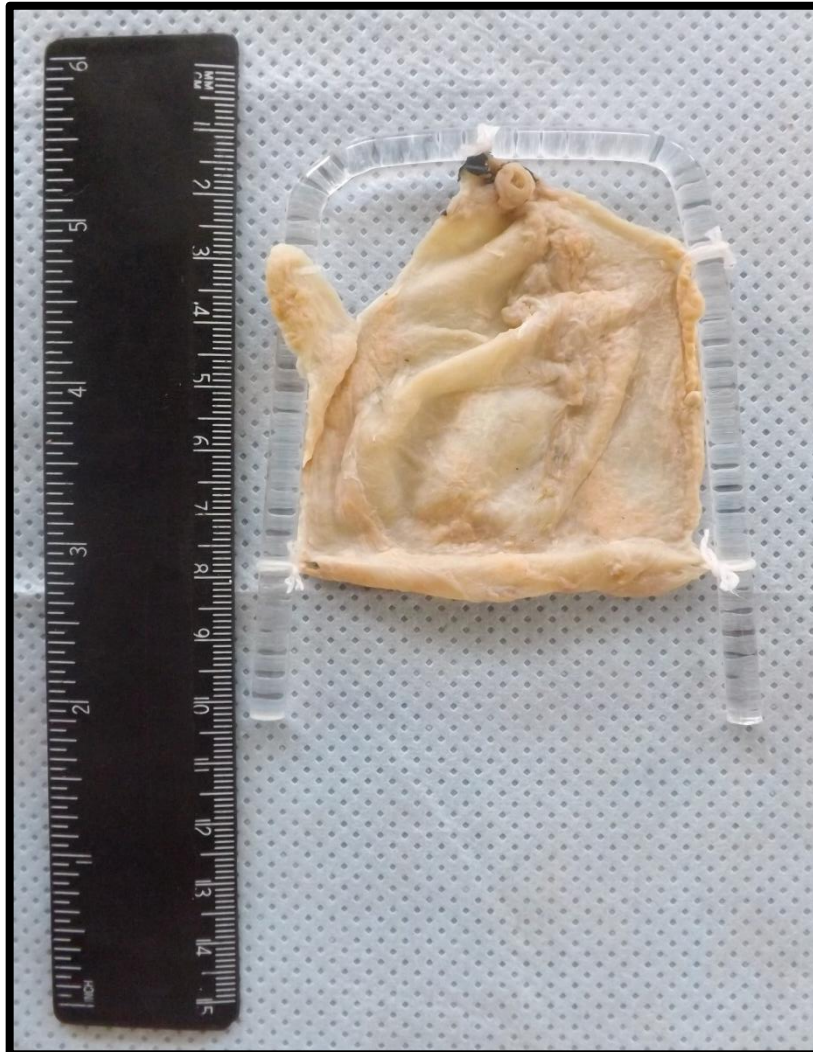
# VESÍCULA

---

Vesícula 1	(VB1)	Pág.198
Vesícula 2	(VB2)	Pág.199
Vesícula 3	(VB3)	Pág.200
Vesícula 4	(VB4)	Pág.201
Vesícula 5	(VB5)	Pág.202
Vesícula 6	(VB6)	Pág.203
Vesícula 7	(VB7)	Pág.204

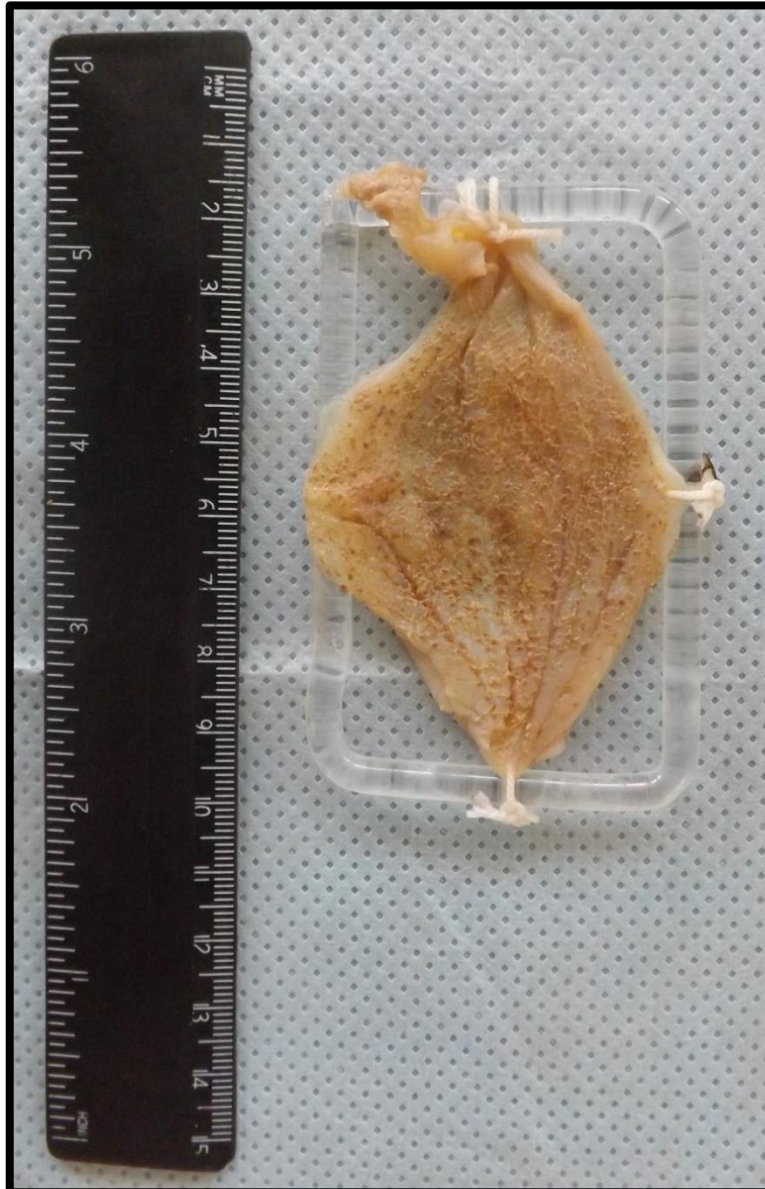## VESÍCULA 1 (VB1)

Vesícula biliar exibindo mucosa finamente granular, de coloração parda, sugestivo de processo inflamatório crônico inespecífico. Aspecto compatível com colecistite crônica.



## VESÍCULA 2 (VB2)

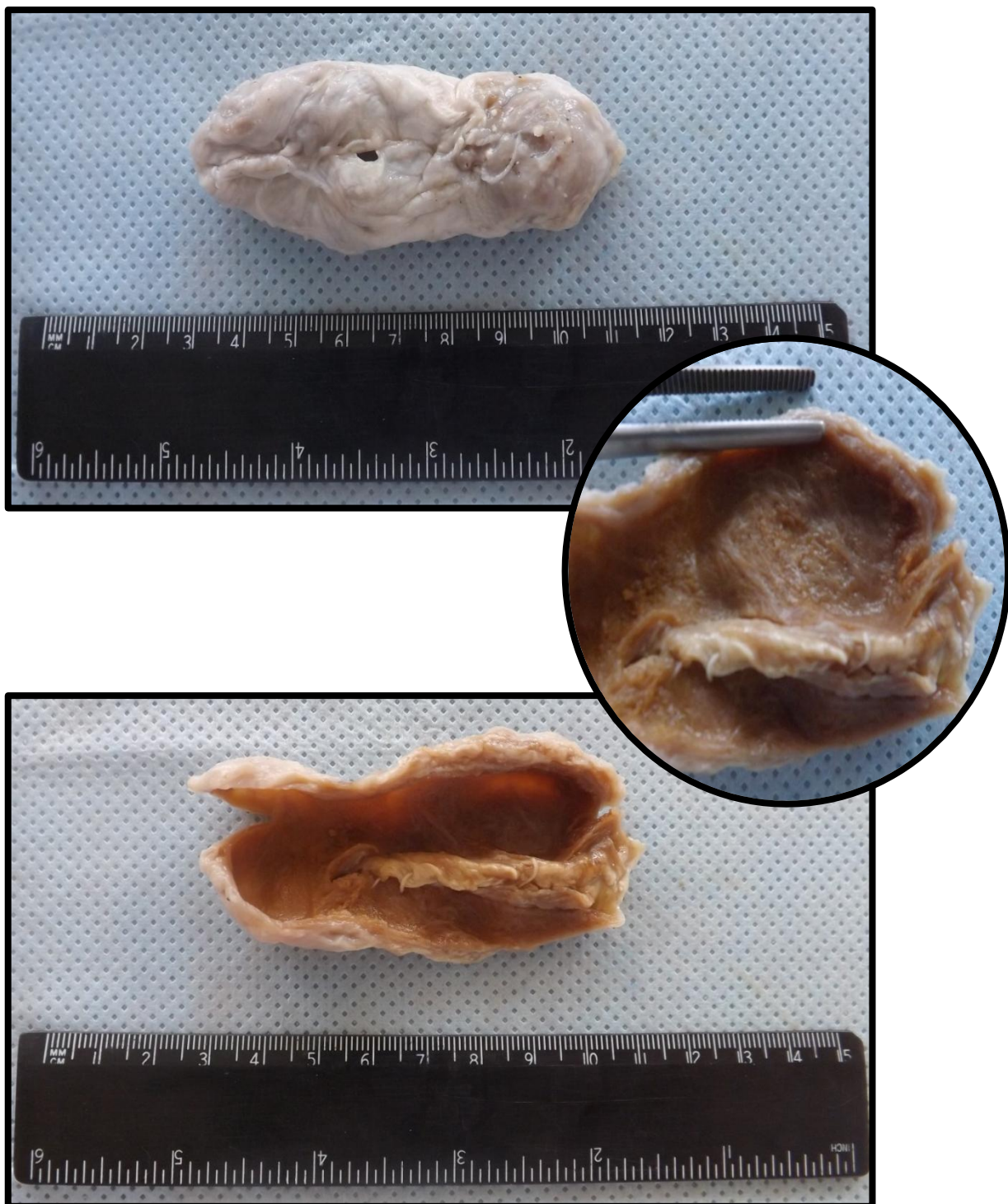
Vesícula biliar exibindo mucosa finamente granular, de coloração parda, sugestivo de processo inflamatório crônico inespecífico. Aspecto compatível com colecistite crônica.





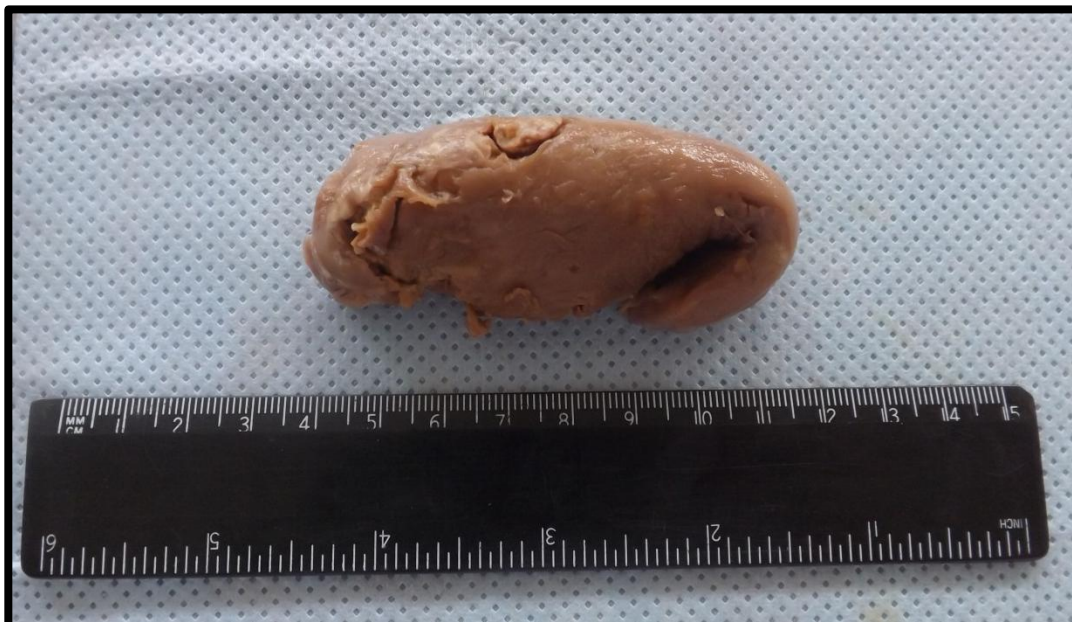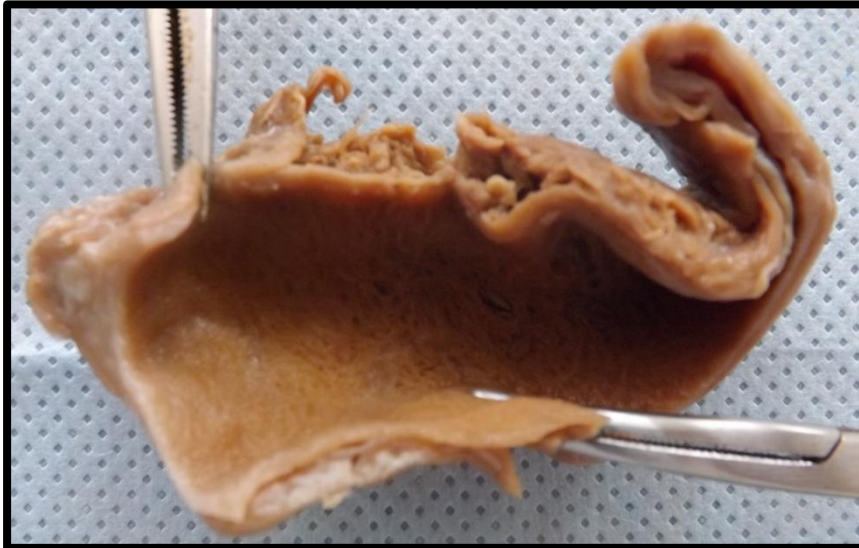### VESÍCULA 3 (VB3)

Vesícula biliar exibindo parede rígida e espessada por fibrose. Observa-se a mucosa granular, com área de atrofia no leito do cálculo, sugestiva de processo inflamatório crônico inespecífico. Aspecto compatível com colecistite crônica.



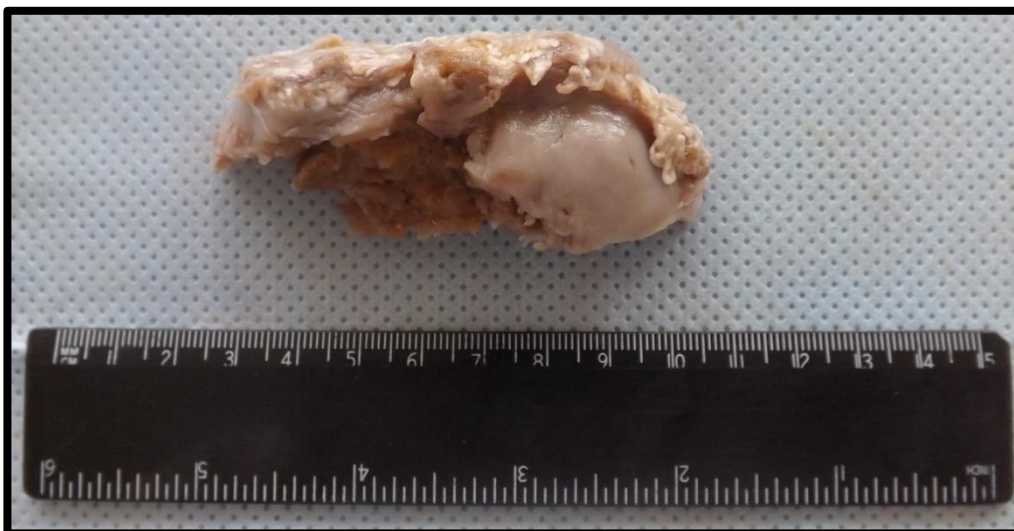
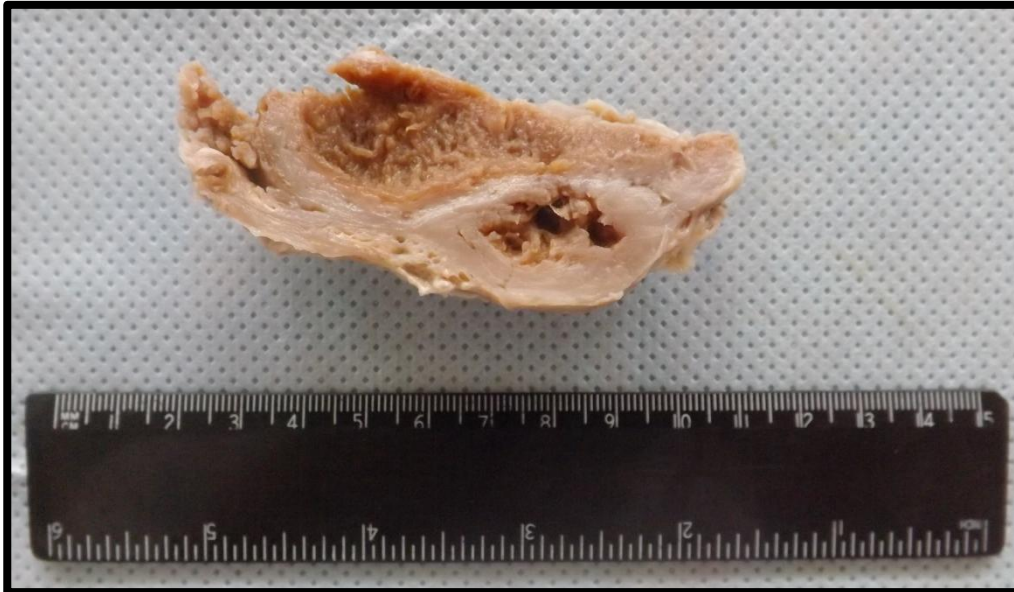
### VESÍCULA 4 (VB4)

Vesícula biliar exibindo parede rígida e espessada por fibrose. Observa-se mucosa granular, sugestivo de processo inflamatório crônico inespecífico. Aspecto compatível com colecistite crônica.



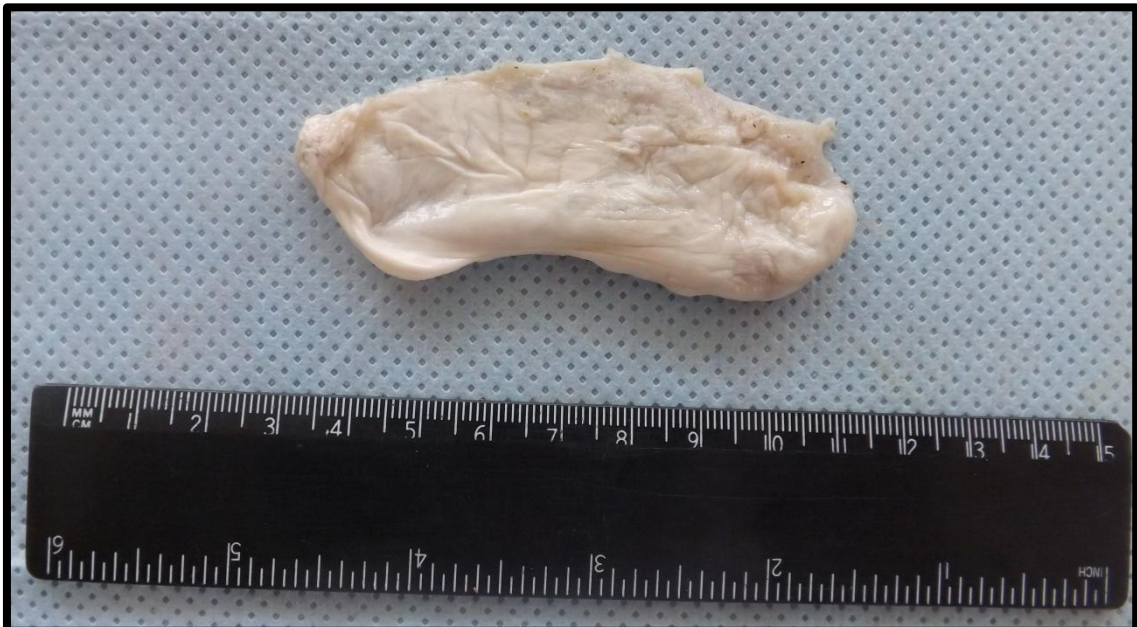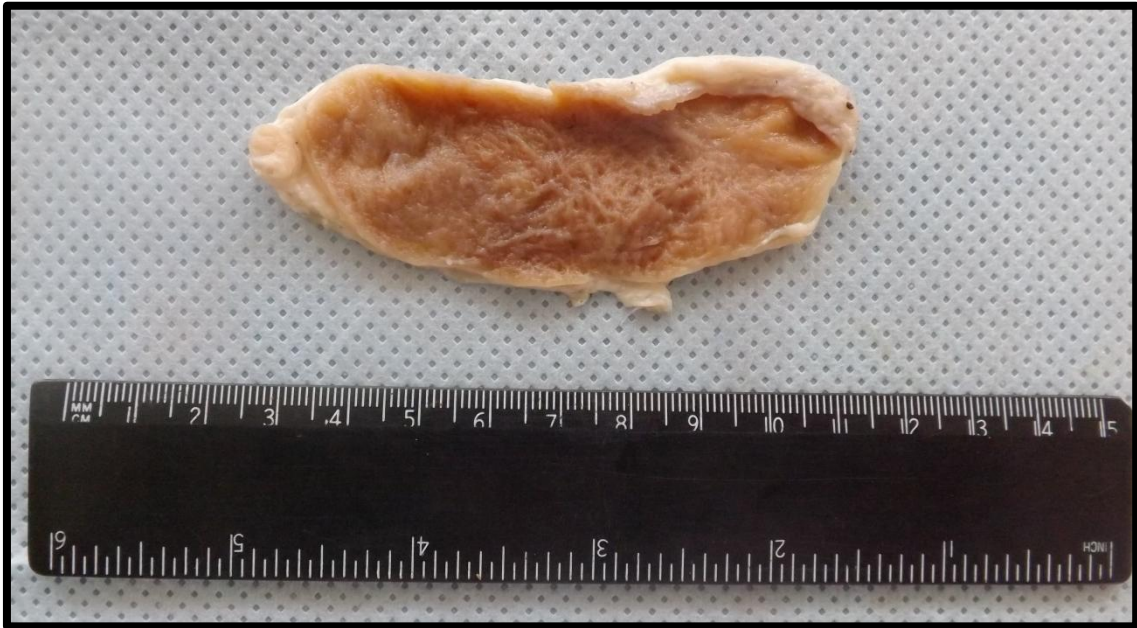## VESÍCULA 5 (VB5)

Vesícula biliar exibindo parede rígida e espessada por fibrose. Observa-se a mucosa granular sugestiva de processo inflamatório crônico inespecífico. Aspecto compatível com colecistite crônica.



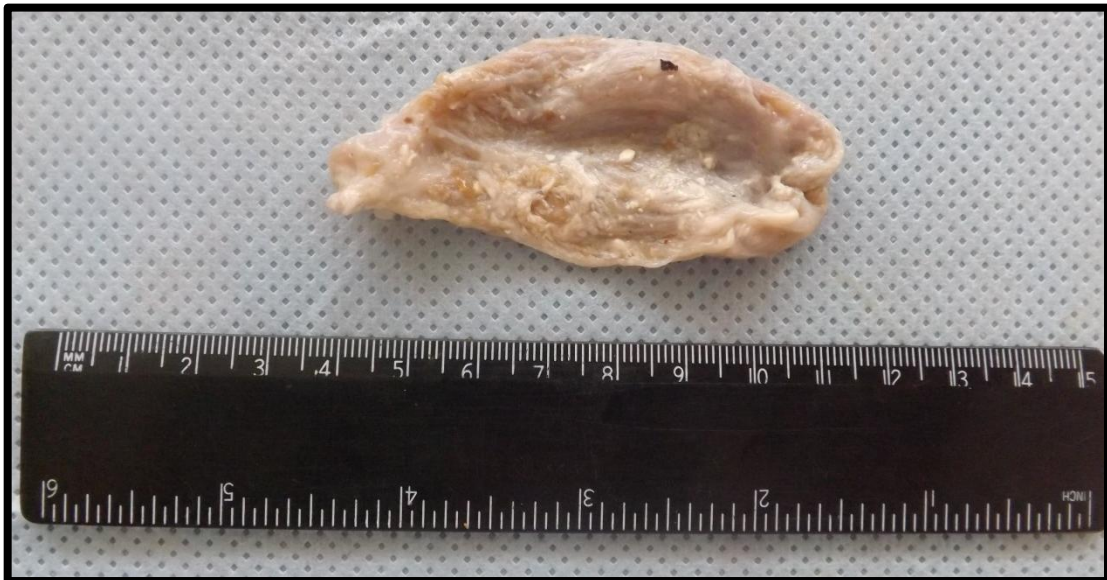
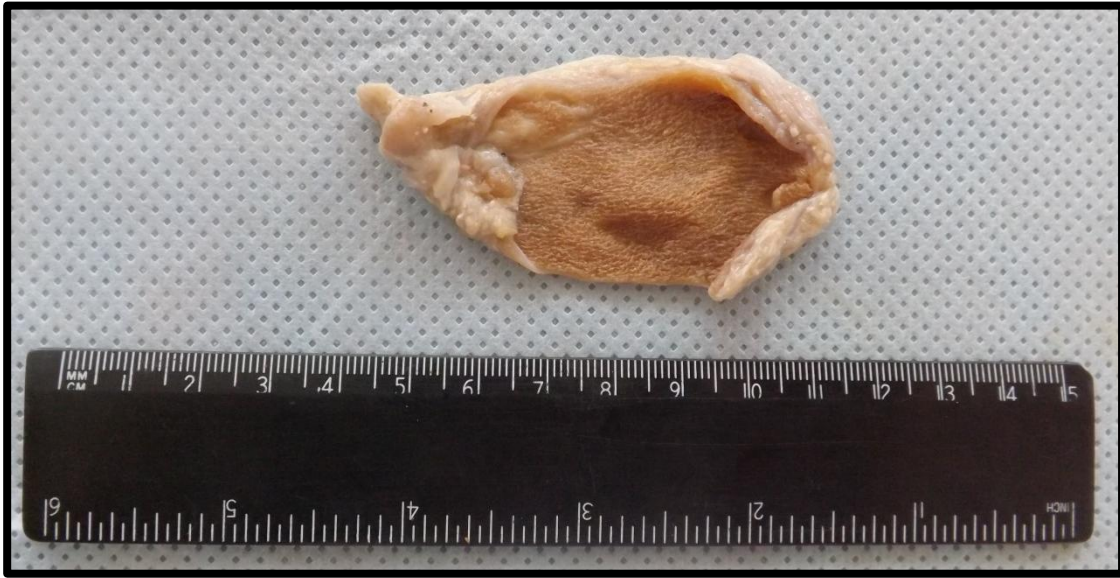
## VESÍCULA 6 (VB6)

Vesícula biliar exibindo parede levemente espessada e rígida por fibrose. Mucosa granular sugestiva de processo inflamatório crônico inespecífico. Aspecto compatível com colecistite crônica.



## VESÍCULA 7 (VB7)

Vesícula biliar exibindo parede com espessura normal, mucosa com pregueamento mantido e aspecto finamente granular, sugestivo de processo inflamatório crônico inespecífico. Aspecto compatível com colecistite crônica.



---

# OUTROS

---

Peça de amputação de membro superior (PAMS)

Pág. 206

## PEÇA DE AMPUTAÇÃO DE MEBRO SUPERIOR (PAMS)

Segmento de antebraço e mão direita, apresentando extensa lesão ulcerada e infiltrativa, que compromete antebraço e face lateral da mão. Aspecto compatível com carcinoma escamocelular de antebraço avançado. Observa-se ainda edema em toda extensão da mão e gangrena de quinto pododáctilo.







